This is a digital copy of a book that was preserved for generations on library shelves before it was carefully scanned by Google as part of a project to make the world's books discoverable online.

It has survived long enough for the copyright to expire and the book to enter the public domain. A public domain book is one that was never subject to copyright or whose legal copyright term has expired. Whether a book is in the public domain may vary country to country. Public domain books are our gateways to the past, representing a wealth of history, culture and knowledge that's often difficult to discover.

Marks, notations and other marginalia present in the original volume will appear in this file - a reminder of this book's long journey from the publisher to a library and finally to you.

Usage guidelines

Google is proud to partner with libraries to digitize public domain materials and make them widely accessible. Public domain books belong to the public and we are merely their custodians. Nevertheless, this work is expensive, so in order to keep providing this resource, we have taken steps to prevent abuse by commercial parties, including placing technical restrictions on automated querying.

We also ask that you:

+ *Make non-commercial use of the files* We designed Google Book Search for use by individuals, and we request that you use these files for personal, non-commercial purposes.
+ *Refrain from automated querying* Do not send automated queries of any sort to Google's system: If you are conducting research on machine translation, optical character recognition or other areas where access to a large amount of text is helpful, please contact us. We encourage the use of public domain materials for these purposes and may be able to help.
+ *Maintain attribution* The Google "watermark" you see on each file is essential for informing people about this project and helping them find additional materials through Google Book Search. Please do not remove it.
+ *Keep it legal* Whatever your use, remember that you are responsible for ensuring that what you are doing is legal. Do not assume that just because we believe a book is in the public domain for users in the United States, that the work is also in the public domain for users in other countries. Whether a book is still in copyright varies from country to country, and we can't offer guidance on whether any specific use of any specific book is allowed. Please do not assume that a book's appearance in Google Book Search means it can be used in any manner anywhere in the world. Copyright infringement liability can be quite severe.

About Google Book Search

Google's mission is to organize the world's information and to make it universally accessible and useful. Google Book Search helps readers discover the world's books while helping authors and publishers reach new audiences. You can search through the full text of this book on the web at `http://books.google.com/`

A propos de ce livre

Ceci est une copie numérique d'un ouvrage conservé depuis des générations dans les rayonnages d'une bibliothèque avant d'être numérisé avec précaution par Google dans le cadre d'un projet visant à permettre aux internautes de découvrir l'ensemble du patrimoine littéraire mondial en ligne.

Ce livre étant relativement ancien, il n'est plus protégé par la loi sur les droits d'auteur et appartient à présent au domaine public. L'expression "appartenir au domaine public" signifie que le livre en question n'a jamais été soumis aux droits d'auteur ou que ses droits légaux sont arrivés à expiration. Les conditions requises pour qu'un livre tombe dans le domaine public peuvent varier d'un pays à l'autre. Les livres libres de droit sont autant de liens avec le passé. Ils sont les témoins de la richesse de notre histoire, de notre patrimoine culturel et de la connaissance humaine et sont trop souvent difficilement accessibles au public.

Les notes de bas de page et autres annotations en marge du texte présentes dans le volume original sont reprises dans ce fichier, comme un souvenir du long chemin parcouru par l'ouvrage depuis la maison d'édition en passant par la bibliothèque pour finalement se retrouver entre vos mains.

Consignes d'utilisation

Google est fier de travailler en partenariat avec des bibliothèques à la numérisation des ouvrages appartenant au domaine public et de les rendre ainsi accessibles à tous. Ces livres sont en effet la propriété de tous et de toutes et nous sommes tout simplement les gardiens de ce patrimoine. Il s'agit toutefois d'un projet coûteux. Par conséquent et en vue de poursuivre la diffusion de ces ressources inépuisables, nous avons pris les dispositions nécessaires afin de prévenir les éventuels abus auxquels pourraient se livrer des sites marchands tiers, notamment en instaurant des contraintes techniques relatives aux requêtes automatisées.

Nous vous demandons également de:

+ *Ne pas utiliser les fichiers à des fins commerciales* Nous avons conçu le programme Google Recherche de Livres à l'usage des particuliers. Nous vous demandons donc d'utiliser uniquement ces fichiers à des fins personnelles. Ils ne sauraient en effet être employés dans un quelconque but commercial.

+ *Ne pas procéder à des requêtes automatisées* N'envoyez aucune requête automatisée quelle qu'elle soit au système Google. Si vous effectuez des recherches concernant les logiciels de traduction, la reconnaissance optique de caractères ou tout autre domaine nécessitant de disposer d'importantes quantités de texte, n'hésitez pas à nous contacter. Nous encourageons pour la réalisation de ce type de travaux l'utilisation des ouvrages et documents appartenant au domaine public et serions heureux de vous être utile.

+ *Ne pas supprimer l'attribution* Le filigrane Google contenu dans chaque fichier est indispensable pour informer les internautes de notre projet et leur permettre d'accéder à davantage de documents par l'intermédiaire du Programme Google Recherche de Livres. Ne le supprimez en aucun cas.

+ *Rester dans la légalité* Quelle que soit l'utilisation que vous comptez faire des fichiers, n'oubliez pas qu'il est de votre responsabilité de veiller à respecter la loi. Si un ouvrage appartient au domaine public américain, n'en déduisez pas pour autant qu'il en va de même dans les autres pays. La durée légale des droits d'auteur d'un livre varie d'un pays à l'autre. Nous ne sommes donc pas en mesure de répertorier les ouvrages dont l'utilisation est autorisée et ceux dont elle ne l'est pas. Ne croyez pas que le simple fait d'afficher un livre sur Google Recherche de Livres signifie que celui-ci peut être utilisé de quelque façon que ce soit dans le monde entier. La condamnation à laquelle vous vous exposeriez en cas de violation des droits d'auteur peut être sévère.

À propos du service Google Recherche de Livres

En favorisant la recherche et l'accès à un nombre croissant de livres disponibles dans de nombreuses langues, dont le français, Google souhaite contribuer à promouvoir la diversité culturelle grâce à Google Recherche de Livres. En effet, le Programme Google Recherche de Livres permet aux internautes de découvrir le patrimoine littéraire mondial, tout en aidant les auteurs et les éditeurs à élargir leur public. Vous pouvez effectuer des recherches en ligne dans le texte intégral de cet ouvrage à l'adresse `http://books.google.com`

A 414110

1837
ARTES
VERITAS
SCIENTIA
LIBRARY OF THE
UNIVERSITY OF MICHIGAN



R3
06

RECUEIL
D'OPHTALMOLOGIE

PARIS. — IMPRIMERIE ÉMILE MARTINET, RUE MIGNON, 2.

RECUEIL
D'OPHTALMOLOGIE

PARAISSANT TOUS LES MOIS

SOUS LA DIRECTION DES DOCTEURS

GALEZOWSKI
Professeur libre d'ophtalmologie à Paris.

CUIGNET
Médecin principal à l'hôpital de Lille.

AVEC LE CONCOURS DE MM.

RICHET
Professeur à la Faculté de Paris.

GOSSELIN
Professeur à la Faculté de Paris.

LOURENÇO
Profess. libre d'ophtalmologie à Rio-de-Janeiro.

COLLABORATEURS PRINCIPAUX

GUENEAU DE MUSSY, médecin de l'Hôtel-Dieu.
GARIEL, professeur agrégé à la Faculté de Paris.
DAGUENET, médecin-major à Besançon.
CUSCO, chirurgien de l'Hôtel-Dieu.
L. LABBÉ, chirurgien de la Pitié.
BOGGS, de la Faculté de Paris, membre du Collège royal de Londres.
TRÉLAT, professeur à la Faculté de Paris.
ALF. FOURNIER, médecin de Saint-Louis.
LOUIS THOMAS, professeur à Tours.
HACHE, docteur de la Faculté de Paris.
E. MARTIN (de Marseille).
BAUDON, médecin-major à Avesnes.
YVERT, médecin aide-major.
MENGIN, médecin-major à Caen.

SECRÉTAIRE DE LA RÉDACTION : LE DOCTEUR YVERT

TROISIÈME SÉRIE. — PREMIÈRE ANNÉE, 1879

PARIS
LIBRAIRIE GERMER BAILLIÈRE ET Cie
108, BOULEVARD SAINT-GERMAIN
Au coin de la rue Hautefeuille

1879

RECUEIL

D'OPHTHALMOLOGIE

SUR UN CAS DE MÉLANO-SARCOME DE LA CHOROÏDE

RÉCIDIVE SUR PLACE APRÈS ÉNUCLÉATION DE L'ŒIL DROIT

Leçon de M. le Professeur RICHET (18 juin 1878).
Recueillie par BELLOUARD, interne de service.

J'ai à vous entretenir aujourd'hui d'un sujet tout particulièrement intéressant. Il s'agit d'une maladie qui, par son début et ses premières manifestations, appartient plus spécialement à la chirurgie oculaire, tandis qu'elle rentre dans le cadre de la chirurgie générale par les diverses phases qu'elle parcourt en ce moment.

C'est un sarcome mélanique de la choroïde, qui a nécessité l'énucléation de l'œil droit et qui a récidivé sur place, dans les parties molles de l'orbite.

Nous n'avons pas assisté à la première partie de l'évolution de la tumeur, c'est-à-dire aux diverses transformations qu'elle a subies depuis son apparition jusqu'au jour où elle a dû être extirpée.

C'est M. Galezowski qui a pratiqué cette opération, le 14 août 1877.

Nous n'aurions qu'à nous occuper de ce que nous avons vu par nous-même, si je ne tenais à profiter de l'occasion qui m'est offerte de vous faire connaître dans son ensemble une maladie d'ailleurs assez rare, qui intéresse à un haut degré, comme je vous le disais en commençant, la pratique ophthalmologique et la chirurgie générale.

Je vais donc m'efforcer de reconstituer devant vous l'his-

147543

toire de ce mélano-sarcome d'après les renseignements que nous avons recueillis; puis je vous parlerai des phénomènes qu'il nous présente en ce moment. Mais avant, permettez-moi de vous esquisser à traits rapides le tableau général du sarcome de la choroïde. Vous pourrez ainsi, en rapprochant de la description didactique les détails de l'observation clinique, vous rendre plus facilement compte de la nature, de l'évolution et des caractères de la maladie qui va nous occuper.

Sous le nom de sarcome de la choroïde on comprend un certain nombre de variétés sans grande importance, car le microscope seul peut en établir le diagnostic; ce sont: le mélano-sarcome; le fibro-sarcome; le sarcome ossifiant; les mixtes (sarcome carcinomateux, myxo-sarcome); le sarcome blanc; le sarcome télangiectasique; le myo-sarcome.

Ces différentes tumeurs correspondent à ce que, depuis Maunois de Genève, on désigna sous le nom de *fongus hématode*, jusqu'au jour où, grâce aux progrès de l'histologie, on put donner aux choses une signification plus précise.

Cliniquement ces diverses variétés de sarcomes se confondraient volontiers, n'était une rapidité plus grande dans la marche de celles qui renferment des éléments carcinomateux. — Somme toute, l'histoire du sarcome de la choroïde est celle de toute tumeur intra-oculaire; généralement on s'accorde à la partager en *quatre périodes*.

La *première période* est, pour ainsi dire, silencieuse; elle est quelquefois marquée par des phosphènes, des éclairs, des étincelles ou autres phénomènes subjectifs; et vous verrez plus tard que notre malade accuse des sensations de ce genre, marquant le début de la maladie, ayant paru une seule fois pour revenir ensuite.

Ces sensations lumineuses ne sont pas constantes. Quand elles font défaut, le premier symptôme est une *amblyopie* qui s'accompagne d'une *lacune, d'un trou ou d'un rétrécissement dans le champ visuel*, correspondant au point qu'occupe la tumeur. Dans le cas qui nous occupe, l'amblyopie a passé inaperçue, le sujet a remarqué, un beau jour, que son œil droit était complétement aveuglé; il est probable que cette

cécité ne s'est pas produite tout d'un coup, mais qu'elle s'est établie par étapes successives, insensiblement.

Quand on peut examiner les malades à cette période, on ne tarde pas à constater un symptôme pupillaire que Bukis a appelé *l'œil de chat amaurotique*, dû au refoulement, au décollement de la rétine par le néoplasme.— Vous comprenez comment ce signe objectif n'a pas été apprécié dans ce cas présent.

A l'ophthalmoscope, on n'a guère à constater que *le décollement de la rétine*, qui offre une coloration plus foncée dans le sarcome choroïdien (surtout s'il est mélanique) que dans le décollement simple : on peut, en outre, voir paraître un autre symptôme, auquel les ophthalmologistes attachent la plus grande importance, c'est *le développement d'un réseau vasculaire de nouvelle formation*, appartenant en propre au néoplasme et indépendant du réseau rétinien.

Voilà les principaux symptômes qui établissent, à cette époque, l'existence d'une tumeur intra-oculaire : si vous savez en outre qu'il n'y a guère que deux grandes variétés de tumeurs intra-oculaires, le gliome de la rétine d'un côté, le sarcome de la choroïde de l'autre, et que le premier ne se rencontre presque jamais au delà de 15 ans, tandis que le second n'apparaît pas avant cet âge, il vous sera facile d'établir votre diagnostic. — A moins d'une coloration noire spéciale ou de la présence d'un pigment anormal dans les humeurs de l'économie, vous ne pourrez savoir si vous avez affaire à un sarcome mélanique plutôt qu'à une autre variété.

La *seconde période* est caractérisée par les symptômes de *glaucome*, que provoque l'excès de pression intra-oculaire déterminé par le développement de la tumeur. — Ce glaucome s'accompagne de *larmoiement*, de *perte complète de la vision*, de *douleurs ciliaires vives*, qui n'ont pas fait défaut dans l'évolution du sarcome que nous étudions en ce moment.

La tension intra-oculaire est ordinairement exagérée ; elle peut fréquemment *redevenir normale* ou mieux *tomber au-dessous*; c'est alors que se produit l'envahissement du mal au delà de la coque scléroticale.

Ces modifications dans l'intensité du glaucome marquent

le début de la *troisième période*. On voit alors ou bien une *destruction* de l'hémisphère antérieur de l'œil, qui livre passage au produit pathologique ; ou bien, au contraire, la rupture porte sur la sclérotique, au niveau des points par où entrent et sortent les vaisseaux. La tumeur se porte alors en arrière et occasionne une *exophthalmie* considérable, que vous constaterez dans l'historique que je vous présenterai de notre malade.

Enfin la *dernière période* arrive plus ou moins promptement suivant la nature du mal. C'est elle qui met fin à l'évolution par la *généralisation* des éléments sarcomateux. De tous les organes, le foie est celui qui se prend le plus fréquemment; les malades succombent aux progrès envahissants de la cachexie cancéreuse.

La *marche* de ces tumeurs est, d'ordinaire, rapide ; on l'a fixée à peu près entre deux et trois ans, à partir du début, jusqu'au jour de l'opération. Dans le cas qui nous occupe la marche a été beaucoup plus lente ; il y a longtemps, en effet, que les phénomènes subjectifs initiaux et la cécité ont paru : ce sera peut-être pour nous une occasion d'espérer que le *pronostic*, habituellement si grave, soit moins sérieux.

L'*étiologie*, en général, n'offre presque aucune considération spéciale. On a noté pourtant la plus grande fréquence chez le sexe masculin et l'influence que pourrait avoir un traumatisme antérieur de l'œil. C'est ce qui est arrivé à notre malade.

Vous voilà, messieurs, suffisamment renseignés, je le suppose, pour savoir ce que c'est qu'un sarcome de la choroïde. Je vais maintenant vous faire l'histoire clinique de notre malade; vous y verrez figurer la plupart des symptômes que je vous indiquais tout à l'heure, de façon que le doute ne vous sera pas permis sur l'exactitude du diagnostic qui a été porté.

Roux, Marie, couchée au n° 17 de la salle Notre-Dame, est une femme de 52 ans, qui exerce la profession de journalière ou de ménagère. Sa santé générale est bonne : elle n'a jamais fait de maladies ; dans le relevé de ses antécédents, on ne trouve qu'une seule circonstance qui puisse se rattacher à

l'affection dont elle est atteinte; c'est une chute dans laquelle la région orbitaire vint frapper violemment contre le bord d'une chaise. Cet accident remontait à une certaine époque déjà, quand la malade constata les premiers symptômes subjectifs de sa tumeur intra-oculaire. — Cependant il pourrait bien se faire que le laps de temps écoulé entre cette chute et les premières atteintes du mal ne soit pas aussi grand qu'on serait porté à le croire; car je vous ai dit plus haut que l'un des premiers signes observés par la malade a été la cécité complète de son œil droit; ce qui indiquerait qu'il devait y avoir longtemps déjà que la tumeur avait commencé à se développer.

La malade se souvient d'avoir eu, un soir, quelques années après la chute, une sensation de corps lumineux, très-brillants, dans l'œil droit. C'est la seule fois que ce symptôme subjectif se soit produit.

Il y avait environ un an que notre malade avait eu son premier enfant (1859), quand elle s'aperçut brusquement qu'elle n'y voyait absolument pas de l'œil droit. Elle n'avait eu aucune douleur, aucun accident qui eût pu lui donner l'explication de cette cécité.

Quelques semaines après la naissance d'un second enfant, cet œil aveugle est devenu le siége d'une poussée inflammatoire qui a été tout simplement du glaucome passager. La rougeur est survenue, les premières extrêmement vives; puis les paupières se sont tuméfiées, en même temps que des douleurs frontales orbitaires et ciliaires éclataient avec une grande intensité. Au bout de 3 à 4 jours, sans soins, sans intervention de l'art, cette crise s'est apaisée d'elle-même.

La malade nous apprend que, depuis lors, elle a eu à de longs intervalles des accidents de ce genre beaucoup moins violents. Mais elle ajoute que depuis une dizaine d'années elle a la tête lourde et qu'elle a de la somnolence; elle rend bien compte de cet état en disant qu'il lui semble que son sang est lourd, épaissi.

Ces accidents ont continué ainsi peu à peu, sourdement; vers le mois de mars 1877, l'œil a commencé à devenir plus saillant que celui du côté sain. Au bout de 2 à 3 mois l'ex-

ophthalmie était telle que l'œil, projeté hors des paupières, semblait ne plus demander qu'à être cueilli, — si l'on peut s'exprimer ainsi. C'est alors que M. Galezowski fut consulté. — Il diagnostiqua un mélano-sarcome qui n'offrait plus d'autre ressource que celle de l'énucléation. Cette opération fut faite le 14 août 1877.

La guérison fut prompte : mais peu de temps après la récidive s'était produite sur place, au fond de l'orbite. La malade vint me consulter à ce moment ; on me l'avait adressée pour savoir si je ne jugerais pas opportun de lui extirper de nouveau son mal.

Du 2 au 19 décembre 1877, je l'ai gardée dans le service. Je fis examiner son sang au microscope, pour savoir si l'on y découvrirait du pigment mélanique. Le résultat de cette investigation a été négatif.

Laissez-moi vous rappeler, à ce propos, que dans toutes les mélanoses, dès qu'il y a de la tendance à la généralisation, à la propagation, on trouve du pigment dans le sang, ou bien dans les viscères, ou bien dans les crachats, ainsi que nous l'ont parfaitement démontré les travaux de M. Nepveu.

La malade effrayée demanda à s'en aller : je la laissai sortir, sans faire d'efforts pour l'engager à subir une nouvelle opération, car malgré le résultat favorable fourni par l'examen du sang, je ne pensais pas qu'il me serait possible de m'opposer victorieusement à la généralisation du principe morbide.

Après la sortie de l'hôpital, les paupières sont restées gonflées, mais il n'y a eu aucun phénomène douloureux.

Le 20 *mai* de cette année, la malade est subitement prise de douleurs atroces dans l'orbite et le front, s'irradiant dans toute la tête, et s'accompagnant de vertiges avec vomissements. — Les paupières deviennent en même temps beaucoup plus œdématiées.

24 *mai*. Rentrée à l'hôpital. L'œdème palpébral est énorme, on ne peut soulever la paupière supérieure tant elle est volumineuse. Au bout de quelques jours, cet œdème a graduellement disparu. — Le 10 juin nous pouvions examiner, à notre aise, l'orbite malade.

Au premier aspect, je fus frappé du peu de volume de la tumeur qui avait récidivé et qui occupait le fond de l'orbite. Je dirai même que la tumeur me parut moins volumineuse; c'était d'ailleurs le sentiment de la malade. — Sous la paupière supérieure, plus près de l'angle externe, on trouvait une tumeur assez molle, fuyant sous le doigt; quand on parvenait à la saisir et à la fixer contre le rebord orbitaire, on y sentait une fluctuation évidente. La tumeur était fortement adhérente à la paupière, ce qui s'explique par ce fait que l'opération de M. Galezowski a été pratiquée avec le thermocautère, et qu'après la chute des tissus escharifiés les surfaces ainsi avivées se sont réunies. L'exploration du rebord orbitaire nous avait montré que le système osseux était intact. — Aucun ganglion lymphatique n'offrait d'engorgement; enfin la fosse nasale correspondante et le sinus maxillaire étaient parfaitement libres.

J'ai fait, de nouveau, rechercher dans le sang le pigment choroïdien, pour savoir si la tumeur n'avait pas de tendances à la généralisation. De même que la première fois, le microscope ne nous a rien révélé. Cette absence de pigment mélanique dans le sang, jointe à l'intégrité du système lymphatique m'engagent à ne pas refuser à notre malade l'opération qu'elle réclame et qu'elle va subir aujourd'hui.

Je ne vous cacherai pas, messieurs, que je suis assez surpris par cette allure lente, et, pour ainsi dire bénigne de la maladie. Et malgré l'examen histologique de la tumeur qui a été primitivement enlevée par M. Galezowski, je me sentirais presque entraîné à douter de la nature maligne de la récidive; car enfin cette tumeur a positivement diminué de volume; elle est plus molle qu'il y a cinq mois : on dirait qu'elle est formée par une collection liquide et qu'elle offre de la fluctuation franche; mais ici, il faut se méfier d'une condition toute particulière que crée la présence du coussinet graisseux du fond de l'orbite, qui peut assez en imposer pour faire regarder comme fluctuante une tumeur qui ne l'est pas. C'est pour éviter cette cause d'erreur que vous m'avez vu chercher à appuyer la masse pathologique contre l'orbite et la fixer sur ce plan

résistant, qui supprime la fausse fluctuation. Eh bien, comme je vous le disais plus haut, on sent alors parfaitement que la tumeur n'a plus la dureté qu'elle avait autrefois. — Peut-être y a-t-il eu une transformation? Peut-être un kyste s'est-il développé au milieu de parties plus résistantes? — Je me suis demandé si, par hasard, le thermo cautère, agissant par rayonnement au voisinage, n'aurait pas obstrué les conduits de la glande lacrymale et fait naître ainsi un kyste par rétention des produits sécrétés. Cette supposition est assez naturelle, quand on tient compte du siége de la tumeur, en haut et en dehors. En outre, la plupart des sujets qui ont subi l'énucléation d'un œil, et chez lesquels on n'a pas fait en même temps l'extirpation de la glande lacrymale, ont du larmoiement. Or, notre malade n'a pas de larmoiement, et sa glande lacrymale n'a pas été détruite par l'opération.

Pour mettre fin aux incertitudes du diagnostic de ce côté-là, je ferai, après avoir disséqué les paupières, une ponction exploratrice dans la tumeur; mais je crois pouvoir vous annoncer à l'avance que nous trouverons à l'examen histologique les mêmes éléments qui ont été constatés par M. Galezowski. Je ne me suis livré à cette discussion de la possibilité d'une tumeur autre que du mélano-sarcome récidivé que pour vous établir un diagnostic plus complet et plus rigoureux.

Que vous dirai-je du pronostic, Messieurs? Bien que nous nous trouvions en face d'un cas où les accidents ne se succèdent pas avec la rapidité ordinaire, bien que cette condition m'ait paru autoriser l'intervention chirurgicale et laisser place à l'espoir de la guérison, je ne voudrais pas dépouiller le pronostic de la gravité habituelle que lui donnent la facilité de la récidive et la promptitude de la généralisation. — Je me tiendrai sur une sage réserve. — Avec M. Maurice Perrin, je ne crois pas trop aux cas de mélano-sarcomes non suivis de récidives, ou du moins je les regarde comme tout à fait exceptionnels; et je n'attache qu'une médiocre importance à la distinction établie par M. Sichel père entre les mélanoses simples, non infectieuses, et les cancers mélaniques.

J'aime à croire que, dans le cas présent, les accidents infectieux ne se produisent qu'avec une certaine lenteur. Ce qui m'engage à penser ainsi, c'est le résultat de l'examen histologique de la tumeur primitive. M. Galezowski nous a expliqué et nous a montré les préparations qui ont été faites à ce sujet. On peut se rendre compte en les étudiant que l'on avait alors affaire à un mélano-sarcome fibreux, offrant une dureté considérable. Cette variété est moins favorable à la propagation que la variété du sarcome mou, à petites cellules rondes. — Dans les cas qui se rattachent à cette dernière variété, la propagation se fait plus volontiers par le système lympathique : dans l'autre forme, au contraire, c'est plutôt par l'appareil veineux. J'ai enlevé, l'année dernière, une tumeur mélanique de la face à une vieille dame, chez laquelle la généralisation s'est faite par la veine sous-orbitaire.

Pour me mettre autant que possible à couvert de la récidive sur place et de la propagation, toutes les fois que je fais l'énucléation, j'ai bien soin de dépasser les conseils de Bonnet (de Lyon) : j'enlève les parties molles placées en arrière de l'œil. J'ai vu, dernièrement, une dame qu'avaient également examinée Galezowski et Desmarres; elle était atteinte de sarcome dans l'hémisphère antérieur de l'œil. — J'aurais désiré qu'on enlevât les tissus rétro-oculaires, M. Desmarres a jugé cette précaution inutile, et on s'est borné à l'ablation du globe; quant à moi, j'ai des craintes au sujet de la récidive, car il en est du tissu rétro-oculaire comme des ganglions de l'aisselle dans les tumeurs du sein. J'ai donc posé ce précepte que, dans les cancers mélanotiqnes du globe, il faut simultanément enlever ce globe et les tissus rétro-oculaires.

Je n'ai pas de craintes au sujet de l'*ophthalmie sympathique*. L'œil sain a été, hier, soigneusement examiné à l'ophthalmoscope. Il n'y a rien d'anormal. La pupille est, peut-être, un peu plus richement vascularisée ; la choroïde semble un peu plus chargée de pigment le long des vaisseaux, mais il n'y a là rien de morbide. D'ailleurs, il est d'observation que l'ophthalmie sympathique ne se produit pas sous l'influence des mélano-sarcomes de la choroïde. Messieurs, je

vous ai déjà dit sur quelles considérations je m'appuie pour intervenir; je n'y insiste pas davantage. Il n'y a qu'une chose à faire, c'est de vider complétement l'orbite des parties molles qu'elle contient.

Je vais commencer par allonger la fente palpébrale jusqu'au rebord orbitaire externe; puis je disséquerai les deux paupières, et je ferai la ponction exploratrice; s'il n'y a pas de liquide, comme c'est probable, je continuerai en détachant les tissus des os. Une fois ce râclage pratiqué, je placerai une boulette de charpie imbibée de perchlorure de fer, et exprimée ensuite, au fond de l'orbite pour boucher le trou optique. Enfin, dans le but de poursuivre le mal jusque dans ses dernières limites, je tapisserai toute l'étendue des parois orbitaires d'une couche de pâte de Canquoin. C'est le seul moyen pour combattre efficacement les chances de récidive ou de propagation. — Je n'emploierai pas le thermo cautère, parce qu'il n'évite pas l'hémorrhagie; il ne convient pas aux gros vaisseaux; il coupe trop vite, et surtout il dégage trop de chaleur et risque de mettre feu à la graisse; enfin, le rayonnement qu'il produit peut provoquer des accidents du côté du cerveau.

D'ailleurs, en cette région, c'est un instrument peu commode, parce qu'on ne peut pas explorer avec l'index de la main gauche, et savoir où l'on en est de son opération; la profondeur de l'orbite et surtout la température trop élevée qu'acquiert la graisse en fusion, s'y opposent absolument. Dans un cas où je m'en suis servi, je n'ai pu éviter les accidents inflammatoires qu'en employant immédiatement de puissants antiphlogistiques.

L'opération a parfaitement réussi; aucun accident n'est venu entraver la marche de la guérison.

La cautérisation produite par la pâte de Canquoin a été profonde et énergique: toutes les parties molles ont été radicalement détruites; il n'est plus resté que le squelette de l'orbite.

Vers la fin de juillet, la malade complétement guérie a été envoyée à l'asile du Vésinet. — Nous avons eu occasion de la voir il y a quelques jours à peine (20 décembre) : elle va très-bien : il n'y a aucune complication du côté de l'œil

gauche. Les ganglions lympathiques, qui sont les aboutissants des réseaux et des troncs de la région, n'offrent aucun engorgement. Le système veineux est intact; pas d'œdème, même dans les portions restantes des paupières. — La santé générale est bonne, et il n'y a, nulle part, aucune apparence de récidive, ni de généralisation. — Jusqu'ici la marche des événements paraît devoir justifier les espérances conçues par le professeur. Si la reproduction du mal devait ne pas avoir lieu, cette observation démontrerait que l'on peut, en détruisant le processus morbide au-delà de ses limites, s'opposer d'une façon efficace à la récidive sur place et à la généralisation. Avant de pouvoir se laisser aller à de semblables espérances, il faudra attendre encore assez longtemps, car, ainsi qu'il a été dit plus haut, nous avons eu affaire à un cas dont l'évolution est peu rapide, à cause de la constitution histologique et de la nature de la tumeur.

Sous l'influence de la profonde cautérisation produite par le chlorure de zinc, deux points de la substance osseuse du plancher et de la paroi interne de l'orbite ont été détruites, et mettent largement en communication la cavité, qui reste vide, avec le sinus maxillaire et la fosse nasale. Il en résulte que, depuis lors, la malade contracte des coryzas avec la plus grande facilité, et que, quand elle avale de travers, les liquides qui ont reflué dans la cavité nasale viennent ressortir jusque dans l'orbite.

L'examen histologique de la tumeur a été fait, pour la seconde fois, au laboratoire de l'Hôtel-Dieu. Il a donné les mêmes résultats que la première fois : mélano-sarcome à fibres fusiformes. V. BELLOUARD.

KÉRATOCÈLES. — IRIDOCÈLES. — PHAKOCÈLES ET VITROCÈLES

Par le Docteur CUIGNET (de Lille).

L'histoire de la kératocèle est très-écourtée dans les auteurs; les plus modernes ne lui consacrent que quelques pages, ou

même quelques lignes, et il en est qui la passent sans presque la nommer, sans lui accorder une mention. Celle de l'iridocèle a été mieux faite, mais principalement sous la forme de staphylome de l'iris ; on a beaucoup négligé les autres particularités de cette altération anatomo-pathologique. Enfin je n'ai rencontré nulle part aucune mention de la phakocèle, c'est-à-dire de la hernie du cristallin ; je ne trouve même cette désignation ni dans les dictionnaires de médecine et de chirurgie, ni dans les tables des matières et résumés alphabétiques qui terminent les volumes de nos ouvrages spéciaux ; de sorte que, sous ce dernier rapport, il y a tout à créer et à faire, le mot et la description des altérations, symptômes et conséquences qui s'y rattachent.

Je vais présenter quelques observations dans lesquelles on rencontrera des traits complémentaires pour la kératocèle et l'iridocèle et quelques-uns des principaux symptômes de la phakocèle et de la vitrocèle. Ces observations pourront entrer, plus tard, dans le cadre de travaux plus étendus et plus détaillés sur chacune de ces lésions et serviront à en continuer, sinon à en compléter l'histoire.

Le hasard, sous forme d'une série d'altérations et de destructions de la cornée, les unes primitives, les autres consécutives à des ophthalmies purulentes, vient de m'offrir successivement une multiplicité et une variété de cas relatifs à chacune des quatre hernies représentées par les quatre dénominations inscrites en tête de ce chapitre. Il y en a deux qui n'ont pas encore cours dans la science, la phakocèle et la vitrocèle, non pas faute de cas, mais parce que l'attention des observateurs ne s'y est pas appliquée, et parce qu'on semble n'avoir pas bien encore compris l'intérêt réel des phénomènes qui caractérisent ces lésions spéciales.

1° Kératocèle. — Observation I. — Garçon de 12 ans qui a offert à la partie inférieure interne de la cornée gauche une ulcération assez étendue, irrégulièrement ronde, transparente, ayant à son centre une petite tumeur formée par la hernie des lames postérieures de la cornée dans une perte de substance des antérieures. Un long traitement par des exci-

tants généraux et locaux est nécessaire pour amener des vaisseaux autour de cette ulcération et, avec eux, des exsudats réparateurs. Ce n'est qu'au bout de plus d'une année que l'ulcération se comble par de la substance cicatricielle blanchâtre et opaque. Le centre, occupé par la kératocèle, a perdu tout aspect de saillie partielle; il est de niveau avec le reste de la cornée, mais il a conservé une transparence presque parfaite et, à l'examen avec le miroir seul, on distingue un large anneau sombre entourant un centre de petite dimension ayant un ton rouge, clair, vif, trop peu étendu pour rien apercevoir du fond de l'œil, mais ayant un éclat d'apparence myopique. La kératocèle a persisté sous forme d'amincissement et portion transparente entourée d'un cercle grisâtre et sensiblement opaque à halos concentriques assez réguliers.

Observation II. — Il s'agit d'une jeune dame sujette à des retours assez fréquents d'accidents de kératite à l'œil droit, se manifestant par un léger trouble dans la moitié inférieure de la cornée et par de l'injection péri-kératique correspondante, avec sensations pénibles, photophobie, larmes. En examinant très-attentivement la région ainsi atteinte on trouve : 1° que cette portion de la cornée est un peu bombée en avant; 2° qu'elle offre une portion transparente entourée d'un cercle grisâtre régulier; 3° que le bord inférieur de ce cercle est plus opaque, comme imbibé récemment par un effort inflammatoire ; 4° que l'éclairage de cette partie avec le miroir seul, la pupille étant bien dilatée, offre un cercle sombre entourant une partie éclatante d'un rouge pupillaire très-vif; 5° que par cette partie éclatante on aperçoit des vaisseaux du fond de l'œil en image renversée, se déplaçant en sens contraire de l'observateur.

Quand on touche le centre de cette partie avec le bout d'un gros stylet, la membrane se déprime très-facilement et en godet peu élargi ; ce qui témoigne de l'amincissement de cette saillie kératique partielle.

Il y a donc une portion de cornée amincie, transparente dans toute son épaisseur et taillée en verre concave à sa face postérieure, kératocèle consécutive probablement à une des-

truction partielle des lames antérieures, et à la hernie des lames postérieures à travers elles.

Les caractères de cette **kératocèle**, longtemps prise pour un simple albugo annulaire, sont donc : 1° la forme de l'opacité en anneau ; 2° le centre transparent ; 3° le centre très-aminci ; 4° la disposition en verre concave, qui permet de voir le fond de l'œil de loin et renversé avec le miroir seul, comme chez les myopes ordinaires.

Il est évident que les congestions successives qui atteignent cette dame sont dues à des efforts de réparation pour la compléter définitivement.

Je n'ai rien à ajouter sur la kératocèle de plus spécial que ce qui concerne son diagnostic propre à des époques où on peut la confondre avec de simples taches de la cornée. Je vais, dans le cas suivant, montrer un diagnostic différentiel entre la kératocèle et une altération qui peut être et est confondue avec elle, en même temps qu'une des suites.

2° Iridocèle. — OBSERVATION III. — Un jeune garçon me fut amené, il y a quelques mois, avec les altérations suivantes :

1° Atrophie de l'œil gauche par suite de fonte purulente de la cornée et de l'iris consécutivement à une ophthalmie purulente granuleuse ; 2° leucome très-étendu à l'œil droit, en adhérence avec l'iris, par suite d'abcès considérable et perforant de la cornée. A la partie supérieure interne l'espace compris entre ce leucome et le bord sclérotical est occupé par une membrane tout à fait transparente, disposée en un bourrelet assez saillant, large de 4 millimètres et long de 6 transversalement, ayant derrière elle une portion de chambre antérieure profonde et au delà une portion correspondante d'iris parfaitement distincte. Au premier aspect, c'est une partie de cornée qui a échappé à la suppuration et qui a bombé à l'époque de la hernie irienne. Mais en examinant cette membrane on la trouve excessivement mince, comme formée exclusivement par de la membrane de Descemet conservée : à la rigueur ce serait encore une kératocèle. Cependant j'hésite à le croire pour les raisons suivantes : 1° le leucome qui l'entoure ne se termine pas nettement ; 2° la pelli-

cule semble se continuer partout avec celle qui a recouvert partout ailleurs l'iris depuis sa hernie, malgré que ces autres portions soient à peu près opaques. En définitive il est difficile de se prononcer ; mais quelque opinion que l'on adopte sur la nature réelle de cette membrane, on n'en est pas moins en présence de l'une ou l'autre suite très-curieuse d'une fonte cornéenne. Si c'est la membrane de Descemet, il est certainement curieux de la voir se conserver ainsi après une suppuration si étendue de la surface de l'œil ; si c'est une pellicule formée sur l'iris et rendue saillante, tendue et transparente par l'interposition d'une sécrétion aqueuse, il n'est pas moins curieux de voir une fausse cornée et une chambre se produire partiellement après une destruction complète de la cornée normale. Là n'est pas tout l'intérêt de ce jeu de la bonne nature. Il existe aussi dans la nécessité d'un manuel opératoire spécial. Par quelques cas du même genre et après avoir une fois tenté sans succès une opération de pupille artificielle, j'ai compris que si l'on voulait obtenir un résultat plus favorable il fallait ponctionner partout ailleurs qu'à travers cette pellicule et faire entrer le couteau soit par la sclérotique, ce que j'ai fait une fois avec avantage, soit par un point voisin, dans le leucome même, ce que j'ai fait une autre fois avec un petit avantage dans un cas tout à fait désespéré.

Cette observation nous ouvre donc, entre autres perspectives, celle de la possibilité d'une reconstitution pelliculaire membraneuse, transparente, en avant d'une portion d'iris après une iridocèle ; cas simulé de la formation plus ou moins étendue d'une fausse cornée dont notre vieille littérature offre des exemples sans leur explication exacte.

Voilà donc une iridocèle se terminant par la réapparition partielle d'une chambre antérieure.

Dans l'observation suivante les choses paraissent disposées à prendre la même tournure.

Observation IV. — M. X..., âgé de cinquante ans, est atteint d'abcès généralisé et de destruction de la cornée, par suite d'inflammation phlegmoneuse d'une tumeur lacrymale. La chute de la cornée s'est faite comme par écailles ramollies et infil-

trées qui ont laissé pendant plusieurs jours la membrane de Descemet seule persistante en une vaste kératocèle qui s'est rompue par le bas et a fait place à une iridocèle bientôt devenue générale par la destruction de toute la membrane de Descemet. La hernie irienne a fait saillie en avant sous forme de gros plis noirs se réunissant vers la pupille. Une exsudation s'est peu à peu constituée de la circonférence vers le centre et a fini par couvrir toute la hernie, laquelle a été refoulée et rendue lisse et régulière. Cette exsudation s'est organisée en une pellicule mince, transparente par place, laissant encore transsuder les liquides aqueux de l'œil, mais les densifiant de plus en plus, de manière à former une barrière de plus en plus imperméable. On distingue derrière elle l'iris et sa couleur, ainsi que le noir d'une pupille rapetissée. Si la pellicule qui couvre l'iridocèle devient assez résistante, il est évident que l'humeur aqueuse sera conservée, qu'elle refoulera en avant et étendra le segment antérieur de l'œil, qu'elle dilatera la pupille, la glissera peut-être entre l'iris et l'exsudat, reconstituera une chambre antérieure, étendra la pellicule, la rendra plus bombée et plus transparente et reconstituera ainsi un segment antérieur presque normal. Déjà j'aperçois des points où il y a certainement une chambre, et je vois la pupille obéir partiellement à l'atropine.

Cette terminaison, assez extraordinaire et résultant d'un travail bien ingénieux de la nature, peut être obtenue lorsque l'iris hernié n'a pas été détruit par la suppuration.

Dans un cas dont nous ne donnerons pas le détail, cette destruction a eu lieu et une atrophie de l'iris avec diminution d'étendue, froncements rayonnés, exsudat cicatriciel blanchâtre, aplatissement de la face antérieure du bulbe et réduction de son corps, s'est déclarée, offrant ainsi l'exemple de la terminaison la plus fréquente après ces sortes d'accidents.

Un autre cas d'iridocèle consécutive à une destruction totale de la cornée, sur un homme atteint de trachome et de cachexie granuleuse, a présenté une suppuration interminable de la surface irienne sans formation de pellicule obturante et cicatricielle.

D'autres, on le sait, se terminent par une cicatrice très-épaisse, blanche, dense, ou encore par un staphylome plus ou moins opaque, avec ou sans fistule.

3° **Phakocèle.**—Nous allons présenter maintenant l'observation d'une altération peu commune que nous désignerons sous le nom de *phakocèle*, ou hernie du cristallin à travers l'iris.

Observation V. — Une jeune dame fut prise d'ophthalmie purulente blennorrhagique de l'œil droit et perdit sa cornée par suppuration phlegmoneuse. L'iris en liberté vint proéminer en avant : iridocèle. Au bout de quelques jours cette production s'accrut au point de former une tumeur staphylomateuse composée de l'iris et du cristallin ; cette tumeur était saillante en avant de 6 à 8 millimètres, régulièrement bombée, à paroi constituée par l'iris très-distendu, dont on voyait les fibres allongées, fines, bombées, rayonnées, s'étendre de la circonférence jusque vers le centre de la tumeur ; ainsi distendu, l'iris était très-aminci et luisant ; à son centre on distinguait la pupille, large de 4 à 5 millimètres, régulièrement ronde et donnant issue au ventre antérieur du cristallin (phakocèle) qui bombait dans cette pupille. Il était reconnaissable à sa surface convexe et lisse et à sa transparence, car on pouvait à travers cette pupille apercevoir, au moyen du réflecteur seul, le rouge du fond de l'œil. De plus la vision se trouvait récupérée au point que la malade reconnaissait toutes les personnes de son entourage, comptait les doigts de ma main à 1 mètre 1/2 et distinguait fort bien la bague placée à l'un de mes doigts.

Je me demandai alors, avec une certaine curiosité, ce qu'allait devenir ce staphylome irido-cristallinien. Je supposais qu'il se couvrirait d'une pellicule et que je serais obligé de supprimer la tumeur par excision pour avoir un moignon régulier. En, effet une pellicule se forma, tant sur l'iris que devant la pupille ; elle était grisâtre, à reflet un peu chatoyant, et elle obscurcissait la pupille en même temps que la vision. Une injection périkératique très-vive, quelques accès de douleurs dans la 5e paire, du larmoiement et de la photophobie annonçaient une réaction pénible et susceptible de

gagner plus profondément dans l'œil. Cette situation ayant persisté pendant une semaine, malgré la compression et des dérivatifs, je me décidai un jour à pratiquer l'excision de la tumeur. Mais le lendemain, en me présentant pour cette opération, la malade me dit que son œil avait perdu tout à coup beaucoup d'eau dans la nuit et que, depuis lors, le calme local s'était rétabli. Je trouvai la tumeur disparue, le segment antérieur affaissé, l'iris entier et ratatiné, la pupille froncée et fermée, la vision tout à fait supprimée. Évidemment, la pellicule s'était ouverte au niveau de la pupille et avait laissé échapper tout un flot d'humeur aqueuse amassée en quelques jours entre elle et le cristallin, ayant refoulé ce dernier à sa place normale. Il fallait bien que cela fût ainsi, puisque la tumeur était effacée. Ainsi donc, la phakocèle s'était terminée par une réduction ; le cristallin avait repris sa position, car rien ne m'autorisait à croire qu'il se fût échappé avec l'humeur aqueuse : il bouchait le trou pupillaire ; il n'avait point été ramassé par la malade ; je ne le trouvai pas dans le mouchoir encore mouillé ; il avait dû se réfugier en arrière, repoussé par la reformation abondante d'humeur aqueuse retenue dans l'œil par la membrane exsudative. L'iridocèle redevenait donc le seul accident à suivre dans ses phases possibles. Je comptais que l'iris resterait aplati et se recouvrirait d'une exsudation assez épaisse pour constituer une cicatrice antérieure ferme et définitive. Il n'en fut pas ainsi, malgré un traitement méthodique. La surface totale de l'iris se subdivisa en trois parties séparées entre elles par des tractus fibrineux formés dans les principaux plis de l'iris, et chacune de ces parties se couvrit seulement d'une pellicule très-mince et transparente qui resta aplatie, permettant de bien distinguer sous elle l'iris devenu noirâtre. Toute vision a disparu ; le bulbe est un peu mollasse. On ne peut guère espérer la formation d'une cicatrice plus dense, de sorte qu'il va être prochainement nécessaire, pour obtenir la base convenable d'un œil artificiel, d'exciser tout l'iris avec le cercle persistant de cornée.

Ce cas se compose, on le voit, d'une phakocèle terminée

par réduction et d'une iridocèle terminée par une cicatrice insuffisante.

4° **Vitrocèle.** — OBSERVATION VI. — Celle-ci est relative à une hernie du corps vitré que nous devons, faute d'une dénomination arrêtée, appeler du nom de *vitrocèle*.

Un homme de cinquante-quatre ans eut un vaste abcès de la cornée qui détruisit cette membrane en totalité, par suite d'une ophthalmie granuleuse aiguë. Une iridocèle s'ensuivit, qui proémina insensiblement, mais non au point de distendre l'iris, d'ouvrir la pupille et de laisser apparaître le cristallin en phakocèle. En raison de la granulite prononcée qui survécut à la conjonctivite, il ne se forma à la surface de l'iris herniée qu'une pellicule sans cesse mouillée et frottée par les granulations. Il fallut bien aviser à les traiter par des attouchements avec une solution forte de nitrate d'argent appliquée sur le côté muqueux des paupières renversées et adossées. Au troisième ou quatrième pansement la violence nécessaire pour retourner les paupières, leur épaisseur, leur résistance et le spasme des muscles superficiels et profonds eurent pour effet sur l'œil une pression brusque et forte qui fit sortir tout à coup le cristallin entier par la pupille entr'ouverte, comme une vulve l'est par la tête d'un enfant. La pupille, comme paralysée par cette sortie inopinée de la lentille, resta béante, et le corps vitré vint s'y présenter sous forme d'un corps luisant, convexe, faisant une saillie modérée. Je fis de suite et je maintins une compression douce ; l'état de vitrocèle ne dura que deux jours, puis la pupille se referma et une exsudation de plus en plus épaisse se constitua peu à peu sur l'iridocèle.

OBSERVATION VII. — J'opérai il y a peu de temps une jeune fille de staphylome général de la cornée et de l'iris, par excision au moyen d'une ponction et d'une contre-ponction avec un couteau triangulaire très-large; je passai l'instrument si exactement derrière le cristallin, que cet organe fut enlevé avec le staphylome et son anneau de sclérotique sans que le corps vitré fût ouvert ni déplacé. Aussi se montra-t-il à nu, contenu dans son hyaloïde, faisant une saillie luisante, régulièrement convexe dans l'ouverture faite à la sclérotique. La jeune fille était

couchée ; elle distingua aussitôt ma figure et put compter mes doigts par son œil opéré, ce qui lui procura, ainsi qu'à ses parents, une joie mêlée d'un espoir trompeur. Je maintins une compression douce ; pendant quelques jours le corps vitré fit ainsi hernie jusqu'à ce qu'une exsudation partie de la plaie circonférencielle se fût avancée jusque sur l'hyaloïde et l'eût recouverte d'une membrane épaisse et rétractile qui ferma hermétiquement et solidement l'ouverture faite au segment antérieur de l'œil.

Dans un cas du même genre le corps vitré continua à faire saillie pendant plusieurs jours, puis il fut atteint d'une suppuration superficielle qui se continue encore depuis plusieurs semaines, à cause de l'état cachectique des éléments de réparation. — Il est probable que cette fâcheuse terminaison de la vitrocèle obligera à enlever la totalité du bulbe.

Réflexions. — Nous dirons d'une manière générale, des quatre altérations signalées dans ce dernier chapitre, que deux d'entre elles ont été très-incomplètement étudiées par les ophthalmologistes, et que leur description laisse beaucoup à désirer dans les auteurs ; que les deux autres, la phakocèle et la vitrocèle, n'ont été en aucune manière ni décrites, ni signalées, ni même dénommées, et enfin qu'il y a lieu, tant dans notre clinique que dans notre littérature, de combler, par des observations et par des descriptions, ce vide regrettable. Nous n'avons pas ici à tracer le cadre de cette étude, mais seulement à résumer ce que nous avons retiré des faits cliniques qui se sont successivement présentés à nous.

Et d'abord, pour la *kératocèle*, dont le nom et l'histoire n'existent en abrégé que dans quelques auteurs, avec beaucoup de désidérata, nous rappellerons que les deux cas observés et décrits plus haut nous ont permis de joindre à ce peu que nous en savions auparavant un certain nombre de caractères diagnostiques tirés tant de l'examen ordinaire que de celui par l'ophthalmoscope; ces caractères sont les suivants : une tache circulaire plus ou moins opaque entourant une partie transparente ; une saillie légère, et un amincissement de cette partie ; une disposition à des retours congestifs

ayant pour but une réparation plus complète de la lésion; un trouble de la vision d'autant plus marqué que l'altération est plus centrale, plus étendue, plus prononcée; enfin les signes ophthalmoscopiques d'une concavité postérieure et d'une myopie correspondante.

En second lieu, dans nos observations d'iridocèle nous avons noté des terminaisons variées : 1° celle par destruction rapide ou progressive de l'iris par suppuration ou par atrophie avec cicatrice fibreuse froncée et rétractile; 2° celle par suppuration pour ainsi dire indéfinie au moyen d'un bourgeonnement charnu de surface entretenu par un vice local de nutrition; 3° celle par formation d'une pellicule transparente, non douée de résistance, perméable de l'intérieur à l'extérieur et exposant à toutes sortes d'accidents d'inflammation, de rupture, de douleurs; 4° celle d'une exsudation membraneuse et fibreuse épaisse, opaque, résistante, constituant une réparation complète et définitive; 5° enfin celle d'une pellicule régulière, lisse, assez fine, assez résistante, assez transparente, susceptible de se détacher partiellement ou totalement de la surface de l'iris, de bomber plus ou moins par reconstitution d'une chambre et de la tension extérieure de l'œil et de représenter une pseudo-cornée que l'on a prise autrefois pour une cornée vraie; de rendre possible le retour d'un certain degré de vision et de nécessiter, en cas de tentative de pupille artificielle, une modification au procédé habituel, laquelle doit consister à ponctionner, non dans la pellicule, trop mince pour se cicatriser ensuite, mais dans le bord sclérotical ou dans le leucome accompagnant cette suite curieuse et heureuse de l'iridocèle.

La phakocèle et la vitrocèle ne sont citées nulle part; elles existent cependant à l'état de lésions ayant leurs caractères propres et différentiels, leurs suites et leurs indications thérapeutiques. Leur histoire est à faire entièrement, car je ne prétends pas que les quelques observations que j'en donne fassent autre chose qu'offrir quelques traits incomplets manifestant leur existence, leur nature. Je rappellerai seulement que l'une et l'autre résultent d'altérations graves, qu'elles procurent tout à coup un retour trompeur de vision, qu'elles sont sus-

ceptibles de terminaisons multiples par cicatrisation régulière, par suppuration indéfinie, par protrusion et état staphylomateux, par formation d'une pellicule insuffisante, ou d'une sorte de kéloïde; qu'elles peuvent donner lieu à des décollements profonds, à des hémorraghies, à des phlegmons par continuité et enfin à des indications thérapeutiques et opératoires variées.

DES AMBLYOPIES ET DES AMAUROSES CONGÉNITALES

Par le Docteur GALEZOWSKI

Il existe un certain nombre d'amblyopies qui viennent de naissance, et dans lesquelles on ne trouve point de lésion dans les membranes internes des yeux; et il n'existe pas non plus de défaut de réfraction, ou bien, si cette dernière existe, la vue ne peut point être corrigée par le choix des lunettes. L'absence de toute lésion, avec un affaiblissement de l'acuité visuelle dont l'origine remonte jusqu'à l'âge le plus tendre, nous permet d'admettre qu'il s'agit d'un défaut de développement de la membrane visuelle, inappréciable à l'ophthalmoscope et que nous désignons avec Schweigger (1) sous le nom d'amblyopie congénitale.

Cette affection a été déjà connue depuis longtemps, mais divers auteurs lui ont donné des définitions différentes; c'est ainsi que Desmarres père lui donne le nom d'*inertie de la rétine.*

Graefe (2) l'ayant rencontrée surtout dans le cas de strabisme concomitant, avait pensé que le manque d'exercice dans un œil strabique était la cause réelle de l'affaiblissement de la vue, et qu'une fois l'œil redressé par une strabotomie, la vision s'améliorerait et même se guérirait complétement après un certain temps d'exercice méthodique.

L'expérience cependant n'a pas confirmé son assertion, et malgré les résultats obtenus par Nagel, souvent par les injec-

(1) Schweigger, *Handb, der spec. Augenheilk* 1878, 1e Aufl. p. 153.

(2) Graefe, *Ueber Doppeltsehen nach Schieloperationen u. Incongruency der Netzhaut* (Archiv für Ophthalm. Bd, Abth. I, p. 82-120.

tions de strychnine, nous pouvons pourtant affirmer que d'après nos propres recherches les amblyopies congénitales ne guérissent par aucun traitement, pas plus par la strychnine que par l'exercice des verres grossissants. L'œil atteint de cette infirmité ne fonctionne pas et ne voit pas, non pas par le manque d'exercice, comme Graefe l'avait pensé, et ce n'est pas une simple *amblyopie aus Nichtgebrauche*, mais une amblyopie organique qui dépend d'un arrêt de développement des éléments rétiniens dans la région de la macula ou dans la nature de distribution des fibres optiques.

Et, en effet, nous voyons des personnes atteintes de cataracte dès la naissance recouvrer complétement la vue et immédiatement après l'opération, même si cette dernière a été pratiquée à un âge un peu avancé.

L'amblyopie congénitale se rencontre le plus souvent avec le strabisme convergent; or l'œil strabique, n'étant pas complétement couvert, peut s'exercer tout aussi bien dans la vision binoculaire que dans l'exercice avec un seul œil isolé, et s'il n'était pas atteint d'un défaut de développement de la rétine la vision ne serait point atteinte.

Nous avons rencontré des malades atteints d'un strabisme convergent congénital et chez lesquels l'acuité visuelle ne s'était nullement affaiblie pendant des années, au point qu'immédiatement après l'opération les deux yeux reprenaient leur fonction visuelle, avec ou sans des verres grossissants. Tout au contraire, tout œil qui présente des symptômes d'une amblyopie congénitale reste sans aucun changement ou à peu près après l'opération.

L'amblyopie congénitale était observée très-fréquemment avant les recherches faites par Donders sur l'astigmatisme et l'hypermétropie. Aujourd'hui le nombre en est singulièrement diminué, car un quart au moins de ces cas est rapporté au défaut de réfraction et corrigé avec des lunettes.

Nous les rencontrons le plus souvent avec le strabisme convergent. D'après la statistique établie par M. Berlin (1), sur 225

(1) Berlin, *Schwachsichtigkeit aus Nichtgebrauch* (Würtemberg, med. Correspondzbl. 16 mars 1870).

strabismes opérés, il y a eu 215 fois strabisme monoculaire, et 10 fois strabisme alternant, et sur ce nombre il y a eu 72 °/₀ d'amblyopies congénitales plus ou moins prononcées.

En ce qui me concerne, j'ai pu observer plus de cas de cette infirmité.

Elle se présente sous des formes très-variées, que nous pouvons résumer dans les classes suivantes :

1° Amblyopie congénitale monoculaire avec ou sans strabisme convergent ;

2° Amblyopie congénitale binoculaire.

I. Amblyopie congénitale monoculaire.

Cette variété d'amblyopie est la plus fréquente ; elle se révèle par les signes suivants : le plus habituellement l'œil, qui est faible de naissance, prend une direction vicieuse et se tourne du côté nasal, pareillement à ce qui se produit aussi avec l'œil hypermétrope. Cette déviation apparaît de très-bonne heure, souvent vers l'âge de 2 ans, plus souvent entre 3 et 4 ans, époque à laquelle l'enfant commence à fixer les objets fins et à donner la position fortement convergente. Or, un œil que rien n'arrête dans son excursion en dedans pendant que l'œil sain s'arrête au point de fixation, dépasse la ligne visuelle et se porte plus en dedans que l'œil normal, d'où il s'ensuit naturellement une contraction exagérée du muscle droit interne et le strabisme convergent.

Mais cette déviation de l'œil amblyope n'est pas absolument indispensable, et elle peut faire complétement défaut, ce qui dépendra très-probablement du degré de la contractilité musculaire, ainsi que de la résistance que présentent les antagonistes du muscle droit interne, et pourvu que ces derniers soient bien équilibrés et bien solides, on verra les deux yeux conserver leur mobilité normale nonobstant l'acuité visuelle inégale de chacun d'entre eux.

Les signes qui caractérisent l'amblyopie congénitale sont les suivants :

1° *Diminution ou perte complète de la vision centrale.* — Ce

symptôme est un des principaux de l'amblyopie congénitale, il se présente à des degrés très-variés; tantôt le malade ne reconnaît que les gros objets sans rien distinguer en détail; dans d'autres cas, l'œil malade pourra déchiffrer quelques lettres du n° 20, 30 ou 50, mais à l'aide de verres convexes très-forts.

L'affaiblissement de la vision centrale est incontestablement dû à un défaut de développement de la rétine, car il ne se modifie point.

Une faiblesse congénitale de la vue pourrait dépendre d'un astigmatisme irrégulier.

Pour reconnaître que la faiblesse de la vue ne dépend pas d'aucune autre cause que de l'amblyopie, et qu'il ne s'agit pas notamment d'une anomalie de réfraction, nous procédons de la manière suivante :

Après avoir couvert l'œil sain, nous essayons la vue de l'œil malade au moyen d'une lunette sténopéïque de Donders. En supposant un défaut de réfraction quelconque, la vision sera complétement corrigée à l'aide de cette lunette, et pourvu que la rétine et le nerf optique soient sains, l'œil pourra distinguer les caractères même les plus fins. Il n'en est pas de même avec une amblyopie congénitale, où, en dehors du défaut de réfraction, il existe un arrêt de développement des éléments rétiniens, contre lequel les lunettes sont complétement impuissantes.

A l'aide des lunettes sténopéïques ou avec des verres convexes plus ou moins forts, on arrivera donc à préciser exactement le degré de l'acuité visuelle, qui dépasse rarement 1/20.

Il existe pourtant un certain nombre de malades chez lesquels la vision centrale est complétement abolie, ce qui provient d'un scotome central plus ou moins étendu et qui doit être en rapport avec la lésion de la macula. Tantôt ce scotome présente des contours réguliers ovales ou circulaires, tantôt, au contraire, on y observe des inégalités en forme de dentelures. Le scotome central est accompagné d'une cécité centrale presque absolue, tandis que la vision périphérique est souvent conservée.

2° *Diminution du champ visuel périphérique.* — S'il n'y a

rien de fixe et de précis dans l'établissement de la vision centrale, l'observation du champ visuel périphérique subit les mêmes fluctuations. M. Abadie est d'un avis contraire, et il dit : « Dans quinze cas environ, j'ai constaté que la vision » périphérique était sensiblement la même ; les limites du » champ visuel s'étendaient aussi loin que dans les conditions » physiologiques ; enfin la perception des couleurs est géné- » ralement intacte. »

Mes propres observations m'ont démontré, tout au contraire, que dans le plus grand nombre des cas d'amblyopies congénitales monoculaires le champ visuel était rétréci, soit du côté nasal ou temporal seul, soit d'une manière inégale dans toutes les directions. Les deux observations suivantes peuvent servir de meilleurs exemples.

Observation. — Mademoiselle V..., âgée de 30 ans, demeurant à Paris-Belleville, vint me consulter le 18 janvier 1878, pour une amblyopie très-prononcée de l'œil gauche accompagnée d'un strabisme divergent. Mais il résulte des renseignements que nous fournit la malade, ainsi que sa mère, que ses deux yeux ont louché d'une manière considérable jusqu'à l'âge de 13 ans, et ce strabisme convergent était survenu le 13e mois après sa naissance. Vers l'âge de 13 ans, ils se sont redressés presque complétement, et actuellement elle accuse une divergence très-marquée de l'œil gauche seul.

A l'extérieur, l'œil paraît complétement sain ; l'œil droit se présente à l'examen complétement sain avec une acuité visuelle normale ; mais l'œil gauche est très-affaibli, il distingue à peine le n° 50 de l'échelle typographique, à 15 centimètres de distance. Son champ visuel interne est perdu jusqu'à la distance de 0,20 centimètres du point visuel, dans la forme qui est indiquée dans la figure suivante.

A l'examen ophthalmoscopique, nous ne constatons point de lésion ; pourtant, si on compare attentivement les deux papilles optiques, on trouve que celle du côté gauche est un peu plus injectée que la droite, et on n'y découvre pas de cupule blanche centrale, contrairement à ce qui existe du côté de l'œil sain.

La faculté chromatique a subi quelques atteintes chez la malade, qu'il sera intéressant de connaître : lorsqu'on examine

cette faculté dans l'œil sain, on constate qu'elle est très-bien conservée, mais il n'en est pas de même avec l'œil malade. Voici d'abord pour les nuances secondaires des couleurs :

Vert-clair	paraît	blanc.
Bleu-clair	»	vert.
Violet-clair	»	blanc.

Les couleurs concentrées sont perçues bien mieux, mais à des distances très-variées.

Voici les distances respectives auxquelles chacune des couleurs sont perçues :

Le jaune	est perçu	à 5	mètres.
Le bleu	—	5	—
Le rouge	—	4	—
Le vert	—	2 50	
Le violet	—	2 50	

Du côté interne, comme nous avons dit plus haut, le champ visuel ne s'étend que sur un espace de 20 centimètres ; or, cette portion de la rétine ne perçoit les couleurs que de très-près.

Le jaune	est perçu	à 75	centimètres.
Le bleu	—	60	—
Le rouge	—	22	—
Le vert	—	30	—

Le violet-jaunâtre à 10 centimètres ; plus loin, il paraît noir.

On voit donc par cette observation que l'amblyopie congénitale monoculaire est accompagnée d'une diminution notable du champ visuel, et que la perception des couleurs est altérée tout aussi bien au centre que dans la périphérie du champ visuel.

3° *Dyschromatopsie partielle.* — Cette dernière observation nous a démontré aussi que si la faculté chromatique n'est pas complétement abolie, néanmoins ce sens est émoussé dans la partie centrale aussi bien que dans la partie périphérique de la rétine. Et en effet, si on compare la distance à laquelle sont perçues les couleurs concentrées par l'œil sain et par l'œil amblyope, on se convaincra facilement qu'il y a un très-grand écart entre les deux yeux, ce qui est dû, naturelle-

ment, à un développement du sens chromatique dans le cas d'amblyopie congénitale monoculaire.

La dyschromatopsie congénitale peut-être partielle ou totale avec une acuité visuelle normale. Cet état constitue un état d'anomalie tout spécial, appelé *daltonisme*, qui a été décrit avec beaucoup de soins par Seobaldée, Goette, etc.

4° *Aspect ophthalmoscopique.* — L'amblyopie congénitale de l'un ou des deux yeux n'est généralement accompagnée d'aucune altération dans les membranes internes ; la papille optique ainsi que toute la rétine conservent une apparence complétement normale. Néanmoins, si on veut examiner comparativement et avec une grande attention la papille optique de l'œil sain et du malade, on trouvera, sans aucun doute, quelques signes d'une conformation anormale ou bien d'une vascularisation un peu différente de celle du côté sain. Lebert et quelques autres auteurs ont eu l'occasion d'observer un léger signe d'anémie et de vascularisation incomplète dans l'œil atteint d'une amblyopie.

En ce qui me concerne, j'ai vu, au contraire, la papille apparaître plus rouge et plus injectée que celle du côté sain. La cupule centrale fait souvent défaut, tandis qu'elle est bien marquée dans l'autre œil.

La forme de la papille amblyopique est très-souvent changée : elle est ovale dans le sens vertical ou horizontal, pendant que dans l'autre œil elle est ronde. Ce changement de forme dépend le plus souvent d'une amétropie astigmatique avec hypermétropie, car ces deux défauts de réfraction se rencontrent très-souvent dans les yeux atteints d'amblyopie congénitale.

L'amblyopie congénitale est accompagnée très-souvent de différents vices de conformation, et qui peuvent être confondus avec des altérations acquises du fond de l'œil. C'est ainsi qu'on trouve chez ces malades, simultanément avec l'amblyopie, des opacités centrales du cristallin, ptosis, nystagmus, des taches pigmentaires dans le segment postérieur de l'œil, et des anomalies congénitales dans la pupille. Ces anomalies peuvent contribuer jusqu'à un certain point au trouble

de la vue; elles peuvent même être une seule et unique cause de la cécité, comme on verra par une des observations ultérieures; mais en général le trouble visuel de l'amblyopie est dû à une altération invisible et inappréciable de la membrane visuelle.

5° *Hérédité.*— Aux symptômes que nous avons décrits plus haut il faut aussi ajouter cette particularité que nous tirons de l'étiologie, c'est que l'amblyopie congénitale se rencontre très-souvent chez plusieurs membres d'une même famille. C'est ainsi que j'ai vu l'amblyopie congénitale de l'œil gauche développée au même degré chez le père, le fils et une fille.

II. Amblyopie congénitale binoculaire.

Si l'amblyopie congénitale monoculaire est fréquente, elle est relativement très-rare dans les deux yeux. Sous cette dernière forme, elle peut se présenter dans les deux yeux à des degrés différents, et les malades ne voient que d'une manière très-vague et très-diffuse, soit de près, soit à distance. Ici, plus souvent encore que dans la forme précédente, on voit apparaître conjointement avec l'amblyopie des altérations congénitales dans les différentes membranes, des opacités centrales dans le cristallin, des taches pigmentaires dans la rétine et des anomalies de réfraction.

L'acuité visuelle chez ces individus peut être diminuée à tel point, qu'ils ne distinguent que les gros caractères et à petite distance; la vision au loin se trouve complétement nulle et ils ont une très-grande peine à se conduire.

Le champ visuel ne peut pas rester sans subir quelques atteintes. Si on examine, en effet, avec soin ses limites périphériques, on y trouve des rétrécissements plus ou moins étendus et dans les divers sens, comme on peut, du reste, s'assurer par les détails de l'observation suivante :

Observation. — Garçon A...., âgé de 14 ans, employé de commerce, vint me consulter le 28 novembre dernier, pour un trouble de la vue des deux yeux, dont il était atteint depuis son enfance.

Il déclare aussi que son frère aîné a le même défaut de la vue que lui.

A l'extérieur ses yeux ne présentent aucune apparence morbide, à part le tremblement latéral, nystagmus qui est constant, surtout si le malade veut fixer quelque chose. Le malade est très-fortement hypermétrope et son acuité visuelle est diminuée. Avec le n° 13

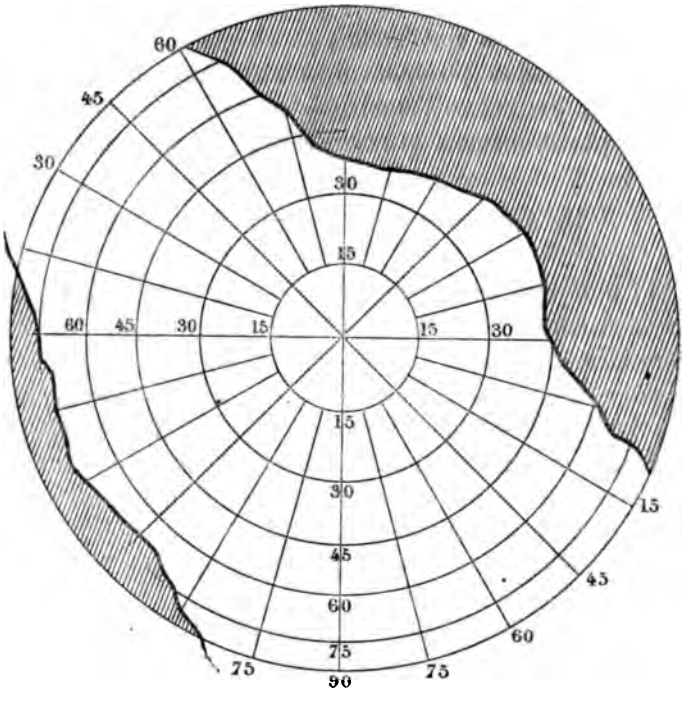

dioptries convexe il lit n° 3 ; avec le n° 6 dioptries, il voit mieux à distance, mais S = 3/100.

Le malade distingue toutes les couleurs aussi bien d'un œil que de l'autre. Quant au champ visuel, il présente des échancrures périphériques, surtout plus accentuées dans l'œil gauche, comme on peut s'en assurer par la figure ci-jointe.

C'est peut-être à ce retrécissement du champ visuel qu'il faut rapporter les phénomènes d'héméralopie que le malade accuse d'une manière très-sensible. Et en effet, le soir, il a une grande peine à se conduire, à moins qu'il se trouve dans un endroit très-bien éclairé.

A l'ophthalmoscope, on ne constate point de lésion; la papille et la rétine sont complétement normales, la papille gauche paraît pourtant un peu plus injectée que la droite.

III. Amaurose congénitale.

Nous sommes très-souvent consultés pour la cécité des enfants nouveau-nés; la mère s'inquiète vivement que son enfant ne fixe rien et ne paraît même pas s'impressionner par la lumière du jour ni par celle de la lampe.

Il est très-difficile de savoir, en effet, si ces enfants conservent un peu de la vue ou s'ils sont complétement aveugles. Mais en les plaçant en face du jour ou de la lampe et en faisant tantôt masquer le jour, tantôt le découvrir, on verra d'abord si la pupille se contracte ou se dilate sous l'influence de la lumière, et ensuite si l'enfant suit le mouvement de cette dernière. Pourtant cet examen n'est pas toujours très-facile à établir, à cause d'une excitabilité relativement minime de la pupille pour la lumière artificielle; c'est pourquoi, pour plus de certitude, on est obligé de faire cette expérience à la lumière du soleil. En faisant promener une bougie devant les yeux de l'enfant, on surveille aussi s'il suit de son regard les mouvements de la bougie. Dans le cas contraire, il y a à craindre que la vue soit abolie.

Pour se prononcer d'une manière définitive sur la question de savoir si l'enfant voit encore ou s'il doit à jamais rester aveugle, il faut avoir beaucoup de circonspection et beaucoup de prudence, car rien n'est plus facile que de faire une erreur complète et de jeter un trouble dans la famille en prononçant un arrêt aussi terrible, qui pourrait être démenti au bout de quelques mois.

Jusqu'à présent je n'ai été consulté que onze fois pour ces cas difficiles, et sur ce nombre j'ai trouvé cinq fois les signes de la cécité absolue, et ce n'est que trois fois seulement que le diagnostic s'est confirmé; dans les deux autres cas la vue est revenue entre un an et 15 mois. Une des enfants qui paraissait ne pas voir, présentait des phénomènes des plus

bizarres : la jeune fille avait constamment ses yeux tournés en haut et par moments d'une manière tellement prononcée, que les yeux se trouvaient complétement cachés sous le bord orbitaire. Néanmoins, la vue est revenue au bout de six mois, et aujourd'hui l'enfant a atteint sa neuvième année et jouit d'une excellente vue.

Pour une amaurose congénitale monoculaire, on ne vient jamais nous consulter dans la première enfance, car il n'y a aucun signe qui indique l'existence de cette anomalie, l'enfant conservant un œil normal. Mais vers l'âge de 5 ou 6 ans, lorsqu'on remarque qu'un des yeux devient louche et qu'il tourne en dehors ou en dedans, c'est alors seulement que l'examen devient indispensable, et les ophthalmologistes sont appelés à se prononcer sur la cause du strabisme.

Le diagnostic d'une amaurose congénitale monoculaire n'est point difficile à établir ; d'abord on s'assure si le malade voit double ou non avec un verre prismatique, et ensuite, en couvrant l'œil bon d'un bandeau, on se convainc facilement si l'œil voit ou non la lumière et s'il peut distinguer quelques objets.

A l'examen ophthalmoscopique on trouve habituellement la papille petite, avec des contours irréguliers et diffus, quelquefois avec des signes de staphylome postérieur ; dans d'autres cas, on trouve une tache grisâtre à forme semilunaire ou circulaire et présentant une excavation plus ou moins profonde ; ce dernier signe indique un défaut de développement que je range dans la catégorie des colobomas du nerf optique.

L'observation suivante vient à l'appui de cette dernière variété d'amaurose monoculaire congénitale. J'ai observé ce malade à ma clinique avec M. le docteur Yvert et mon chef de clinique, M. Despagnet.

Observation. — *Coloboma de la papille optique, amaurose absolue, strabisme convergent très-prononcé.* Garçon Raoul C...., demeurant à Saint-Ouen, est amené à ma consultation de la rue Dauphine, le 10 juillet 1878 ; il est âgé de 7 ans. Il a la vue basse et son œil gauche présente un strabisme interne très-prononcé. L'acuité visuelle de l'œil droit peut être normale, tandis que la vue de l'œil gauche est complétement abolie ; il ne distingue même pas le jour de

la nuit. *A l'examen ophthalmoscopique* on trouve les caractères suivants :

La papille est petite, présentant des dimensions moitié moindres que celles de l'autre œil sain. Elle est d'un blanc grisâtre et un peu elliptique dans le diamètre vertical. Les vaisseaux de la papille sont plus développés qu'à l'état normal et ils sont très-tortueux. Les pourtours de la papille sont diffus et difficiles à délimiter. A la partie supérieure interne on aperçoit dans la papille même une échancrure occupant plus d'un tiers et qui a un aspect blanc luisant, à contours bien tranchés et ayant tous les caractères d'une excavation. Cette tache se prolonge sur une étendue égale à la papille sur la partie voisine de la sclérotique ; cette dernière tache ressemble au staphylome postérieur, mais il paraît plus grisâtre, entouré de dépôts pigmentaires, et ressemble tant soit peu au coloboma de la choroïde.

Prenant en considération l'existence de cette excavation, qui se prolonge sur la sclérotique et qui se confond complétement avec le coloboma choroïdien, je pensai que l'anomalie de la papille n'était autre que le coloboma du nerf optique.

Cette anomalie constitue un fait tout à fait exceptionnel, et on ne peut rencontrer quelque chose d'analogue que dans des larges et très-étendus colobomas de l'iris et de la choroïde.

Il existe encore un certain nombre d'amauroses congénitales, dans lesquelles on constate soit des atrophies blanches des papilles optiques, qui dépendent tantôt d'un arrêt de développement des organes centraux visuels, ou bien qui sont consécutives à une rétinite pigmentaire congénitale. L'une et l'autre sont relativement rares, et elles ne présentent rien de particulier et de spécial à signaler.

DU TRAUMATISME DES BLESSURES ET DES CORPS ÉTRANGERS DU GLOBE DE L'ŒIL

Par le Docteur A. YVERT, médecin aide-major.

(SUITE)

BLESSURES ET PLAIES PÉNÉTRANTES DE LA SCLÉROTIQUE (1)

Les blessures qui, après avoir sectionné la conjonctive, portent leur action jusque sur la sclérotique, entraînent à

(1) Ne pouvant publier *in extenso* le travail du Dr Yvert sur les traumatismes du

leur suite trois formes différentes de lésions traumatiques : 1° cette membrane fibreuse peut être intéressée dans une partie seulement de son épaisseur; 2° elle peut être divisée complétement, avec intégrité de la choroïde et de la rétine; 3° enfin, celles-ci peuvent prendre part à la solution de continuité. Nous aurons donc à examiner successivement : les blessures incomplètes ou superficielles de la sclérotique; les plaies limitées à cette membrane ou non pénétrantes; et, en troisième lieu, les plaies dites pénétrantes, portant à la fois sur la sclérotique, la choroïde et la rétine. Ces dernières elles-mêmes se subdivisent naturellement en deux grandes classes, selon qu'elles sont le fait d'un instrument et d'un corps coupant, ou qu'elles résultent d'une piqûre; leurs symptômes et leurs conséquences sont, comme nous le verrons, bien différents.

Pour ce qui est de la fréquence relative de ces différentes lésions, nous pouvons dire, d'une manière générale, que les plaies pénétrantes sont infiniment plus nombreuses, les blessures superficielles ou limitées à la sclérotique se rencontrant très-rarement en clinique. Les premières, d'ailleurs, de beaucoup les plus importantes, à cause des dangers immédiats qu'elles entraînent pour l'intégrité de la vision, exigent une étude détaillée; nous nous y arrêterons donc longuement, après avoir dit quelques mots des deux autres.

A. — *Blessures superficielles et incomplètes, ou érosions de la sclérotique.*

La sclérotique, comme nous l'avons dit en nous occupant des ruptures de cette membrane, présente, immédiatement en arrière de la cornée, une épaisseur variable entre 5 et 6 mil-

globe de l'œil, nous prévenons les anciens abonnés au *Recueil d'ophthalmologie* que nous en avons supprimé une partie, pour arriver immédiatement aux points les plus importants de cette étude. Nous renvoyons d'ailleurs, pour toutes les omissions, nos lecteurs à l'ouvrage complet, qui paraîtra aussitôt que nous aurons épuisé les chapitres relatifs aux blessures de la sclérotique, de la choroïde, de la rétine et du nerf optique.

(*Note de la Rédaction.*)

limètres, et qui diminue encore un peu au niveau de l'insertion des muscles droits; il n'est donc pas étonnant que les blessures portant sur une partie seulement de son épaisseur soient excessivement rares. Celles que l'on rencontre nous semblent, d'ailleurs, beaucoup mieux mériter le nom d'érosions que de véritables blessures scléroticales; aussi leur donnerons-nous cette dénomination.

Elles sont produites, dans tous les cas, par des instruments coupants très-acérés, ou par la projection de corps vulnérants tels que des morceaux de verre ou de porcelaine, animés d'une vitesse minime et dirigés obliquement par rapport à la surface atteinte du globe de l'œil.

Les symptômes et le traitement ne diffèrent point de ceux que nous avons indiqués à propos des blessures de la conjonctive, qui est toujours divisée du même coup; seule la constatation d'une légère excoriation ou d'un sillon à la surface de la sclérotique mise à nu, permettent d'affirmer le diagnostic. Nous nous contenterons donc de résumer ici l'observation de cette nature que nous avons recueillie, sans y insister davantage.

Observation LXXVIII. — Blessure de la conjonctive et de la sclérotique gauches par un morceau de verre cassé. Guérison rapide.

M. Cl..., trente-deux ans, demeurant à Pantin, se présente le 24 janvier 1877 à la consultation du docteur Galezowski, pour une blessure de l'œil gauche, remontant à dix jours et déterminée par la projection d'un morceau de vitre cassée. L'examen local nous montre : une plaie de 6 à 8 millimètres, partant du bord interne et inférieur de la cornée et dirigée obliquement en bas et en dedans vers la caroncule. Cette blessure, parfaitement nette, comprend la conjonctive et la partie tout à fait superficielle de la sclérotique, dénudée et comme rayée à ce niveau. Ecchymose sous-conjonctivale et gonflement inflammatoire modéré. La choroïde ne fait pas de saillie noirâtre au niveau de la plaie. Rien à l'ophthalmoscope au fond de l'œil. Pas de trouble fonctionnel ni de douleur. Atropine et eau froide sur l'œil; au bout de quelques jours, cicatrisation et disparition de la rougeur inflammatoire.

Si la profondeur de l'érosion pouvait faire craindre une rupture consécutive, aux moyens ordinairement employés et qui

consistent dans l'application d'eau fraîche et dans l'instillation de quelques gouttes du collyre à l'atropine, on joindrait une compression modérée et méthodique du globe de l'œil jusqu'à cicatrisation complète de la plaie.

B. — *Plaies de la sclérotique non pénétrantes.*

Nous désignons sous le nom de plaies non pénétrantes de la sclérotique toutes celles qui, comprenant l'épaisseur totale de cette membrane, ont respecté les enveloppes sous-jacentes du corps vitré, et n'établissent point de communication entre le contenu du globe de l'œil et l'extérieur.

La rareté de cette lésion traumatique, non moins grande que celle des érosions elles-mêmes, s'explique d'une manière bien simple, quand on songe à la différence de structure qui existe entre la sclérotique et la choroïde, composées, l'une d'un tissu fibro-élastique excessivement résistant; l'autre, au contraire, d'une couche lamineuse et vasculaire d'une ténuité et d'une délicatesse extrêmes. Or, il est bien évident *à priori* que tout instrument vulnérant ou tout corps animé d'une force suffisante pour traverser l'épaisseur de la sclérotique, poursuivra le plus souvent son mouvement en avant jusqu'à l'intérieur même du globe de l'œil, sans être arrêté par la choroïde, ni par la rétine. Aussi, les exemples de lésion limitée à la sclérotique sont-ils exceptionnels : nous n'en avons personnellement jamais observé; le cas le plus curieux que nous connaissions est celui rapporté par White Cooper, à l'article : *Des plaies par armes à feu*, et dont le sujet était feu le marquis d'Anglesea. Un morceau de capsule avait coupé nettement le côté externe de la sclérotique de l'œil droit; la choroïde faisait au travers de la plaie une saillie qui ressemblait à une tête de mouche. On comprima légèrement à l'aide d'une sonde, et la tumeur rentra pour ne plus reparaître.

Comme on le voit par cette observation, les symptômes des plaies non pénétrantes de la sclérotique sont identiques à ceux que nous avons étudiés longuement à propos des ruptures limitées à cette membrane, à cette différence près que

la conjonctive, intacte dans le cas de rupture sclérale, est divisée dans le cas de blessure de la sclérotique. Mais nous retrouverons ici : la solution de continuité de cette enveloppe fibreuse avec ses deux lèvres ; la hernie, sous forme de tumeur noirâtre, de la choroïde et de l'iris ; la même diminution de la tension intra-oculaire, et la dépressibilité de la cornée, lorsque la plaie sera tant soit peu étendue. Le diagnostic ne saurait être un instant hésitant pour tout observateur attentif.

Quant au pronostic, il variera naturellement avec la longueur de la solution de continuité, et devra être d'autant plus réservé que celle-ci sera plus considérable. Dans les observations analogues à celle que nous avons résumée plus haut, où la hernie de la choroïde atteint à peine le volume d'une tête de mouche, les conséquences en sont ordinairement des plus simples, et la vision conservée. Mais lorsque la plaie de la sclérotique sera très-étendue, et le prolapsus choroïdien très-prononcé, il y aura lieu de redouter la déchirure consécutive de la choroïde et la perte absolue du globe de l'œil : tous les efforts du praticien devront donc être dirigés contre cette complication.

Le traitement des plaies non pénétrantes de la sclérotique est le point capital de leur histoire et mérite toute notre attention. Nous examinerons à part celui qui convient aux blessures de petites dimensions et celui que réclament les larges solutions de continuité.

Et d'abord, lorsque la plaie mesure à peine quelques millimètres et que la hernie de la choroïde n'est pas plus grosse qu'une tête de mouche, doit-on intervenir activement ou laisser au contraire la cicatrisation se faire spontanément et amener la section de la portion herniée? Nous ne saurions trop recommander la conduite qu'a suivie White Cooper, et nous croyons dans tous les cas la réduction du prolapsus choroïdien, non-seulement utile, mais indispensable ; l'expectation serait imprudente et pourrait occasionner plus tard des accidents irréparables. On ne doit pas oublier, en effet, que les blessures de la sclérotique siégeant constamment au niveau de la région ciliaire, il y a toujours à craindre que l'irritation résultant

des tiraillements exercés sur la partie herniée de cette zône si riche en éléments nerveux, n'amène dans l'œil blessé l'éclosion d'un irido-cyclite, et même, dans un temps plus ou moins éloigné, des accidents sympathiques dans le globe oculaire du côté opposé. Nous posons donc en règle de toujours réduire, et de maintenir la réduction quand elle a été opérée. Pour y parvenir, on se servira avec avantage de la curette de Daviel, ou de tout autre instrument mousse, tel qu'un stylet courbé ou le crochet à ténotomie. Si la hernie, une fois réduite, se reproduisait aussitôt après le retrait de l'instrument, on devrait, ainsi que nous allons le dire pour les plaies plus étendues, pratiquer séance tenante la suture des deux lèvres de la solution de continuité.

Lorsque la blessure de la sclérotique dépasse la longueur de trois ou quatre millimètres, le seul traitement applicable est la réduction de la portion herniée de la choroïde et la réunion immédiate des bords de la plaie au moyen de la suture. Selon que l'étendue de cette plaie sera plus ou moins grande, le nombre des fils devra lui-même être plus ou moins considérable. La distance qui les sépare doit être en moyenne de trois ou quatre millimètres au maximum. Quant à la nature des fils employés pour pratiquer ces sutures, elle est loin d'être indifférente : nous rejetons d'une manière absolue l'emploi des fils métalliques, qui ont le grand inconvénient de sectionner rapidement les lèvres de la plaie, et nous donnons la préférence au catgut, dont les avantages aujourd'hui sont reconnus par tous les chirurgiens; à défaut de cette substance spéciale nous emploierions le fil de soie ordinaire, légèrement ciré. La manière de pratiquer la suture a aussi son importance, et nous ne croyons pas inutile d'en dire un mot : on peut la faire de dehors en dedans, ou de dedans en dehors. Ce dernier procédé, vanté surtout par Lawson, a le grand mérite de ne pas exposer à la blessure de la choroïde avec la pointe de l'aiguille au moment où on introduit celle-ci entre cette membrane et la sclérotique, à travers la lamina fusca; nous croyons donc devoir en préconiser l'emploi dans les cas spéciaux qui nous occupent. Voici d'ailleurs les règles telles

qu'elles ont été posées par cet ophthalmologiste : « La suture doit s'effectuer à l'aide d'un fil très-mince, enfilé d'une petite aiguille à chaque extrémité, de façon à pouvoir agir sur chaque lèvre de la plaie de dedans en dehors. » Au moment de serrer les fils et de rapprocher ainsi les lèvres de la solution de continuité, l'opérateur devra bien s'assurer que la réduction de la choroïde est complète et qu'elle ne fait aucune saillie dans l'intervalle des sutures. La cicatrisation se fera ordinairement ainsi par première intention et mettra le globe de l'œil à l'abri des complications. Toute autre conduite, à notre époque, nous paraîtrait dangereuse et irrationnelle. Aussi, ne saurions-nous ni approuver, ni conseiller la manière de faire dont Schœler, de Berlin, a rendu compte dans un travail paru en 1876 et intitulé : *Lambeau conjonctival comme revêtement des plaies de la sclérotique.* Dans plusieurs cas de plaie de la sclérotique avec hernie de l'iris et du corps ciliaire, l'auteur a employé son procédé, qui consiste à tirer un lambeau conjonctival par-dessus la plaie et à la réunir, par des points de suture, à un second lambeau conjonctival plus petit. Les avantages attribués par Schœler à cette pratique seraient d'ailleurs assez nombreux : ainsi le corps ciliaire hernié serait tout de suite plus refoulé en dedans et mieux protégé ; il n'y aurait pas d'adhérence de la conjonctive, au niveau de la plaie, avec les parties profondes ; il ne surviendrait pas non plus de cicatrice du corps vitré, cicatrice qui, en se rétractant, décolle ordinairement la rétine et conduit fatalement l'œil à sa perte totale ; enfin, en raison de la guérison plus rapide et plus normale, on aurait moins à redouter l'éclosion d'une ophthalmie sympathique. Nous regrettons certainement de ne pas partager l'enthousiasme de notre confrère allemand pour le procédé dont il est le père, mais nous sommes forcé d'avouer qu'il est bien plus simple, pour obvier à tous ces inconvénients, d'en supprimer la cause immédiate. C'est pourquoi nous ne saurions nous départir de la règle de conduite que nous avons tracée et qui consiste à pratiquer, le plus tôt possible, la réduction de la hernie et la suture des lèvres de la solution de continuité sclérotícale.

PIQÛRES DE LA SCLÉROTIQUE.

Les piqûres de la sclérotique sont par elles-mêmes ordinairement inoffensives, quand elles résultent d'une blessure par un instrument mince et parfaitement acéré ; nous ne saurions en donner de meilleur exemple que la ponction pratiquée si souvent jusqu'à ces dernières années au niveau de la partie antérieure de la sclérotique, dans l'opération de l'abaissement de la cataracte. Ces instruments agissent plutôt en écartant les fibres de cette membrane que par dilacération ou par section proprement dite, et en raison de leur élasticité, la plaie disparaît à peu près complétement après le retrait de l'agent vulnérant ; pour la même raison le prolapsus du tissu choroïdien sous-jacent est exceptionnel. Mais il est un symptôme que nous n'avons jamais noté dans les plaies pénétrantes de la sclérotique, qui se rencontre toujours dans les observations de piqûre, et qui permet souvent à lui seul d'affirmer le diagnostic : nous voulons parler de l'hémorrhagie du corps vitré. Elle peut être plus ou moins abondante à la vérité, mais son existence est constante, et il ne saurait en être autrement : elle est la conséquence forcée de la lésion simultanée de la choroïde, de la rétine et de la sclérotique, et de l'étroitesse de la plaie de cette dernière membrane, qui empêche l'écoulement sanguin de se faire en dehors du globe de l'œil. Joignez à cela la constatation d'une légère ecchymose sous-conjonctivale, d'une inflammation limitée de la conjonctive au niveau de la piqûre de cette dernière, et le diagnostic n'est pas douteux. Il sera encore bien plus certain, s'il est possible, quand la piqûre, au lieu d'être produite par des instruments tels que des poinçons, des aiguilles, des dents de fourchette, des griffes de chat, résulte de la blessure par une plume à écrire couverte d'encre, ainsi que nous l'avons noté dans une observation. On voit alors tout autour de la plaie comme une zone noirâtre, indélébile, tout à fait analogue au tatouage artificiel et qui ne trompe pas quand on a eu l'occasion de l'observer une fois.

On peut dire, d'une façon générale, que les piqûres de la sclérotique ne compromettent pas l'organe de la vision et que leur pronostic est relativement bénin ; toutefois, des exemples malheureux nous prouvent, comme nous l'avons déjà dit bien souvent, toute la réserve qu'un praticien prudent doit garder touchant les conséquences possibles des affections traumatiques du globe de l'œil les plus simples en apparence. C'est ainsi, par exemple, que chez un jeune garçon, blessé avec une fourchette et traité par Desmarres père, survint la suppuration de la sclérotique, la propagation de l'inflammation à l'organe tout entier et finalement la phthisie ou atrophie de l'organe blessé. Des complications d'irido-cyclite ne sont pas non plus très-rares, et nous pourrions facilement en citer quelques observations éparses dans les journaux spécialement consacrés à l'ophthalmologie.

Le traitement des piqûres de la sclérotique doit avant tout s'adresser à l'élément inflammatoire, et a pour but principal de modérer la réaction, de la maintenir dans de justes limites : les antiphlogistiques joueront donc le plus grand rôle et trouveront ici leur indication la plus formelle. L'application de sangsues à la tempe du côté blessé, l'instillation souvent répétée du collyre à l'atropine, les onctions avec la pommade belladonée autour de l'orbite, l'eau fraîche et même des sachets remplis de glace maintenus en permanence sur l'œil, l'administration de purgatifs à l'intérieur, tels seront les moyens les plus rationnels à employer, dans le cas où l'inflammation semblerait prendre des proportions anormales.

PLAIES PÉNÉTRANTES DE LA SCLÉROTIQUE

Il faut entendre par plaie pénétrante de la sclérotique toute solution de continuité portant simultanément sur cette membrane, sur la conjonctive, sur la choroïde et la rétine ; mettant par conséquent en communication directe le corps vitré avec l'extérieur. On voit, par cette définition même, tout le danger d'un pareil traumatisme, et combien ce genre de blessures expose à la sortie des humeurs du globe de l'œil et à la phthi-

sie consécutive de cet organe. Leur étude présente donc le plus haut intérêt; aussi nous proposons-nous d'y insister assez longuement, et d'entrer, à leur sujet, dans tous les développements nécessaires.

Fréquence et étiologie. — Les plaies pénétrantes de la sclérotique, tout en n'étant pas d'une fréquence considérable, se rencontrent encore trop souvent dans la pratique, et pour notre compte nous en avons recueilli beaucoup d'observations personnelles, depuis deux ans que nous avons fixé notre attention plus spécialement sur ce point. Ces blessures d'ailleurs se retrouvent presque constamment chez les sujets du sexe masculin, et de préférence dans la classe particulière des ouvriers qui travaillent dans les fabriques de produits chimiques ou de limonade. Les causes les plus ordinaires, en effet, de ce genre d'accident sont des explosions de cornues ou de siphons à eau de Seltz, et la projection dans les yeux de morceaux de verre lancés avec une grande vitesse; nous avons noté trois fois une semblable étiologie. Dans d'autres circonstances, il s'agit de fragments d'acier, de fonte, de morceaux de pierre, de bois, également projetés à distance. Assez souvent aussi, la blessure est le fait direct d'un instrument tranchant ou piquant et coupant à la fois, tel que couteau, canif; on en trouve des exemples mentionnés dans les recueils périodiques. Nous avons enfin observé deux fois des plaies pénétrantes produites par le choc sur le globe de l'œil de corps mousses ou arrondis: dans un de ces cas, il s'agit d'une chute contre une clef, et dans l'autre d'une balle de jeu de paume très-dure lancée à la figure avec une extrême violence. Il serait peut-être plus logique de décrire à part ces deux dernières observations et de les faire rentrer dans la classe des ruptures sclérales compliquées de déchirure concomitante de la conjonctive; mais, comme en réalité ces plaies établissent une communication directe entre l'extérieur et le contenu du globe de l'œil; comme elles exposent aux mêmes dangers, qu'elles présentent absolument les mêmes symptômes et réclament absolument le même traitement, nous avons cru qu'il était préférable, en clinique, de les décrire en même temps que

les blessures pénétrantes proprement dites. C'est pour ce motif, précisément, que nous avons réuni tous ces faits sous le titre de plaies pénétrantes, qui ne préjuge rien touchant l'étiologie.

Symptomatologie. — Nous rapporterons les plaies pénétrantes de la sclérotique à trois groupes symptomatologiques principaux, variables avec la direction et la forme de la solution de continuité : celle-ci, en effet, peut être sensiblement parallèle à l'anneau scléro-cornéen, ou plus ou moins oblique par rapport à ce dernier ; elle peut, au contraire, affecter une disposition directement antéro-postérieure, dans le sens exact des fibres longitudinales de la sclérotique, ou bien enfin représenter une ligne irrégulière et sinueuse donnant lieu à la production de véritables lambeaux. Avant d'examiner les particularités propres à chacune de ces sortes de lésions, nous allons passer successivement en revue leurs symptômes communs en insistant surtout sur ceux qui permettent de reconnaître et d'affirmer la pénétration.

Un premier fait à signaler est le siége à peu près constant de ces plaies dans la moitié antérieure de la sclérotique, et dans un point ordinairement assez rapproché de la cornée ; dans toutes les observations que nous avons recueillies, et dans toutes celles que nous avons analysées, la lésion dépassait bien rarement les limites du plan équatorial de l'œil : l'explication en est toute naturelle, quand on songe que ces solutions de continuité résultent presque toujours d'un choc direct, et quand on réfléchit à la difficulté qu'éprouvent les corps vulnérants à frapper le globe oculaire dans sa moitié postérieure. Des blessures de ce genre ne pourront se produire que dans les cas où un instrument pénétrerait à l'intérieur même de l'orbite, soit obliquement d'avant en arrière, soit directement au travers des parois osseuses ; mais ces faits sont heureusement exceptionnels.

Il peut arriver aussi qu'au moment de l'accident, les paupières se contractant spasmodiquement pour protéger le globe de l'œil, il y ait lésion simultanée du voile palpébral et de la sclérotique, et que le corps vulnérant n'atteigne cette membrane qu'après avoir traversé cet appareil protecteur ; il fau-

dra donc, dans tous les cas de blessure un peu profonde des paupières, examiner attentivement l'état de l'organe de la vision, et ne pas se contenter, comme on le fait trop souvent en pareil cas, d'une exploration superficielle. En un mot, une plaie palpébrale étendue est ordinairement un symptôme d'une lésion grave du globe de l'œil.

Les plaies pénétrantes de la sclérotique s'accompagnent toujours d'ecchymose sous-conjonctivale et d'écoulement de sang à l'extérieur ; mais l'un de ces symptômes est constamment plus accentué que l'autre, ce qui dépend uniquement de la forme et des dimensions de la plaie. Quand celle-ci sera très-étendue, et par conséquent largement béante, l'hémorrhagie n'aura aucune tendance à se produire au-dessous de la conjonctive ni à décoller cette membrane pour s'insinuer dans les mailles du tissu cellulaire sous-conjonctival ; l'écoulement sanguin se fera directement, à la surface du globe de l'œil. Lorsqu'au contraire la blessure de la conjonctive sera relativement petite par rapport à celle de la sclérotique, le sang, ayant de la difficulté à s'écouler au dehors, formera une sorte de thrombus sous-conjonctival d'autant plus volumineux que la plaie sera plus étroite. On voit donc bien que plus l'hémorrhagie externe est abondante, moins l'ecchymose sous-conjonctivale sera étendue, et inversement. Quant à la cause de l'écoulement de sang, toujours assez accentué, il tient à la blessure de la choroïde, si riche en vaisseaux veineux et artériels, et en particulier à la lésion des vasa vorticosa ; parfois même une des artères ciliaires longues, qui cheminent, comme on sait, à l'intérieur de la lamina fusca pour se rendre au grand cercle de l'iris, peut être sectionnée, et occasionner alors une hémorrhagie beaucoup plus abondante. Dans une de nos observations nous avons noté en outre un épanchement de sang dans la chambre antérieure, ou hyphéma, que nous avons rattaché tout naturellement à une déchirure de l'iris, qui compliquait la lésion principale.

Mais le symptôme le plus important et pathognomonique des plaies pénétrantes de la sclérotique consiste dans la constatation directe de la solution de continuité de cette membrane,

de la conjonctive, de la choroïde et de la rétine, et dans la hernie que fait entre les lèvres de la plaie l'humeur vitrée, exceptionnellement le cristallin. On voit, en un point de la sclérotique, d'un blanc nacré uniforme à l'état normal, un hiatus plus ou moins étendu, ordinairement allongé, d'une teinte noirâtre, en dehors duquel apparaît, sous forme de saillie, une espèce de fongus composé d'un mélange de sang et d'humeur vitrée. Vient-on à enlever cette portion herniée : une nouvelle quantité de ce liquide jaunâtre, visqueux, gélatiniforme, remplace la première et s'étale à la surface du globe de l'œil. Une légère compression, un mouvement brusque de l'organe blessé, surtout si, comme nous l'avons observé une fois, la plaie siége immédiatement en avant de l'insertion de l'un des muscles droits, augmente subitement les dimensions de la hernie. Quelquefois même, l'expulsion complète du contenu de la coque oculaire, cristallin compris, se produit instantanément à la suite d'accès de toux ou d'efforts intempestifs de la part du patient. Joignez à cela une déformation plus ou moins appréciable du globe de l'œil, une sorte d'aplatissement, de dépression située au niveau de la plaie, et en rapport direct avec la quantité perdue de l'humeur vitrée, et vous aurez une idée aussi nette que possible de l'aspect particulier que présente une pareille blessure. Il est tellement caractéristique, selon nous, qu'il est impossible de s'y méprendre quand on a pu une fois en examiner les caractères avec soin.

Ce qu'il y a de non moins intéressant, dans l'histoire des plaies pénétrantes de la sclérotique, est la bénignité relative des symptômes subjectifs et le faible degré de la réaction inflammatoire, nullement en rapport avec la gravité des lésions. La douleur n'est signalée dans aucun cas ; à peine est-il question d'un peu de gêne, d'une sensation de pesanteur à la région orbitaire. Pas de rougeur, pas de photophobie notable ; seuls, le trouble de la vision et l'ecchymose sous-conjonctivale décident parfois le blessé à venir réclamer le secours de l'art ; encore en rencontre-t-on qui, peu soucieux de leur personne, attendent plusieurs jours avant de consulter. Il est, toutefois,

des malades intelligents et attentifs qui accusent, en pareil cas, une sensation spéciale subjective très-importante, et sur laquelle nous ne saurions trop attirer l'attention; ils ont conscience de la diminution de leur tension intra-oculaire, et disent avec beaucoup de justesse qu'ils sentent leur œil se vider quand ils font le moindre mouvement. Nous avons noté tout récemment encore ce symptôme chez une jeune femme, et nous lui accordons une très-grande valeur.

Pour ce qui est des troubles de la vue, ils sont toujours très-marqués immédiatement après l'accident ; en général les blessés comptent à peine les doigts et voient un nuage devant tous les objets. Nous donnons d'ailleurs le conseil de ne pas trop insister sur cet examen de la vision avant d'avoir préalablement réuni les bords de la plaie, dans la crainte de voir, ce qui arrive encore trop souvent, l'œil se vider par suite des mouvements que le patient cherche à exécuter et des efforts auxquels il se livre pour y parvenir.

Il est un symptôme que beaucoup d'auteurs, ceux du *Compendium* entre autres, ont signalé comme propre aux plaies pénétrantes de la sclérotique et dont nous n'avons pas dit un mot ; nous voulons parler de l'hémorrhagie du corps vitré, à propos de laquelle s'expriment ainsi ces chirurgiens éminents : « La blessure d'une des artères ciliaires longues pourrait occasionner une hémorrhagie et produire un épanchement dans le corps vitré. » Si nous avons ainsi passé sous silence ce symptôme particulier, ce n'est ni par oubli ni par ignorance, mais bien à dessein ; et nous n'en parlerons ici que pour en rejeter et en nier l'existence d'une manière générale. Dans aucune de nos observations, en effet, nous n'avons pu constater d'hémorrhagie du corps vitré, ni immédiatement ni quelques jours après l'accident ; et bien que notre attention fût fixée sur ce point, il nous a toujours été impossible de vérifier cliniquement la valeur d'une pareille donnée symptomatique. *A priori* même, nous aurions la plus grande peine à en concevoir le mécanisme à la suite des plaies pénétrantes de la sclérotique tant soit peu étendues ; dans ces conditions, en effet, en raison de la tendance qu'a le globe de l'œil à se

vider et à énucléer pour ainsi dire les humeurs qu'il renferme, le courant se produit forcément de l'intérieur vers l'extérieur, et le corps vitré repousse constamment au-devant lui le sang qui provient de la blessure de la choroïde. L'hémorrhagie ne peut donc se faire à l'intérieur de la coque oculaire et sera toujours externe; nous n'admettons la possibilité du contraire que dans le cas de plaie scléroticale très-étroite et plus ou moins analogue à une piqûre, cette dernière affection étant ordinairement, comme nous l'avons fait remarquer plus haut, accompagnée d'épanchement de sang dans l'humeur vitrée. Nos observations cliniques sont d'ailleurs confirmées de tout point par les recherches expérimentales, et en particulier par celles qu'a entreprises le Dr Ballias sur des lapins, et qui sont résumées ainsi par cet auteur : « Lorsque, dit-il, faisant des expériences sur des yeux de lapins, je ponctionnais la sclérotique, le corps vitré, chassé par la pression des muscles de l'œil sortait en partie par la plaie scléroticale et entraînait avec lui le peu de sang fourni par les vaisseaux divisés. Examinée immédiatement après l'opération et dans un cas où un thrombus sous-conjonctival s'était produit, l'humeur hyaloïdienne me parut parfaitement transparente. Il en fut de même les jours suivants. » Nous voyons donc que même dans ces cas de plaie assez étroite, suffisante cependant pour donner issue à une portion du corps vitré, le sang s'écoule constamment vers l'extérieur; aussi n'acceptons-nous pas comme un symptôme des plaies pénétrantes de la sclérotique l'hémorrhagie de l'humeur vitrée.

Cette question ainsi résolue, il nous reste, pour en avoir fini avec la symptomatologie, à étudier les différentes variétés cliniques de ces plaies, en insistant sur les particularités propres à chacune d'elles.

D'une manière générale, nous croyons pouvoir dire, d'après les faits qui nous sont personnels, que les plaies pénétrantes de la sclérotique présentent un écartement d'autant plus considérable, toutes conditions égales d'ailleurs, qu'elles affectent une direction moins oblique par rapport au pourtour de la cornée. En d'autres termes, une plaie exactement parallèle

au rebord scléro-cornéen, donnera lieu au maximum d'écartement des lèvres de la solution de continuité; une blessure perpendiculaire à ce rebord, au minimum d'écartement; quant aux plaies intermédiaires, elles présenteront une largeur proportionnelle à leur inclinaison. Ces conclusions, toutefois, ne sont vraies que pour les plaies pénétrantes simples et régulières; elles n'ont point trait aux plaies sinueuses et à lambeaux, dont nous parlerons tout à l'heure. Or, la sortie du corps vitré étant d'autant plus facile que l'ouverture scléroticale est plus grande, il en résulte forcément que, pour une lésion de même dimension, la hernie formée par le contenu du globe de l'œil sera d'autant plus volumineuse que la plaie sera elle-même plus concentrique au pourtour de la cornée. Par suite, l'œil aura d'autant plus de chance de se vider et subira un affaissement d'autant plus marqué que la plaie se rapprochera davantage de cette dernière direction; l'irido-choroïdite et l'atrophie de l'organe pourront même en être la conséquence, comme le prouve l'observation suivante :

Observation LXXIX. — Plaie pénétrante de la sclérotique gauche, d'un centimètre et demi de long, exactement concentrique au bord de la cornée. Irido-choroïdite et atrophie de l'œil.

M. S..., 51 ans, demeurant à Nogent-sur-Marne, se présente le 15 septembre 1876 à la clinique du Dr Galezowski. Cet homme nous raconte qu'étant occupé la veille au soir dans un laboratoire de chimie, il se produisit une explosion, et qu'un morceau du verre de la cornue brisée lui a crevé l'œil gauche. L'examen local nous montre une vaste plaie pénétrante de la sclérotique, située à la partie interne du globe oculaire gauche, longue d'un bon centimètre et dirigée parallèlement au pourtour de la cornée; les deux lèvres de la plaie sont énormément écartées l'une de l'autre et présentent un intervalle d'au moins trois millimètres et demi à quatre millimètres. Ce large hiatus est complétement bouché par une sorte de fongus de la grosseur d'une petite noisette, composé d'un mélange de sang et d'humeur vitrée. Hyphéma remplissant toute la chambre antérieure. Léger aplatissement du globe de l'œil. Douleurs assez marquées, sensation très-nettement accusée par le blessé de la diminution de tension intra-oculaire. Nous ne recherchons point à dessein l'état de la vision. Injection d'eau fraîche pour détacher le caillot hernié, compression, glace en permanence sur l'œil. — 16 septembre. Ché-

mosis énorme, nouvelle hernie volumineuse d'un mélange de sang et d'humeur vitrée, lèvres de la plaie boursouflées et saignantes. Violentes douleurs. Sangsues, scarifications contre le chémosis, compression, eau froide. — 17 septembre. Craignant un phlegmon de l'œil, on remplace la glace par des cataplasmes combinés toujours à la compression. Le 21 septembre, remarquant qu'à chaque mouvement de l'œil fait par le malade la plaie s'entr'ouvre largement, par la contraction probable du droit interne, M. Galezowski pratique la suture scléroticale au moyen d'un fil à ligature ordinaire. Le 22, chute du point de suture, qui a sectionné les tissus; les douleurs, moins fortes depuis vingt-quatre heures, redoublent. Le 23, une exploration profonde, faite avec une sonde d'argent, n'indique la présence d'aucun corps étranger; nouvelle suture, cataplasmes de fécule de riz. Le 27 novembre, environ un mois après, nous revoyons notre blessé : la plaie est remplacée par une cicatrice déprimée; la pupille est complétement oblitérée; signes d'irido-choroïdite avec atrophie de l'œil, qui est déjà sensiblement ramolli.

Ce que présente de plus intéressant, à notre avis, cette observation, est l'écartement énorme des deux lèvres de la plaie scléroticale, qui atteignait ici près de quatre millimètres, et l'augmentation de ces dimensions déjà considérables à chaque contraction du muscle droit interne, qui attirait ainsi en dedans la lèvre postérieure de la solution de continuité. Nous en attribuons d'ailleurs la cause uniquement à la direction de la blessure, qui était parallèle au bord de la cornée.

Nous allons citer maintenant un autre fait, non moins curieux, dans lequel la plaie, encore très-étendue, puisqu'elle atteignait une longueur de sept millimètres environ, présentait un écartement très-peu marqué, en raison même de son obliquité; la hernie de l'humeur vitrée était peu prononcée, et la guérison d'ailleurs fut complète, avec conservation à peu près normale de la vision.

Observation LXXX. — Plaie pénétrante de la sclérotique, longue de sept millimètres environ, oblique par rapport au pourtour de la cornée, compliquée de hernie de l'iris et de décollement de la rétine. Emploi de la suture. Guérison avec conservation à peu près normale de la vision.

Mme B..., 21 ans, demeurant rue Buffois, 52, se présente le

4 janvier 1878 à la consultation du Dr Galezowski. Cette dame nous raconte que le 31 décembre précédent elle fit une chute, dans laquelle le globe de l'œil droit porta directement sur un trousseau de clefs qu'elle tenait à la main; elle perdit beaucoup de sang au moment de l'accident et voit trouble depuis; toutefois elle n'accuse pas de douleur, mais il lui semble, dit-elle, que son œil se vide. L'examen local nous montre : une plaie pénétrante de la sclérotique, longue de sept millimètres environ, occupant la partie interne du globe oculaire droit, oblique de haut en bas et de dehors en dedans, avec une inclinaison de quarante-cinq degrés à peu près sur le rebord scléro-cornéen; les lèvres de la plaie sont très-peu écartées et appliquées sur l'iris et sur une petite quantité d'humeur vitrée herniés. Ecchymose sous-conjonctivale et palpébrale de moyenne intensité. La pupille est déformée et présente en haut et en dedans, au niveau de la hernie de l'iris, une échancrure analogue à celle qui résulte de l'excision d'une partie de cette membrane. Douleur à peine appréciable. A l'ophthalmoscope, nous ne trouvons pas la moindre trace d'hémorrhagie dans le corps vitré; la pupille est très-nette; un léger décollement de la rétine, à reflet d'un blanc grisâtre et limité très-nettement par un repli blanchâtre, existe près de l'ora serrata, au voisinage de la plaie. La malade, qui ne sait pas lire, distingue avec peine le n° 5 de l'échelle typographique; pas d'échancrure appréciable du champ visuel. Suture immédiate des lèvres de la plaie, eau fraîche sur l'œil, sangsues et compression. Le 10 janvier, réunion complète des bords de la plaie, plus de rougeur; nous ne constatons plus à l'ophthalmoscope de décollement de la rétine à proprement parler, mais plutôt une suffusion séreuse au-dessous de cette membrane. Le 15 janvier, on enlève la suture et excise la portion d'iris herniée; plus de lésion appréciable à l'ophthalmoscope. La malade déchiffre le n° 5 et déclare voir comme avant l'accident.

Quand la plaie pénétrante de la sclérotique est directement perpendiculaire à la cornée et dirigée par conséquent dans le plan d'un des méridiens du globe de l'œil, l'écartement est à son minimum, et l'on peut voir, dans ces conditions, des plaies excessivement étendues en longueur, allant presque d'une extrémité à l'autre de la coque oculaire, guérir sans trop de difformité et avec une conservation relative de la vision. L'exemple le plus remarquable que nous connaissions, est celui dont nous avons eu la bonne fortune de pouvoir recueillir l'observation plus d'un an après l'accident, et dont nous avons

pu ainsi noter avec le plus grand soin les conséquences tardives. La plaie, qui affectait une direction exactement antéro-postérieure, partait en arrière à quelques millimètres seulement au-dessus du nerf optique, et s'étendait en avant jusqu'au centre de la cornée : la déchirure du cercle ciliaire avait déterminé une paralysie de l'accommodation, et la cicatrice de la cornée un degré assez prononcé d'astigmatisme. Mais malgré cela, le globe de l'œil avait parfaitement conservé sa forme, et le blessé voyait suffisamment de cet œil pour se conduire et distinguer les objets ordinaires. Voici d'ailleurs le résumé de cette observation, dont la première phase nous a été fournie par les notes particulières de M. Galezowski, et que nous avons complétée personnellement un an après.

Observation LXXXI. — Déchirure d'une longueur d'au moins deux centimètres, et directement antéro-postérieure, portant sur la sclérotique, le cercle ciliaire, la moitié supérieure de la cornée et la partie correspondante de l'iris. Cicatrisation avec conservation de la forme du globe de l'œil. — Paralysie de l'accommodation. Astigmatisme irrégulier. — Vision des gros objets possible.

M. L..., 32 ans, demeurant à Champagne (Seine-et-Oise), se présente le 23 juillet 1878 à la clinique du Dr Galezowski pour un accident arrivé le 18 du même mois, et causé par la projection sur l'œil droit d'une paume très-dure. Le diagnostic porté à cette époque fut: déchirure de la sclérotique, de la cornée et de l'iris droits ; le traitement immédiat consista dans l'application de sangsues, l'emploi fréquemment répété du collyre à l'atropine et la compression méthodique du globe de l'œil. Le 27 juillet on prescrivit l'application de vésicatoires volants à la tempe droite, renouvelés tous les huit ou dix jours. Grâce à ce traitement, tous les symptômes inflammatoires disparurent peu à peu, la cicatrisation se fit aussi exactement que possible, et le 16 septembre 1876, jour où nous avons pu examiner M. L..., nous avons constaté les résultats suivants : cicatrice, longue d'au moins deux centimètres et demi, dirigée parfaitement dans le sens antéro-postérieur, large d'un millimètre à un millimètre et demi à sa partie médiane, et s'effilant à ses deux extrémités ; elle est d'une teinte ardoisée, part du centre de la cornée, remonte verticalement en haut et se termine à quelques millimètres seulement du nerf optique. Coloboma traumatique de l'iris et du cercle ciliaire. Pas la moindre trace de staphylome antérieur. Paralysie accommodative et astigmatisme irrégulier, reconnus par l'examen ophthalmoscopique et au moyen des verres

et du trou d'épingle. A l'œil nu, le blessé lit le n° 75 de l'échelle typographique à 20 centimètres; il voit, dit-il, suffisamment de ce côté pour les besoins ordinaires de la vie.

Les plaies pénétrantes de la sclérotique, dites à lambeaux, offrent ceci de particulier qu'elles sont très-irrégulières, décrivent des sinuosités plus ou moins profondes, n'affectent aucune direction déterminée, et exposent par conséquent à tous les dangers des plaies parallèles à la cornée. De plus, les lambeaux qu'elles délimitent, ordinairement déchiquetés ou arrondis, alors même qu'ils tiennent encore à la sclérotique par un large pédicule, se laissant facilement soulever par le contenu du globe de l'œil, à la manière d'une soupape, établissent une très-large communication entre l'extérieur et l'humeur vitrée. Aussi, ces blessures exposent-elles, plus que toutes celles que nous avons examinées jusqu'à présent, à la sortie des liquides intra-oculaires et aux accidents qui en sont la conséquence. Plus les lambeaux seront irréguliers et nombreux, plus le danger sera considérable. L'observation suivante nous donnera une idée de l'aspect que présente en général cette espèce de traumatisme.

Observation LXXXII. — Plaie pénétrante de la sclérotique à deux lambeaux, résultant de la projection d'un fragment de siphon d'eau de Seltz. — Hernie de l'iris. — Réunion par la suture. Guérison avec conservation relative de la vision.

M. B..., 38 ans, demeurant rue Montorgueil n° 83, se présente le 29 août 1876 à la consultation d Dr Galezowski pour une blessure de l'œil droit produite il y a deux heures par l'explosion d'un siphon d'eau de Seltz. — L'examen local nous montre : une plaie très-irrégulière occupant la partie inférieure et interne du globe de l'œil, située à l'union de la cornée et de la sclérotique, et délimitant par ses contours deux lambeaux triangulaires de la sclérotique, à sommet commun situé au niveau du rebord scléro-cornéen et à base tournée en arrière, mesurant environ un demi-centimètre de largeur. Nous ne saurions mieux comparer la disposition de ces lambeaux qu'à deux V réunis par un de leurs côtés et dont l'extrémité serait au même point. A chaque mouvement du blessé, ces lambeaux se soulèvent et donnent issue à un mélange de sang, d'humeur vitrée et d'humeur aqueuse. L'iris, également déchiré au niveau de la plaie, fait hernie entre les deux lèvres de la solution de

continuité. Ecchymose sous-conjonctivale très-appréciable. Douleur peu marquée. Trouble considérable de la vision. — Le globe de l'œil est déformé et affaissé. — Un point de suture, appliqué séance tenante, réunit les deux lambeaux et en prévient l'écartement ; compression, eau glacée en permanence, collyre à l'atropine, repos au lit pendant quatre jours dans la position horizontale. — Le 4 septembre, réunion complète de la plaie scléroticale; la hernie de l'iris a disparu ; réaction inflammatoire à peine appréciable ; plus de douleur ; le globe de l'œil a repris sa forme arrondie. Le blessé distingue le jour. Le 6, compte les doigts et voit l'heure à la montre. — Le 12 on enlève le fil ; réunion absolue ; lit les caractères n° 20 de l'échelle. Rien au fond de l'œil.

Pour être complet, nous devons ajouter que dans certains cas, surtout à la suite de blessures par des instruments piquants et coupants à la fois, la sclérotique peut être traversée de part en part et présenter ainsi deux plaies en même temps ; les symptômes offerts par chacune d'elles prise isolément ne diffèrent en rien de ceux que nous venons de décrire, aussi ne nous y arrêterons-nous pas plus longuement pour passer immédiatement à la question de diagnostic.

Diagnostic. — Toutes les fois que la plaie pénétrante de la sclérotique siégera, comme c'est la règle, dans la moitié antérieure du globe oculaire, elle ne saurait être méconnue, à la condition cependant qu'on ne se contente pas d'un examen superficiel ou d'un diagnostic à distance. Nous ne partageons point, en effet, l'opinion de tel ou tel chirurgien, très-distingué d'ailleurs, qui écrit à propos des plaies de la sclérotique : « Je n'ai pas examiné la blessure tant qu'il y a eu du gonflement de la paupière, tant qu'il eût été nécessaire de presser sur l'œil et sur la paupière pour la retourner. » Au contraire, nous établissons en principe qu'il faut le plus tôt possible se rendre un compte exact de la gravité de la blessure et s'assurer de sa pénétration. Autrement, on s'exposerait, et c'est d'ailleurs ce qui est arrivé dans le cas auquel nous faisions allusion tout à l'heure, à retrouver plus tard le globe de l'œil complétement vide ou atrophié. Lors donc qu'on voudra rechercher avec soin les symptômes sur l'existence desquels nous avons si longuement insisté ; lorsque surtout on aura noté la saillie formée entre les lèvres de la plaie

par l'humeur vitrée et l'espèce de fongus résultant du mélange de ce liquide avec les caillots sanguins, il n'y a plus de doute, plus d'hésitation possible. Le diagnostic sera également certain dans le cas où le cristallin, chassé lui aussi du globe de l'œil, aura été projeté au loin et recueilli par le blessé ou par son entourage : il ne faudra donc jamais oublier de se renseigner à ce sujet.

Reste toutefois la question de savoir si le corps vulnérant qui a occasionné la blessure n'a pas pénétré à l'intérieur du globe de l'œil? Pour la résoudre il faut, dans tous les cas où cette supposition est probable, sonder la plaie avec un stylet d'argent mousse et arrondi, profondément introduit dans l'humeur vitrée : un bruit particulier avertit alors de la présence du corps étranger.

Pronostic et complications. — Il y a une vingtaine d'années à peine, les plaies pénétrantes de la sclérotique étaient considérées par tous les chirurgiens et par tous les ophthalmologistes eux-mêmes comme d'une gravité exceptionnelle; dans les cas rares où il n'en résultait point la perte du globe de l'œil, la vision était toujours sérieusement compromise. Nous n'en voulons pour preuve que l'opinion des hommes qui font autorité en pareille matière : « Quant à la vue, disent en effet à ce sujet les auteurs du *Compendium*, elle est toujours perdue. » Mackenzie, tout en étant un peu moins absolu, n'est guère plus rassurant : « Ces blessures, dit-il, entraînent presque toujours la perte de la vision. » La question en était là, quand de Graefe, le premier, osa en rappeler d'une pareille condamnation, et s'inscrivit en faux contre une semblable exagération : il démontra en effet, les preuves à l'appui, et en se basant sur cinq observations personnelles, que les blessures de la sclérotique, même accompagnées de l'issue d'une partie plus ou moins considérable de l'humeur vitrée, n'amènent pas toujours fatalement la perte de l'œil. Le travail que publia à ce propos ce savant ophthalmologiste allemand, dans le tome Ier des *Archiv für ophthalmologie* et qui est intitulé : GUÉRISON A LA SUITE DE BLESSURES IMPORTANTES DE L'ŒIL, fait époque dans la science et fut comme le point de départ d'une

ère nouvelle. Ces faits toutefois n'étaient cités que comme de trop rares exceptions, et le pronostic des blessures du corps vitré n'en était pas moins considéré encore comme d'une telle gravité, que M. Gayat se croyait avec raison en droit de tirer, d'une très-intéressante revue critique publiée sur ce sujet dans le *Lyon Médical* en 1876, les conclusions suivantes : « 1° Toute blessure profonde du corps vitré met la vision en danger. Ce résultat est immédiat dans les cas d'hyalite suppurative ; dans les cas d'hyalite simple, le retour à la vision, dans un certain degré et suivant certaines directions, est encore possible ; mais il ne saurait être ni durable, ni définitif, et il disparaît habituellement tout à coup, au bout d'un temps très-variable, par le fait d'un décollement cicatriciel de la rétine ; 2° toute blessure profonde du corps vitré constitue un danger permanent d'irritation sympathique pour l'œil non blessé. La présence ou l'absence du corps vulnérant, au sein de ce milieu, nous semble d'une importance secondaire au point de vue du développement de cette inflammation. Celle-ci sera d'autant plus probable et plus rapide que le corps vulnérant aura intéressé l'anneau ciliaire ou qu'il séjournera dans son voisinage. » Fort heureusement l'introduction récente de l'emploi de la suture dans la thérapeutique des plaies de la sclérotique a tellement modifié le pronostic de cette affection que nous ne craignons pas d'affirmer aujourd'hui leur bénignité relative ; et allant même beaucoup plus loin que de Græfe, nous dirons qu'actuellement plus de la moitié de ces blessures, soumises à un traitement immédiat et rationnel, guérissent avec conservation à peu près normale de la vision. Nous ne devons pas nous dissimuler toutefois que certaines complications peuvent survenir et déjouent trop souvent encore les prévisions les mieux fondées.

Or, parmi ces complications, les unes peuvent être immédiates et survenir presque aussitôt après l'accident, ou par le fait même de ce dernier ; les autres, au contraire, ne se montrent qu'un temps plus ou moins éloigné après la blessure, et sont presque toujours la conséquence des phénomènes inflammatoires qui se passent au niveau de la plaie scléroticale. Dans

la première classe nous rangerons : les pertes trop abondantes d'humeur vitrée, l'expulsion complète du cristallin hors de l'œil, la présence d'un corps étranger à l'intérieur de cet organe, les décollements primitifs de la rétine, l'enclavement de l'iris, et enfin les lésions portant à la fois sur plusieurs éléments du globe oculaire, tels que : sclérotique, cornée, iris et cristallin; la seconde catégorie comprend : les suppurations et le phlegmon intra-oculaire, l'irido-choroïdite, l'atrophie consécutive du globe de l'œil et l'ophthalmie sympathique. Nous n'avons point parlé, et à dessein, de l'hémorrhagie qui accompagne toutes les plaies pénétrantes de la sclérotique, parce qu'elle n'est jamais assez abondante pour entraîner des conséquences fâcheuses, et qu'elle ne mérite point le titre de complication, à proprement parler. Disons un mot de chacun de ces accidents.

Une perte trop abondante de l'humeur vitrée est certainement une condition défavorable pour le rétablissement de la vision, en ce sens qu'elle expose au décollement de la rétine et aux hémorrhagies sous-choroïdiennes; il ne faudrait pas, toutefois, s'en exagérer la gravité, car il est parfaitement reconnu aujourd'hui que ce liquide se reproduit avec une rapidité réellement surprenante, et que, dans l'espace de quelques heures, un œil presque complétement affaissé a repris sa forme et son volume normal. Les nombreuses observations d'opération de cataracte dans lesquelles l'œil est pour ainsi dire vidé et qui sont cependant suivies de succès, nous en offrent la preuve la plus remarquable et la plus saisissante.

Nous en dirons autant de l'expulsion complète du cristallin hors de l'œil, qui, ainsi que nous l'avons déjà fait observer à propos des luxations de cette lentille, offre cette singularité heureuse d'avoir constamment été suivie du rétablissement de la vision. Bien plus, on regarde même la diminution de tension intra-oculaire qui résulte de la sortie d'une certaine quantité d'humeur vitrée ou du cristallin, comme une circonstance avantageuse, et tous les auteurs s'accordent aujourd'hui pour lui attribuer le principal rôle dans la bénignité relative des larges plaies pénétrantes du globe oculaire.

Tout autres sont les conséquences qu'entraîne à sa suite la présence du corps vulnérant jusque dans l'humeur vitrée; car, d'une part, son existence n'est pas toujours très-facile à reconnaître, et alors même que le diagnostic est certain, les manœuvres indispensables à sa recherche et à son extraction sont, malheureusement, de nature à compromettre l'intégrité de la vision. Il ne faudrait pas arguer, d'ailleurs, de ce danger probable pour rester inactif et laisser agir la nature; il est, comme nous l'avons déjà posé en règle précédemment, indispensable de se livrer à ces recherches toutes les fois qu'il y a lieu de supposer la pénétration d'un corps étranger.

Le décollement de la rétine qui complique les plaies pénétrantes de la sclérotique, reconnaît deux mécanismes pathogéniques particuliers, et présente une gravité bien différente, selon la cause même de sa production: il peut être, en effet, le résultat direct du traumatisme, ou, au contraire, de l'issue trop abondante de l'humeur vitrée. Dans le premier cas, les conséquences en sont beaucoup moins fâcheuses, et il peut même disparaître spontanément, alors qu'il n'est pas très-étendu, comme le prouve bien l'observation que nous avons rapportée plus haut; mais s'il est survenu à la suite d'une perte excessive du corps vitré, le décollement présente toujours des dimensions considérables et permet bien rarement le rétablissement de la vision. (*A suivre*).

BIBLIOGRAPHIE FRANÇAISE

Par le Docteur MENGIN.

De la tuberculisation primitive de la choroïde. — A la Société de chirurgie, M. Théophile Anger fait une communication sur la tuberculisation primitive de la choroïde. Une femme entre à l'hôpital de Lourcine en novembre 1877 avec des accidents syphilitiques aux grandes lèvres. Un mois plus tard, malgré un traitement mercuriel, cette malade est prise d'irido-choroïdite à gauche et le corps vitré devient opaque; en janvier la vue est abolie de ce côté; au mois d'avril les symptômes de tuberculisation pulmonaire sont évidents et on songe à la présence possible de tubercules dans la choroïde : à ce moment on constate un décollement externe de la

rétine, la conjonctive est injectée, l'œil douloureux à la pression et la malade meurt le 2 avril. A l'autopsie, toutes les séreuses, la plèvre, le péritoine, les trompes et les ovaires, les poumons sont farcis de tubercules. L'œil droit est sain. En examinant l'œil gauche, on trouve : cristallin intact; la rétine est décollée partout excepté au niveau d'un tubercule choroïden qui a le volume et la forme d'un noyau de cerise; il a envahi toute l'épaisseur de la choroïde et adhère à la sclérotique et à la rétine. L'examen histologique démontre que ce tubercule a absolument la même composition que les autres trouvés dans le poumon et les séreuses, et il ne peut y avoir aucun doute sur sa nature.

M. Anger demande s'il ne serait pas possible de diagnostiquer dès le début la nature de ce tubercule ; et, étant donné que dans le cas particulier ce tubercule est resté localisé à l'œil pendant quatre mois, pendant lesquels la malade jouissait d'une santé excellente et pendant lesquels aucun tubercule ne s'est développé ailleurs, il se demande si on ne doit pas, dans des cas analogues, considérer ce tubercule comme ayant de la tendance à se généraliser, et énucléer l'œil, de même qu'on le fait pour les sarcomes de la choroïde au début.

M. Terrier ne partage pas cette manière de voir et pense qu'il y avait déjà des tubercules dans le poumon alors que celui de l'œil s'est développé; car ces derniers s'observent, en général du moins, à la dernière période de la tuberculisation.

M. Panas pense que la tuberculisation de la choroïde est toujours consécutive et bien plus fréquente qu'on ne le pense ; il l'a vue seulement deux fois débuter par l'œil, mais les sujets appartenaient à des parents tuberculeux.

M. Verneuil ajoute qu'il est acquis que la tuberculose peut débuter par l'œil, mais il ne pense pas que dans ce cas l'énucléation puisse arrêter la formation ultérieure des tubercules. M. Dufour, en effet, a démontré qu'en faisant la castration d'un testicule tuberculeux on n'obtient qu'un succès chirurgical, que le tubercule continue son évolution dans les organes profonds et que souvent même l'opération peut donner un coup de fouet à la diathèse.

M. Trélat partage cette opinion et ne propose l'énucléation, dans ces cas, que pour les cas d'accidents sympathiques de l'autre œil.

(*Bulletin de la Société de chirurgie*, 27 nov.).

Corps étranger d'un œil, accidents sympathiques dans l'autre œil, neuf ans après, par augmentation du corps étranger. — M. Carré publie l'observation d'une paillette de fer ayant séjourné neuf ans dans un œil et qui n'a amené d'accidents sympathiques dans l'autre qu'après neuf années.

Les corps étrangers, dit M. Carré, amènent souvent des accidents immédiats, souvent après quelques jours, quelques semaines, quelquefois ils attendent des années; mais de toutes façons ils sont toujours une menace pour l'œil resté sain. Assez souvent ils s'entourent d'une couche calcaire, présentent une dureté considérable, et, dans certains cas, on rencontre une véritable ossification. Ces masses se développent surtout aux dépens de la choroïde, et on les trouve de préférence quand le corps étranger a séjourné entre la choroïde et la sclérotique.

Un ouvrier de 27 ans, en janvier 69, reçoit un éclat d'acier dans l'œil gauche, il s'ensuit une diminution lente de la vision. Cécité au bout de quatre mois sans autre symptôme ; en janvier 78 il reçoit un coup de corde sur cet œil. Le lendemain douleurs sus-orbitaires, rougeur de la conjonctive. Malgré un traitement antiphlogistique qui calme momentanément, les douleurs reviennent par poussées quelques jours plus tard et le malade vient demander conseil. Douleurs aiguës, conjonctive et tissu épiscléral injectés, globe dur comme une bille de marbre, cornée transparente, mais humeur aqueuse trouble.

Synéchies fortement généralisées, aucune trace de cicatrice sur la coque. Autre œil normal. On avait affaire à un irido-choroïdite avec poussées glaucomateuses, et devant la probabilité d'un corps étranger, l'énucléation est proposée mais énergiquement refusée. On fait la paracentèse de la cornée, le globe se ramollit et les douleurs cessent pendant 48 heures. Elles reparaissent après ce temps et le malade se décide à l'énucléation.

A l'examen, on trouve la rétine complétement décollée et réduite à une pellicule qui flotte au milieu d'un liquide citrin remplaçant l'humeur vitrée ; pas de pus ; à la partie supérieure externe, près du corps ciliaire, on voit un soulèvement de la choroïde, derrière laquelle est un amas calcaire de la grandeur d'une lentille ; les bords sont irréguliers et déchiquetés, et en l'écrasant on n'y trouve aucune parcelle métallique. Un peu plus bas, entre la sclérotique et la choroïde, est une masse calcaire analogue qui, cette fois, renferme une paillette d'acier très-ferme. M. Carré explique cet accident par le traumatisme, le choc qui a brisé la masse, dont une partie est descendue dans la choroïde en occasionnant les accidents aigus.

(*Archives générales de médecine*, décembre).

Travail de M. Augier sur le décollement hyaloïdien. — Après avoir traité de l'anatomie et de la physiologie de l'hyaloïde, l'auteur définit le décollement : cessation de contact entre la surface du corps vitré et les parois de la loge hyaloïdienne. Il en étudie la fréquence et l'importance. Etudiant la genèse, il lui définit quatre

causes: par ablation, par compression, par ectasie, par rétraction, et au point de vue anatomo-pathologique il rattache les formes variées à deux types principaux, suivant que l'adhérence du corps vitré à la papille résiste ou se rompt. Les symptômes sont divisés en objectifs et en subjectifs; l'existence des premiers est subordonnée à l'état du corps vitré, et ils peuvent être absolument nuls quand ce dernier a conservé sa transparence. Les symptômes objectifs sont tirés surtout de l'examen ophthalmoscopique. Contrairement à ce qu'on voit dans le décollement rétinien, l'hyaloïde ne présente pas de vaisseaux similaires à la surface et de plissements. Suivent l'étiologie le traitement sera antiphlogistique, révulsif ou hygiénique.

Paralysie du moteur oculaire externe avec déviation conjuguée — A la Société de biologie, séance du 22 novembre, M. Gaston Graux offre en hommage sa thèse inaugurale, dans laquelle il a étudié une forme particulière de paralysie du moteur oculaire externe. Voici les conclusions de ce travail :

1° Il existe sur le plancher du 4e ventricule une région très-limitée (eminentia teres) dont les altérations se traduisent par un symptôme caractéristique : paralysie du droit externe d'un œil avec inaction conjuguée du muscle droit interne de l'œil du côté opposé.

2° Dans certains cas cette paralysie du droit interne n'est pas absolue, elle disparaît et reparaît suivant le muscle de l'autre œil avec lequel elle entre en synergie dans les mouvements coordonnés.

3° La présence de ce symptôme permet d'affirmer que le noyau de la 6e paire est intéressé.

4° Jamais on n'observe de paralysie du droit interne de l'œil sain quand la paralysie du droit externe de l'autre œil est d'origine périphérique.

5° On peut de là tirer la conclusion suivante et différentier la paralysie de la 6e paire d'origine centrale de celle d'origine périphérique ; en effet, dans le premier cas, la déviation secondaire de l'œil sain consiste en un strabisme externe, tandis que dans le second cas il se produit un strabisme interne.

Au point de vue de l'anatomie et de la physiologie M. Graux formule encore les conclusions suivantes :

1° Le noyau d'origine de la 6e paire ne fournit pas seulement le nerf oculo-moteur externe, mais il fournit encore un filet au droit interne de l'œil du côté opposé.

2° Le muscle droit externe est de plus sous l'influence de la 3e paire. En effet, il existe un faisceau de fibres nerveuses longitudinales, étendues sous le plancher du 4e ventricule, du noyau de la 6e paire d'un côté au noyau de la 3e paire du côté opposé.

REVUE DE LA PRESSE ÉTRANGÈRE

Par le Docteur BOGGS.

L'état de la pupille comme moyen de diagnostic. — Dans une revue qui a paru il y a quelques mois à Londres et intitulée *Brain*, journal de névrologie, nous trouvons un article très-intéressant par M. Jonathan Hutchinson sur l'interprétation des états divers de la pupille et le côté pratique qu'on peut en tirer dans l'ophthalmologie. « En examinant la pupille, dit-il, nous observons principalement : 1° la forme, 2° les dimensions, 3° son activité, et 4° les différences qu'il peut y avoir entre les deux pupilles. » La pupille, dans son état normal, est ronde chez l'homme, elle devient ovale dans le glaucome et elle peut paraître fixe lorsqu'elle est retenue par des adhérences résultant d'une iritis. La méthode qu'emploie M. Hutchinson pour mesurer la pupille est à la fois simple et ingénieuse. Il se sert comme pupillomètre d'une plaque en métal perforée semblable à celle dont se servent les chirurgiens pour examiner le calibre des bougies et, par cette méthode, il trouve que la pupille chez l'adulte, par un beau jour, correspond avec le numéro 4 de cette échelle lorsque la plaque est placée sur la joue du malade. Les pupilles des enfants et des adolescents sont dans l'état normal plus grandes que celles des adultes, et chez les vieillards elles sont encore plus petites que chez l'adulte. Faisant la part des particularités personnelles, la grandeur de la pupille correspond dans beaucoup de cas avec la force nerveuse du malade. Si cette force est faible, les pupilles sont larges, et cette condition défectueuse est très-marquée chez les personnes affaiblies par des excès sexuels pendant leur jeunesse. Pour mesurer la vivacité des yeux, il faut examiner chaque œil séparément. L'observateur fera bien de porter pour le moment des verres + 10. La vivacité des pupilles, parlant d'une manière générale, diminue avec l'âge et elle est au maximum chez les personnes jeunes et vigoureuses. Lorsqu'une des pupilles, qui est paresseuse, répond immédiatement, lorsque l'autre œil est exposé à la lumière, on doit en déduire : 1° que l'appareil irido-moteur est normal, 2° que les structures percipientes du deuxième œil sont normales, et 3° qu'il y a un défaut dans les structures percipientes du premier œil. D'un autre côté, il y a des cas dans lesquels un œil qui peut parfaitement voir et jouir d'une bonne accommodation a, malgré cela, une pupille qui n'agit pas du tout en exposant l'autre œil alternativement à la lumière et à l'obscurité. Dans ces cas, il est évident qu'il y a quelque chose d'anormal dans l'intégrité des nerfs moteurs. L'absence de cyclo-

plégie induit aussi à l'idée d'un état anormal du système vaso-moteur. Si, outre l'absence de la susceptibilité iridale sous l'influence de l'autre œil, nous avons une accommodation défectueuse, nous aurons alors la triade complète des symptômes et nous devrons diriger notre pensée vers le ganglion lenticulaire lui-même. Quant aux différences entre les deux pupilles, il est nécessaire de se garder contre les inductions erronées en se souvenant que la symétrie précise des pupilles quant à leur grandeur est plutôt l'exception que la règle. M. Hutchinson explique ensuite la signification de certains mots employés dans l'ophthalmologie. Le mot mydriasis signifie une dilatation exagérée de la pupille. Le mot myosis, l'état opposé au mydriasis; il est applicable à la petitesse anormale de la pupille, quel qu'en soit le degré. L'iridoplégie est un terme applicable partout où les fibres circulaires et les fibres longitudinales de l'iris sont paralysées et où la pupille ne répond pas à l'influence de la lumière. Dans l'iridoplégie nous avons réunies les conditions qui, lorsqu'elles existent séparément, constituent chacune le myosis paralytique et le mydriasis paralytique. La cycloplégie est le résultat d'une espèce de parésie du muscle ciliaire et elle est accompagnée d'une perte absolue de la fonction de l'accommodation. L'ophthalmoplégie interne est un terme que M. Hutchinson applique à un état morbide dans lequel il y a une paralysie simultanée des fibres circulaires et des fibres longitudinales de l'iris et aussi du muscle ciliaire ; il donne le nom d'ophthalmoplégie externe à une paralysie des muscles de l'extérieur de l'œil. Nous avons déjà parlé de ces états morbides dont il est question dans le dernier numéro du *Recueil*.

Six cas de cécité congénitale guéris par opération. — Nous lisons dans *The medical Record*, de New-York, que le Dr Louis Fialla, de Bucharest, rapporte qu'il a eu six cas de cataractes congénitales qu'il a traitées par l'opération connue sous le nom de discission. Dans quatre de ces cas la cataracte était bilatérale, de forme lenticulo-capsulaire, et dans deux la cataracte était bilatérale lenticulaire. Deux des malades y voyaient un peu; mais les quatre autres ne pouvaient que distinguer le jour de la nuit. Dans cinq des cas les deux yeux furent opérés, une simple opération suffisant pour chaque œil. Dans le sixième cas une petite portion de la partie centrale de la lentille gauche était transparente, permettant un certain degré de vision, et le malade ne voulut pas se soumettre à une opération à cet œil. Les résultats, dans tous les cas, ont été très-satisfaisants; un certain degré de bonne vision a été obtenu même sans l'aide des verres. Quoique quatre de ces malades fussent âgés de plus de 15 ans, l'un d'eux en ayant même 25, la réaction après l'opération était modérée dans tous, excepté un seul cas.

Un cas d'iridérémie des deux yeux. — *The British medical Journal*, du 7 septembre, raconte que ce cas a été observé dans l'hôpital ophthalmique de Saint-Marc, à Dublin. Il s'agissait d'un jeune garçon de 9 ans qui fut admis à l'hôpital ayant l'absence totale de l'iris des deux yeux. Le globe de l'œil était un peu petit en proportion de la cavité de l'orbite; la cornée était imparfaitement développée et paraissait être exactement de la même courbure que la sclérotique qui l'entourait. Elle était toutefois parfaitement transparente. Les lentilles paraissaient ratatinées et opaques et d'une blancheur brillante. Il ne restait que la capsule calcifiée de la lentille primitive; tout autour de la périphérie l'iris était absent, le fond de l'œil pouvant être illuminé avec l'ophthalmoscope. Une condition similaire existait dans les deux yeux, le malade pouvait distinguer les doigts à une distance de 18 pouces. Il avait un nystagmus marqué qui a rendu l'examen précis des détails du fond de l'œil impossible. L'histoire de ce malade était que sa mère avait la même sorte d'yeux, mais son père en avait de bons; qu'il était né avec cette infirmité et qu'il n'avait pas ouvert les yeux pendant trois semaines après sa naissance. Il ne se souvenait pas d'avoir jamais vu mieux qu'il ne voyait lors de son entrée à l'hôpital.

L'iridérémie acquise. — Le sujet de ce cas, également cité par le *British medical Journal*, était un homme âgé de 31 ans qui était entré dans le même hôpital le 13 juillet 1878. Le malade racontait que jusqu'à l'âge de 5 ans il avait joui de la vue parfaite des deux yeux. L'œil gauche était devenu malade le premier et peu de temps après l'œil droit avait été attaqué. Ils étaient tous les deux rouges et douloureux, et la vue, selon le malade, était obscurcie comme s'il avait un voile devant les yeux. Le médecin de la campagne où il habitait lui ordonnait de mettre quelques gouttes d'un collyre auquel le malade attribuait sa perte de vision. Il ne se souvenait pas d'avoir jamais reçu un coup quelconque sur les yeux. Lorsqu'il entra à l'hôpital, les deux lentilles étaient cataracteuses, et dans l'œil droit il n'y avait aucun vestige d'un iris, quoique les lentilles, qui étaient en partie disloquées en haut et en dedans, permissent l'examen de la rétine détachée à sa partie inférieure et extérieure. L'iris de l'œil gauche était normal. Toute perception de la lumière fut entièrement perdue dans les deux yeux et la tension a été sous-normale.

Le traitement du glaucome. — M. Spencer Watson, de Londres, a lu à la dernière réunion de la *British medical Association*, une note très-intéressante sur ce sujet. L'auteur remarque que les considérations théoriques de la pathologie du glaucome n'affectent pas le traitement, qui consiste principalement en des mesures opératoires;

le choix étant, dans la plupart de ces cas, entre l'iridectomie et la sclérotomie sous-conjonctivale. Il y a une prépondérance d'arguments en faveur de la première, la dernière étant quelquefois préférable.

La sclérotomie est l'opération la mieux appropriée toutes les fois que les anesthésiques ne peuvent être employés et toutes les fois que l'iris est atrophié et tiré en arrière, de sorte qu'une tentative de la saisir avec le forceps met les lentilles en danger dans le cas du glaucome absolu avec perte de la vision, et par conséquent le seul but est de soulager la douleur, et enfin chez les personnes affectées d'eczéma ou de maladies pareilles sur la tête ou à la figure. L'auteur pense aussi que l'hémorrhagie intra-oculaire a moins de chances de se produire après la sclérotomie qu'après l'iridectomie. Dans certains cas ni l'une ni l'autre de ces opérations ne peut être employée, et alors l'énucléation est le seul remède. En ce qui concerne la myotomie intra-oculaire, comme elle a été pratiquée par MM. Hancock et Vose Solomon, il y avait plusieurs raisons pour la rejeter. L'opération du Dr Argyll Robertson, de la trépanation de la sclérotique, mérite encore des essais. Le sulfate d'ésérine est, dans certains cas, un aide utile dans l'iridectomie ou la sclérotomie, et il peut être employé comme palliatif dans les cas où il est jugé à propos de remettre l'opération. Les opiacés, la morphine et le bromure de potassium sont utiles comme prophylactiques et dans le traitement qui suit l'opération, et aussi comme moyen de prévenir des attaques récurrentes. Dr Boggs.

THÈSES SOUTENUES A LA FACULTÉ DE PARIS, 1879.

Rodet. — *Étude sur les ruptures de la zonule de Zinn et la subluxation traumatique du cristallin.*

Sabadins. — *Contribution à l'étude pathogénique et au traitement des tumeurs et des fistules du sac lacrymal.*

Labach. — *De la blépharo-conjonctivite.*

Bernauer. — *De l'hypopyon et de son traitement.*

Lebris. — *Des différentes formes cliniques des atrophies papillaires.*

Graux. — *De la paralysie du muscle oculaire externe avec déviation conjuguée, paralysie centrale par lésion du noyau de la sixième paire.*

Tizon. — *Étude clinique de l'atrophie ou phthisie de l'œil.*

Le rédacteur en chef, gérant : Galezowski.

PARIS. — IMPRIMERIE E. MARTINET, RUE MIGNON, 2

REVUE CLINIQUE

Par le Docteur CUIGNET (de Lille)

ÉRYSIPÈLE FACIAL, PÉRI-OPHTHALMIQUE ET CÉRÉBRAL. MORT.

Les observations de cette espèce ne sont pas communes; celle que nous allons transcrire empruntera de l'intérêt, non-seulement à sa rareté relative, mais encore et surtout à l'examen ophthalmoscopique, qui a pu être fait à trois reprises et qui a permis d'observer des altérations spéciales dans les membranes profondes des deux yeux.

Je suis mandé, le 19 novembre, auprès d'une jeune fille habitant un village à quelques lieues de Lille, avec cet avis qu'elle a été prise d'un érysipèle de la face, que les yeux se sont fortement gonflés et que la vision est tout à fait abolie depuis quatre à cinq jours. C'est une enfant de quinze à seize ans, de bonne santé habituelle, d'une bonne constitution et malade de cet érysipèle depuis quinze jours. Je la trouve couchée, encore en fièvre, la face débarrassée de toute rougeur et de tout gonflement, mais les paupières extrêmement tuméfiées, rouges, œdémateuses, dures, celles du haut recouvrant les deux tiers de la face antérieure du bulbe, celles du bas abaissées par un bourrelet chémosique de la muqueuse, toutes deux raides et très-peu mobiles. Les deux yeux sont en protrusion très-accentuée, avec les cornées claires, les sclérotiques revêtues en avant de la muqueuse bulbaire rouge, gonflée mais tendue depuis son insertion cornéenne jusqu'à la région des culs-de-sac; les muscles droits, couchés sur la partie saillante du bulbe, sont également tendus sur elle. Les globes sont absolument immobiles et ils regardent sensiblement en bas; c'est à peine si, avec le doigt, on peut les repousser dans divers sens. Si on explore leur contour, on sent un bourrelet chémosique qui commence à la région des culs-de-sac, entoure

la région équatoriale de chaque bulbe et se prolonge loin en arrière dans l'orbite, probablement jusqu'aux nerfs optiques.

J'ai déjà dit que les cornées sont claires; les chambres le sont également; les pupilles offrent une dilatation moyenne avec immobilité complète et insensibilité pour la lumière la plus vive comme pour l'obscurité. Pour examiner le fond des yeux à l'ophthalmoscope, il faut se placer très-bas et faire tenir les paupières supérieures relevées. Alors, voici ce que révèle le premier examen :

Au réflecteur seul, le fond de chaque œil paraît d'un blanc accentué; les vaisseaux sont aperçus de loin, très-minces, les artères rosâtres et pâles, les veines presque noires, les unes et les autres accomplissant des mouvements en sens contraire de celui imprimé à l'œil ou qu'on accomplit soi-même; ajoutons à cela que l'éclat cornéen se porte du côté du disque de lumière projetée et l'on pourra établir de suite que l'œil est actuellement en état de myopie.

A l'image renversée on distingue mieux les altérations; on voit alors que la rétine est partout d'un blanc analogue à de l'amidon en gelée; que les vaisseaux sont extrêmement minces et que les papilles ne sont plus reconnaissables qu'à deux signes qui les révèlent : 1° la conjonction des vaisseaux à leur centre; 2° la coloration plus blanche du centre papillaire. Les bords sont indistincts, œdémateux et se fondent dans cet œdème général de la rétine. Nulle part aucun îlot sanguin, aucune inflexion vasculaire.

Cet état ressemble tout à fait à celui que l'on aperçoit au fond de l'œil peu d'instants après la mort. La rétine pâlit, devient blanche et opaque du centre vers la circonférence et les vaisseaux s'amincissent de plus en plus, les artères en pâlissant, les veines en devenant foncées. Quelques minutes après cette première phase de stase circulatoire, le contenu des vaisseaux cesse d'être continu; la colonne de sang s'y caille et s'y divise en tronçons multiples. Nous n'avons pas aperçu ce degré de stase circulatoire dans l'œil de cette jeune fille; aussi avons-nous espéré un peu que la vision pourrait se rétablir.

Nous constatons qu'elle est abolie de la manière la plus

complète ; la jeune fille, qui a toute sa connaissance et qui me répond avec toute la précision désirable, me dit, en effet, qu'elle sent bien la chaleur de la flamme d'une lampe approchée de son visage, mais qu'elle n'aperçoit rien de sa lueur. Il n'existe aucune apparence d'abcès aux paupières. Je prescris des sangsues à demeure au devant des oreilles, une à la fois, pour avoir un écoulement et un dégagement constants, et un laxatif quotidien.

Le 21 novembre, je revois cette malade. La fièvre est plus accentuée, la fatigue plus grande. Des collections purulentes se sont formées du côté gauche aux paupières et à la région temporo-orbitaire, du côté droit, à la racine du nez : ces diverses collections sont aussitôt ouvertes, et la dernière constitue un abcès à suppuration phlegmoneuse étendue jusque dans le côté interne de l'orbite. Les signes ophthalmoscopiques restent les mêmes et la vue est tout aussi abolie qu'auparavant.

Le 23 novembre, je retourne voir cette pauvre fille, dont l'état général m'avait paru grave à la visite précédente ; mais j'espérais que l'ouverture des abcès amènerait un soulagement local et général tout à la fois. D'un côté les ouvertures d'abcès sont en voie de cicatrisation ; il n'y a plus que la collection péri-orbito-temporale qui suppure ; les autres, même la naso-orbitaire du côté droit, ne donnent plus de pus, malgré les décollements assez étendus qui les accompagnaient. De plus, le globe oculaire gauche est bien moins saillant ; il a repris un peu de mobilité ; ses paupières sont plus libres et, enfin, le fond de cet œil offre un retour de la coloration rose, ou du moins un commencement de retour, car pour l'image renversée le fond est beaucoup moins gris ; par place il s'est recoloré en rouge ; les vaisseaux sont plus volumineux, plus nombreux et leurs divisions de 3e ordre mieux aperçues ; le bord externe de la papille se dessine ; on voit que la circulation se rétablit. Le bourrelet chémosique péri-ophthalmique a diminué également et la muqueuse n'est plus si tendue sur le segment antérieur du globe. Quant au globe oculaire droit, il reste immobile, en protrusion, avec les paupières œdémateuses, le chémosis plus dur, la pupille plus dilatée. Pas d'ap-

parence d'abcès. Je plonge sans résultat un couteau étroit jusque dans la profondeur de l'orbite en passant à côté du bulbe. Celui-ci reste immobile, ferme, tendu ; le fond a conservé le même aspect que dans le précédent examen ; cependant il me paraît que les subdivisions des vaisseaux rétiniens sont aperçues jusqu'à la périphérie et que cela dénote une circulation plus facile. La malade n'accuse encore aucune sensation lumineuse. Mais l'état général est plus mauvais ; il y a de la prostration, une fièvre plus intense, des douleurs au sacrum par la pression sur les matelas ; l'intelligence est obtuse et il y a un violent mal de tête.

J'apprends le lendemain que la malade a eu du délire dans la nuit, puis du coma dans le jour, et qu'elle a succombé à six heures du soir par l'éclatement probable et le progrès rapide d'une méningite par propagation.

Parmi les signes ophthalmoscopiques, j'ai cité ceux d'une myopie bien prononcée ; d'après ce que m'ont dit les parents, la malade n'avait point la vue basse avant l'éclatement de cette affection si compliquée. Il est donc probable qu'elle s'est produite par une modification rapide dans la longueur du bulbe et la convexité plus grande de la cornée sous l'influence de la pression exercée par la péri-ophthalmite ; ce surcroît d'élongation a contribué, en même temps que le bourrelet chémosique postérieur à faire saillir l'œil d'une manière très-prononcée.

LUXATION DES DEUX CRISTALLINS PAR SUITE D'IRIDECTOMIE DOUBLE

Cette observation est doublement instructive en ce qu'elle montre : 1° l'inutilité de l'iridectomie contre certaines affections des yeux ; 2° un danger possible toutes les fois qu'on la pratique.

Le nommé Loison, âgé de cinquante-cinq ans, est présenté le 20 novembre à ma consultation, se plaignant de ne plus voir à se conduire. Il me raconte qu'il a ressenti depuis environ dix ans une diminution progressive de la vision, que cette diminution en est arrivée à un tel point qu'il a consenti, il y a trois ans, à une opération qui lui a été proposée et qui a été

exécutée à l'une des consultations ophthalmologiques de Bruxelles. Cette opération a été une double iridectomie, bien exécutée du reste et dont on voit encore les traces régulières à la partie supérieure des deux iris. Je pensai tout d'abord qu'elle avait été motivée par une irido-choroïdite ou un glaucome double ; mais l'aspect du segment antérieur de l'œil, celui des iris et des pupilles agrandies par l'iridectomie, l'absence de toute tension et les renseignements du malade, qui n'indiquent aucune douleur, aucune rougeur, me font abandonner cette idée. J'examine alors et je trouve à gauche une atrophie notable de la papille, à droite un trouble du corps vitré voilant la papille et offrant tous les caractères d'une choroïdite spécifique. On se demande comment et pourquoi on a pu proposer et exécuter une iridectomie sur ce malheureux pour une affection de cette nature, choroïdite spécifique suivie d'atrophie papillaire exempte de toute excavation. Encore si l'opération avait été purement inutile ! Encore si l'idée qui l'a dictée n'avait pas éloigné le médecin du diagnostic véritable ! Encore si son exécution n'avait pas eu la suite extraordinaire et fâcheuse que nous allons indiquer !

Dans l'un et l'autre œil l'examen avec le réflecteur seul fait reconnaître les particularités suivantes :

Le rouge du fond de l'œil, aperçu par ce moyen à travers la pupille agrandie par le coloboma opératoire supérieur et par l'atropine, se divise en deux parties, une supérieure et une inférieure, qui offrent toutes deux des caractères différents. La division se fait par un arc de cercle noirâtre qui est le bord supérieur du cristallin abaissé. Au-dessus de lui le rouge est sans éclat, et on le voit sillonné par les vaisseaux rétiniens, les uns veineux, les autres artériels, minces, aperçus de près et de loin et se déplaçant dans le même sens que l'observateur ; cette partie supérieure du fond oculaire n'a pas de cristallin et est aperçue en image droite et réduite. Un arc de cercle noirâtre, formé par la rencontre des deux faces cristalliniennes, la sépare de la partie inférieure, qui est d'un rouge plus éclatant, à reflet plus vif ; on n'y distingue plus le fond de l'œil avec le miroir seul ; le procédé de l'image renversée

permet seul de le montrer. Cette partie est donc occupée par le bord supérieur et par la partie supérieure du cristallin, cet organe étant luxé en bas. Il n'est pas mobile ni opaque. Ce qui prouve encore son déplacement, c'est : 1° le flottement de l'iris et son enfoncement en arrière ; 2° l'amélioration de la vue par un fort verre convexe. Le n° 4 apposé devant les yeux permet en effet, à ce pauvre diable ainsi maltraité, de voir plus distinctement.

Mais l'amélioration visuelle ainsi obtenue n'est pas très-considérable, car l'œil droit a son corps vitré obscur et le gauche offre les signes évidents d'une atrophie assez prononcée de la papille.

J'ai dit que l'opération avait été proposée et exécutée très-probablement en vue de modifier soit un glaucome supposé, soit une atrophie plus ou moins reconnue du nerf optique. De glaucome point, ni maintenant ni avant. Reste l'atrophie, pour laquelle, évidemment, une opération d'iridectomie était absolument inutile, attendu l'absence complète de signes d'iritis. Ce n'est pas la première fois que je signale ces effets des théories malheureuses venues d'Allemagne et trop généralement acceptées en Belgique, en Angleterre et même en France par quelques exilés ou colons germaniques. J'ai rencontré à Alger, à Paris, à Lille, des gens iridectomisés pour tout autre chose que le glaucome, notamment pour des atrophies des nerfs optiques. Plusieurs n'y ont perdu que leur temps et leur argent ; mais celui-ci y a perdu ses cristallins et s'offre tout naturellement comme un témoignage parlant de l'inutilité et du maléfice de cette opération appliquée à des cas qui ne la réclament véritablement pas.

Nous savons que cette pratique a déjà perdu de ses adeptes et nous espérons bien que les plus fervents eux-mêmes l'abandonneront à leur tour.

IRITIS PÉRIPHÉRIQUE OU CIRCONFÉRENCIELLE.

J'ai eu occasion de rencontrer des iritis partielles, surtout parmi celles qui sont consécutives à quelque blessure ou à

quelque kératite également localisée ; j'en ai vu de postérieures, c'est-à-dire occupant principalement ou exclusivement la lame postérieure ou uvéenne de l'iris, et d'antérieures, c'est-à-dire occupant principalement la lame antérieure ou musculaire de cette membrane. J'en ai reconnu qui occupaient principalement ou exclusivement le cercle pupillaire. Deux fois seulement j'ai constaté l'existence d'une iritis périphérique ; je vais décrire le cas de cette dernière espèce que j'ai eu à examiner et qui est encore en traitement.

J'ai toujours été étonné de ne pas rencontrer, dans les auteurs et les recueils, de descriptions des iritis partielles, non pas qu'elles aient une très-grande importance, mais, puisqu'elles sont dans la nature, il faut bien les indiquer ; de plus elles prêtent à l'erreur plus que les iritis totales ; enfin ce sont des curiosités pathologiques dont il faut pour le moins être averti. Voici l'un des deux cas d'iritis périphérique :

M. B..., âgé de 52 ans, cafetier, se présente à ma consultation, le 22 octobre, offrant un trouble de la cornée droite plus prononcé à la partie inférieure et remontant en un large triangle jusqu'au-dessus du centre de cette membrane.

C'est la disposition des kératites ponctuées spécifiques ; mais les opacités sont constituées par une infinité de petites stries interstitielles, irrégulières, disposées en un feutrage demi-opaque. Il y a, avec cela, de la rougeur périkératique inférieure, des douleurs légères correspondant au nerf sous-orbitaire, de temps en temps quelques larmes, un peu de trouble de la vue et de la photophobie. Le consultant a eu autrefois des chancres et a suivi un traitement spécifique. J'instille aussitôt de l'atropine ; mais la pupille ne se dilate que médiocrement, quoiqu'elle soit régulière et sans synéchies. Je prescris un traitement mixte au bi-iodure d'hydrargyre et à l'iodure de potassium.

Au bout de dix à douze jours, la cornée s'éclaircit et l'injection péri kératique inférieure est moins vive ; mais elle s'est étendue à tout le pourtour sclérotical. De plus, je reconnais que l'iris a changé de couleur dans l'endroit qui correspondait à la principale suffusion de la cornée, c'est-à-dire en bas et à la

périphérie. Le malade exécute mal son traitement; il ne se présente à ma consultation qu'irrégulièrement; aussi ne guérit-il pas, et, au bout d'un mois, il me revient non guéri, très-ennuyé et impatienté, me promettant d'être moins négligent de sa santé. Cela importe beaucoup, comme on va le voir, car l'affection première s'est compliquée et la kératite a fait place à une iritis affectant une disposition très-rare et dont voici la description :

Cet iris semble se diviser à sa surface en deux parties, ou plutôt en deux cercles à peu près égaux, un périphérique et un central, le premier allant des attaches ciliaires jusqu'au milieu du limbe irien, le second, depuis ce milieu jusqu'à la pupille, tous deux larges d'environ 2 millimètres et demi chacun, et se distinguant très-nettement l'un de l'autre par leur coloration, leur disposition de tissu et leur position relative. Ces différences entre chaque cercle et l'altération générale de cet iris sont rendues plus sensibles encore par la comparaison avec l'iris de l'autre œil. Celui-ci est gris-bleuâtre, à feutrage très-manifeste, à fibres bien distinctes depuis la circonférence externe jusqu'au bord pupillaire. Au contraire, dans l'iris malade, le cercle, ou la bande excentrique, est jaunâtre, même rougeâtre en bas; elle est terne, à surface tuméfiée et n'offrant plus de fibres striées, ni entrecroisées; elle est bien certainement portée en avant, car elle semble toucher la face postérieure de la cornée, et quand on l'examine obliquement, on reconnaît très-bien qu'elle s'approche de cette face plus que de coutume, plus qu'à l'autre iris, enfin bien plus que la bande concentrique. Celle-ci a conservé la même teinte que dans l'autre œil; elle a ses fibres très-bien dessinées et son plan est manifestement en arrière du plan du cercle excentrique. A ces signes ajoutons l'injection périkératique, le larmoiement, les douleurs circum-orbitaires sourdes, une photophobie sensible, un certain trouble de l'humeur aqueuse, et l'on aura, non-seulement les signes d'une iritis en général, mais encore et surtout ceux d'une iritis partielle, circonférencielle et probablement bornée au feuillet antérieur de l'iris, car il n'y a aucune disposition aux synéchies.

La pupille est toujours restée en dilatation insuffisante, malgré les doses réitérées et coup sur coup d'atropine appliquées par moi-même. Elle est ronde, sans synéchies, mais seulement un peu plus large que l'autre. On comprend très-bien que la dilatation porte seulement sur la bande centrale et trouve de la résistance dans la bande périphérique.

Je ne doute pas que cette iritis si extraordinaire ne se modifie avantageusement par le traitement mieux suivi.

ASTIGMATISME COMPOSÉ ET OBLIQUE. — KÉRATOSCOPIE.

Le 16 avril 1878, j'ai à examiner un jeune soldat du 43e régiment d'infanterie, pour constater l'état de sa vision. Il prétend qu'elle est très-faible, qu'elle l'a toujours été et que maintenant elle se fatigue très-vite par le moindre exercice. Il ne lirait le n° 30 de Galezowski qu'à $1^m,25$, et que le n° 8 à la distance ordinaire. Il a cependant appris à lire ; mais cela lui a été très-difficile, seulement avec des grosses lettres, en plaçant tous les exercices de lecture d'une façon irrégulière, sans pouvoir soutenir le travail et, enfin, en subissant une diminution progressive dans la faculté visuelle.

En commençant l'examen ophthalmoscopique des yeux par le réflecteur seul, tenu à distance de $0^m,65$ à $0^m,70$, je constate tout d'abord la présence d'un éclat assez vif et assez large aux extrémités du diamètre diagonal allant de haut en bas et de dehors en dedans. D'après cela, ce diamètre est myope. Le diamètre opposé, soit la diagonale allant de haut en bas et de dedans en dehors, offre, à la place de l'éclat, une ombre périphérique. D'après cela, ce diamètre est hypermétrope.

Quand on imprime un mouvement de circumduction au disque de lumière projetée, on perçoit sur la cornée, dans sa partie pupillaire, un jeu d'ombres et d'éclats régulièrement situés aux quatre points cardinaux obliques, se suivant de manière qu'une ombre vient après un éclat et tournant en sens contraire de la circumduction imprimée à la lumière projetée en disque par le miroir. Ce caractère appartient aux surfaces

convexes à méridiens opposés, l'un myope, l'autre hypermétrope.

De loin on distingue au fond de l'œil des vaisseaux en image renversée dans le sens du méridien myope et on ne les voit que très-troubles de près. De près on distingue au fond de l'œil des vaisseaux en image droite dans le sens du méridien oblique hypermétrope, et on ne les voit plus de loin. Cela indique encore un méridien myope et un hypermétrope, se croisant à angle droit.

A l'image droite, c'est-à-dire en examinant de près à l'aide du réflecteur armé d'un verre concave n° 10, on voit que la papille est elliptique de haut en bas et de dehors en dedans, avec les bords supéro-externe et inféro-interne nets, ce qui veut dire que les éléments du fond de l'œil placés dans le sens du méridien diagonal hypermétrope sont troubles pour ce procédé et que ceux qui sont placés dans le sens du diagonal myope sont nets, ce qui est conforme à la règle ophthalmoscopique.

L'examen par l'image renversée donne la perception d'une papille plus petite que précédemment, mais elliptique en sens contraire, à l'angle droit. Soumis aux épreuves de vision sur des groupes de lignes verticales et de lignes horizontales à distance de 1 mètre et demi, le sujet dit qu'il aperçoit beaucoup mieux les verticales, mais que, si on les incline dans le sens du méridien hypermétrope, elles deviennent bien plus nettes et se détachent mieux les unes des autres. Si alors on appose un verre convexe + 24 devant l'œil éprouvé, le sujet déclare de suite qu'il distingue de mieux en mieux les verticales.

D'autre part, les horizontales sont très-troubles à 1 mètre, un peu moins quand on les incline dans le sens du méridien myope; mais un verre concave n° 24 les rend tout à fait nettes, surtout dans leur position oblique.

Dès lors je juxtapose deux verres cylindriques, l'un + 24, l'autre — 24 à axes croisés, et je constate que la vision est très-améliorée quand ils sont placés devant l'œil, de manière à ce que leurs axes disposés obliquement répondent chacun à son méridien spécial.

On voit comment un seul procédé d'examen, celui avec le miroir seul, a pu fournir de suite une notion très-délicate et exacte sur un état anomalique rare et habituellement difficile à reconnaître.

SUR LES AFFECTIONS OCULAIRES GLYCOSURIQUES

Par le docteur GALEZOWSKI

Les progrès les plus récents accomplis dans toutes les branches de la médecine nous permettent actuellement de connaître la cause constitutionnelle de différentes affections apparaissant isolément dans tel ou tel autre organe. Tous les jours nous découvrons des altérations dans les membranes oculaires, qui pendant longtemps n'étaient décrites que comme des phénomènes accidentels, et qui aujourd'hui, après un examen plus attentif, sont rattachées soit à une cause constitutionnelle, telle que la syphilis, l'albuminurie ou la glycosurie, soit à des maladies du système nerveux ou circulatoire général.

La glycosurie est une des causes très-fréquentes des maladies cérébrales et oculaires. Nous en connaissons déjà un certain nombre depuis de longues années; d'autres au contraire exigent encore de nouvelles recherches et de nouvelles et attentives observations, jusqu'à ce que leurs rapports avec les causes constitutionnelles soient bien définis et bien classés. La présence de glycose dans les urines indique un état constitutionnel tout spécial, dans lequel, plus que dans tout autre état, l'organisme tout entier prend une part. De même que, dans la syphilis, aucun organe, aucune membrane, aucun tissu ne peut échapper à la contagion; de même la glycosurie laisse une prédisposition dans toutes les membranes à des altérations plus ou moins graves. En ce qui concerne les affections oculaires glycosuriques, nous avons vu jusqu'à présent des *rétinites*, des *iritis* et des *irido-choroïdites glyco-*

suriques, des *atrophies du nerf optique*, des *amblyopies glycosuriques* sans *altération appréciable*, des *hémiopies* et des *paralysies de la sixième paire.*

Aujourd'hui nous pouvons ajouter à cette liste des faits nouveaux, et notamment des *kératites glycosuriques* et des paralysies de la troisième et de la quatrième paire des nerfs moteurs oculaires.

Ce qui nous a frappé plus particulièrement dans l'histoire des altérations oculaires de la glycosurie, c'est qu'on voit apparaître simultanément des lésions dans des membranes et des organes qui ne communiquent point entre eux et qui ont souvent une structure différente. Tantôt, en effet, on voit apparaître une paralysie de la troisième paire avec une apoplexie de la rétine, ou une iritis avec une rétinite exsudative et apoplectique, ou bien encore une maladie de la rétine ou de l'iris avec une affection centrale : hémiplégie, aphasie, etc. Cette dissémination d'altérations s'observe aussi, comme nous l'avons démontré avec Fournier, dans les affections syphilitiques. La glycosurie est une seconde variété d'affections constitutionnelles dans laquelle nous avons vu la même loi se confirmer, c'est pourquoi on trouvera toujours une certaine similitude entre les accidents oculaires syphilitiques et glycosuriques.

Nous avons observé encore un second caractère propre aux affections glycosuriques, c'est l'irrégularité dans la forme de ces différentes affections. Rien n'est, en effet, précis ni fixe dans l'aspect que présente une atrophie, par exemple de la papille, ou dans une rétinite ou une kératite ; mais si on examine attentivement leur marche, leur évolution, et les symptômes de chaque cas spécial, on trouve une irrégularité et une anomalie par rapport aux autres altérations de la même membrane. Une iritis sera accompagnée d'épanchements sanguins dans l'épaisseur de l'iris ou dans la chambre antérieure ; une kératite sera caractérisée par une anesthésie plus ou moins complète ; une atrophie de la papille aura une marche irrégulière, lente, suivie d'améliorations et d'aggravations successives ; ou bien elle restera latente, stationnaire pendant

de très-longues années, contrairement à ce qui existe dans une atrophie ataxique de la papille.

Tels sont les symptômes dominants et caractéristiques de la glycosurie; on les retrouve partout, dans toutes les affections oculaires, et c'est cette irrégularité qui fait soupçonner souvent l'existence de la glycosurie.

Nous pensons qu'il sera intéressant de connaître des faits nouveaux se rapportant à des troubles visuels glycosuriques, et plus particulièrement à la kératite glycosurique, qui n'a été, que je sache, nulle part signalée.

I. — KÉRATITE GLYCOSURIQUE

Jusqu'à présent je n'ai eu l'occasion d'observer cette maladie que chez trois malades, dont un accusait des phénomènes d'ulcère rongeant, et les deux autres de la *kératite diffuse*.

Un des symptômes les plus caractéristiques de ces affections, c'est l'anesthésie complète de la cornée malgré la photophobie plus ou moins intense et des douleurs périorbitaires, etc. On peut toucher la cornée avec les doigts sur toute son étendue et aussi longtemps qu'on voudra sans qu'il en résulte pour le malade la moindre souffrance.

La kératite glycosurique se présente sous deux formes : *ulcère rongeant* et *kératite superficielle diffuse*.

L'*ulcère rongeant* glycosurique ne présente rien de particulier qui ne se rencontre dans d'autres affections, et il n'y a que l'anesthésie complète de la cornée qui constitue une exception à la règle générale.

J'ai observé un fait de ce genre sur un malade de M. le docteur Rathéry. C'était un homme obèse, il était âgé de 63 ans, et sous l'influence de la glycosurie, dont l'existence avait été reconnue depuis plusieurs années, le malade avait été pris en 1875 d'un ulcère rongeant grave de la cornée droite avec anesthésie absolue de cette membrane accompagnée de névralgies violentes et d'hypopyon. Une large paracentèse dans toute l'étendue de l'ulcère avait ramené la guérison.

Les deux autres faits sont tout récents, ils se rapportent à une variété toute particulière de la *kératite superficielle diffuse* avec soulèvement de l'épithélium semblable à celui qu'on observe dans un glaucome : anesthésie de la cornée, stases veineuses capillaires péricornéennes considérables, diminution de la densité intra-oculaire et des douleurs relativement peu intenses.

Cette affection, si grave en apparence, guérit néanmoins assez facilement sous l'influence d'un régime anti-glycosurique très-sévère, des douches de vapeur d'eau chaude administrées régulièrement, deux ou trois fois par jour, sur les paupières, et de l'instillation alternative d'atropine et d'ésérine dans l'œil malade.

Voici une de ces observations, que nous avons recueillie avec M. Mengin, mon chef de clinique. Elle présente, en dehors des signes propres à la kératite, un phénomène qui a une grande valeur sémiologique de la glycosurie, c'est l'*hémiopie homonyme* dans les deux yeux, datant de deux ans et qui, jointe aux phénomènes kératiques, peut concourir à l'établissement d'un diagnostic de diabète.

Mon expérience personnelle m'a appris, en effet, que la coexistence simultanée des accidents cérébraux, au nombre desquels nous devons ranger l'hémiopie, et des altérations du côté du globe de l'œil, ne peut être rapportée à aucune autre cause qu'à la syphilis ou la glycosurie. Ces deux affections ont, en effet, selon moi, un privilége exclusif, d'attaquer à la fois des organes et des membranes différents. Mais comme le malade niait tout antécédent spécifique, et que l'hémiopie n'existe pas dans la syphilis, j'ai dû chercher la glycosurie, et j'ai trouvé très-facilement la présence du sucre dans les urines en grande abondance.

Observation. — *Kératite glycosurique. Hémiopie. Amélioration rapide.*

M. D.,., 58 ans, comptable, vient à la clinique le 20 novembre 1878. Il est atteint de myopie double moyenne, porte des verres concaves n° 5 dioptries, et sa myopie est stationnaire depuis de longues années.

Mais depuis huit jours l'œil gauche est rouge, injecté, larmoyant; il est de plus le siége de démangeaisons très-vives; douleurs périorbitaires légères; compte les doigts à un mètre.

La cornée est dépolie, surtout dans sa moitié inférieure, où elle est couverte de plusieurs petites ulcérations superficielles; la surface est comme chagrinée. Vive injection périkératique, surtout à la moitié inférieure. Photophobie intense. Pas de synéchies, pupille paresseuse. Anesthésie absolue de la cornée.

Le champ visuel, externe à droite, interne à gauche, est complétement perdu.

Le fond de l'œil droit est normal.

Les urines contiennent des proportions très-notables de sucre. Mais l'hémiopie date déjà de deux ans; elle lui était survenue subitement.

Diagnostic. — Kératite glycosurique.

Traitement. — Ventouses sèches dans le dos; atropine et ésérine alternativement; cinq sangsues à la tempe. Régime anti-glycosurique.

Le 25, cinq jours plus tard, il y a une grande amélioration; les douleurs périorbitaires et les démangeaisons ont presque complétement disparu, la cornée est un peu éclaircie.

Le 30, dix jours après la première visite et vingt jours après le début de la maladie, il y a une amélioration très-grande; plus de douleurs.

On continue les instillations d'atropine et d'ésérine alternativement, et on prescrit : compresses de camomille chaude sur l'œil malade.

Huit jours après, le 9 décembre, le malade se présente à la consultation avec une amélioration sensible; il ne reste plus qu'un très-léger trouble dans la partie inférieure de la cornée; l'injection périkératique a complétement disparu; plus la moindre douleur périorbitaire, plus de photophobie.

L'analyse de ses urines, faite le 22 décembre dernier, par conséquent vingt-cinq jours après le traitement indiqué, a donné les résultats suivants :

Densité	1021
Sucre	5 p. 1000
Albumine	assez forte proportion
Phosphate	Proportion considérable.

Cette analyse a été faite par le pharmacien Harol, de Versailles.

6 *janvier* 1879. — Aujourd'hui, l'œil va infiniment mieux, la cornée a repris sa transparence, la sensibilité est revenue en grande partie à cette membrane, mais elle reste encore un peu opalescente et dépolie.

II. — PARALYSIE DE LA 3e, DE LA 4e, DE LA 6e PAIRE DE NATURE GLYCOSURIQUE.

Depuis longtemps j'avais déjà remarqué que la glycosurie prédispose aux paralysies des nerfs moteurs de l'œil, et plus particulièrement à celle de la 6e paire.

J'ai, en effet, signalé ces paralysies dans mon *Traité iconographique d'ophthalmoscopie*, ainsi que dans la 2e édition de mon *Traité des maladies des yeux*. Leber, de son côté, a observé les mêmes altérations.

Ces altérations ne sont pas, en effet, aussi rares qu'on aurait pu le croire au premier abord. Mes propres recherches m'ont permis jusqu'à présent d'établir que sur 100 malades atteints de la paralysie de la 6e paire, 8 fois la glycosurie en était la cause. Il n'en est pas de même avec la paralysie de la 3e paire. On ne la rencontre dans le diabète que d'une manière tout à fait exceptionnelle. Jusqu'à présent, je n'en ai rencontré qu'un seul fait, et Leber, de son côté, en a rapporté une observation. La différence dans la fréquence de ces deux paralysies s'explique facilement, ce me semble, par le siége originaire des deux nerfs moteurs. Les cellules originaires de la 3e paire se trouvent, en effet, situées, d'après Duval, en arrière du pont de Varole, à sa jonction avec le bulbe, point qui n'a aucun rapport direct avec la glycosurie; tout au contraire, les deux sixièmes paires, d'après Stilling et Duchesne, de Boulogne, prennent naissance dans une série de cellules ner-

veuses qui se trouvent situées aux deux côtés du *raphé médian* du plancher du 4e ventricule.

Or, les altérations de cette région sont suivies des accidents glycosuriques; par conséquent, il est facile de comprendre que, dans les lésions qui intéressent le plancher du 4e ventricule, on peut voir apparaître la glycosurie avec la paralysie de l'un ou des deux nerfs de la 6e paire.

Les paralysies de la 3e paire constituent réellement une exception. La glycosurie, en effet, ne donne lieu à cette paralysie que dans des cas tout à fait particuliers. Je pense donc qu'il sera intéressant de connaître le seul fait que j'aie rencontré jusqu'à présent. Notre malade, qui a été pris d'abord d'une paralysie presque complète de la 3e paire droite, a éprouvé ensuite des accidents du côté de la rétine du même œil.

Voici l'observation, telle que nous l'avons recueillie il y a deux ans :

Observation. — *Paralysie de la 3e paire droite, avec apoplexie de la rétine, de nature glycosurique.*

M. S..., âgé de 70 ans, faible de constitution, quoique bien portant, vint me consulter en novembre 1877, pour une diplopie avec chute de la paupière supérieure de l'œil droit, qui lui était survenue quelques jours avant. Il était facile de se convaincre qu'il s'agissait d'une paralysie de la 3e paire de l'œil droit; les images doubles étaient croisées, et à de différentes hauteurs; la pupille était très-peu dilatée et immobile. Le fond de l'œil ne présentait point de lésion, et avec un verre convexe de 4 dioptries, le malade lisait parfaitement les caractères du numéro 2 de l'échelle typographique. Le malade nous déclarait n'avoir jamais eu d'accidents syphilitiques; on ne pouvait non plus rapporter cette affection à l'ataxie locomotrice, le malade n'accusant point de phénomènes de la maladie de la moelle épinière.

On ne pouvait pas non plus attribuer cette paralysie à une affection cérébrale quelconque, car il était toujours bien portant, et, en dehors de l'œil, on ne trouvait chez lui rien qui pouvait dénoter une altération quelconque du cerveau. Nous

avons pensé alors au diabète, et nous avons fait examiner les urines par le chef de clinique du docteur Mallet, M. Desjardins.

L'analyse chimique a démontré que les urines contenaient 56 grammes de glycose par litre et quelques traces d'albumine.

Le doute n'était donc pas permis : il s'agissait d'une paralysie de la 3e paire glycosurique, et c'était le second fait du même genre que la science pouvait enregistrer, le premier ayant été rapporté par M. Leber [1]. Le malade a été soumis immédiatement au régime anti-glycosurique; mais, vers le 15 décembre de la même année, il fut pris d'un trouble très-marqué de la vue du même œil, et, en l'examinant à l'ophthalmoscope, j'ai pu constater qu'il s'agissait d'une large plaque hémorrhagique occupant la macula du même œil droit. Deux sangsues derrière les oreilles et la potion iodée administrée pendant quatre mois ont fait disparaître la paralysie de la troisième paire; quant à l'hémorrhagie rétinienne, elle ne s'est résorbée qu'au bout de sept mois, mais en laissant une tache exsudative et une accumulation de pigment, ce qui semble démontrer que l'hémorrhagie avait atteint en partie la choroïde.

J'ai revu le malade le 27 septembre 1878, et j'ai pu constater la guérison complète de la paralysie de la 3e paire; quant à l'exsudation de la macula, elle est restée sous forme d'une tache opaque brunâtre, et l'acuïté visuelle de cet œil est restée abolie.

Il existe actuellement à ma clinique un malade atteint d'une paralysie de la 4e paire de l'œil gauche, et chez lequel nous n'avons pas trouvé d'autre cause que la glycosurie la plus prononcée. L'histoire de ce malade sera publiée prochainement, lorsque nous aurons défini la proportion de glycose ainsi que la marche ultérieure de la maladie. Mais dès aujourd'hui nous pouvons enregistrer ce fait parmi les autres paralysies des nerfs moteurs de l'œil consécutives à la glycosurie.

1. Leber, *Archiv v. Graefe.*

III. — AMBLYOPIE GLYCOSURIQUE SANS LÉSION.

La glycosurie peut amener des troubles visuels monoculaires ou des deux yeux, sans qu'on découvre la moindre altération dans les membranes internes des yeux. Nous avons été le premier à signaler cette forme d'amblyopie [1], et nous n'avons pas trouvé non plus de symptômes d'hémiopie, phénomène fréquent de la glycosurie et qui constitue une maladie à part, comme cela avait été très-justement observé par Graëfe [2].

L'amblyopie glycosurique sans lésion ressemble très-souvent à une amblyopie alcoolique; elle se déclare d'une manière très-rapide, et arrivée à un certain degré d'affaiblissement de l'acuïté visuelle, elle reste stationnaire pendant des mois entiers et même des années. Mais elle est susceptible d'amélioration et de guérison complète sous l'influence d'un simple régime anti-diabétique.

Il est souvent assez difficile de faire un diagnostic différentiel entre l'amblyopie glycosurique et alcoolique, tellemen ces deux affections oculaires se ressemblent entre elles. Néanmoins, on pourra reconnaître l'une ou l'autre de ces amblyopies par les signes suivants :

1° L'affection n'occupe souvent qu'un seul œil dans la glycosurie, tandis qu'elle est toujours binoculaire dans l'intoxication alcoolique.

2° Dans une amblyopie glycosurique, le malade souvent distingue, quoique en faisant de grands efforts, les caractères du numéro 2 de l'échelle typographique. Cela n'a pas lieu, au contraire, dans l'alcoolisme.

3° L'amblyopie alcoolique est accompagnée très-souvent d'une perversion de la faculté chromatique toute particulière que j'appelle contraste successif des couleurs. Ce phénomène n'existe jamais dans la glycosurie. Mais il existe souvent, dans

1. Galezowski.— *Traité des maladies des yeux.* 1re édition, Paris, 1869.
2. Graefe, *Archiv. f. Ophth.*

l'une comme dans l'autre de ces amblyopies, une cécité partielle des couleurs.

4° Lorsque l'amblyopie alcoolique a duré quelques mois, on voit alors la papille devenir blanche, anémique, simulant même, sous beaucoup de rapports, une atrophie progressive de ce nerf. Dans une amblyopie glycosurique, la papille reste toujours rouge et presque avec une apparence de congestion.

Voici un fait tout récent d'une amblyopie glycosurique sans lésion que je viens d'observer dans ma clientèle :

Observation. — *Amblyopie sans lésion dans les deux yeux, de nature glycosurique.*

L'abbé C..., âgé de 44 ans, habitant la province, d'une bonne constitution en apparence, mais goutteux et ayant éprouvé de quatre à cinq attaques de goutte régulière ou de rhumatisme articulaire goutteux, dont certaines crises ont duré de quatre à six semaines. Le malade raconte que sa vue ne s'est troublée que depuis la fin du mois de mai 1878, et il croit attribuer cette amblyopie à une chute avec blessure au front qu'il avait reçue cinq mois avant, en voulant sauter par-dessus un petit ruisseau. La blessure a été, il est vrai, très-profonde au sourcil et au nez; il avait perdu beaucoup de sang par les narines, mais il n'y a pas eu de conséquence fâcheuse pour sa santé. Je pense donc que son amblyopie, de même que la glycosurie, ne sont nullement liées à cet accident, mais que sa glycosurie se rattache plutôt à sa goutte et au régime que le malade suivait. Le trouble de la vue dont l'abbé C... est atteint présente tous les caractères d'une amblyopie glycosurique sans lésion : les papilles sont rosées, les rétines sont saines, le champ visuel est intact, mais l'acuïté visuelle est sensiblement diminuée. Le malade lit difficilement sans ou avec des lunettes grossissantes les caractères du numéro 3; S — 5/30. La perception des couleurs est normale. L'analyse des urines, faite par M. Méhu, le 8 janvier, a donné le résultat suivant :

	gr.
Urée	11,2
Acide urique	0,27
Sucre	48,7
Sels minéraux	7,3
Matières organiques	4,98
Eau	927,55

C'est donc, comme on voit, une proportion considérable de glycose qui est la cause réelle de cette amblyopie, et je ne doute pas qu'avec un régime approprié sa vue ne revienne à son état normal, car j'ai vu des cas assez fréquents d'amélioration et de guérison même de l'amblyopie glycosurique, rien que par une stricte observation du régime anti-diabétique.

LUXATION SOUS-CONJONCTIVALE, DATANT DE QUINZE ANS, D'UN CRISTALLIN CATARACTÉ.

Par M. VIEUSSE, médecin-major au 92e de ligne.

Ce n'est qu'à la fin du siècle dernier que les déplacements du cristallin sous la conjonctive ont été observés, et encore Demours, qui en donne le premier une description succincte à laquelle est jointe une belle figure, ne sut pas reconnaître la lésion qu'il lui était donné d'observer.

Il nous faut arriver à Middlemore pour trouver un cas incontestable et parfaitement décrit de luxation sous-conjonctivale du cristallin (1835).

Depuis cette époque, les faits deviennent assez nombreux pour que Follin, en 1853, puisse en donner une description à peu près complète.

Les cas qui ont été publiés ensuite sont de plus en plus fréquents, et l'on peut dire que cette lésion est aujourd'hui parfaitement connue des ophthalmologistes.

Aussi notre but n'est-il pas de faire une description détaillée de cette lésion; mais seulement de rapporter un fait que nous avons eu dernièrement l'occasion d'observer. Nous le croyons

intéressant à cause de son ancienneté, qui remonte à quinze ans, et des circonstances qui l'ont précédé : le cristallin déplacé sous la conjonctive était depuis quelques années atteint de cataracte.

L'observation qu'on va lire montrera en outre de quelle innocuité jouissent les ruptures de la sclérotique qui ne s'accompagnent pas de plaies de la conjonctive, en même temps qu'elle fera voir le peu d'irritation que cause un cristallin luxé sous cette membrane.

Madame X..., âgé de soixante-quinze ans environ, porte à la partie supérieure du globe de l'œil gauche, au-dessus du muscle droit interne, une tumeur de couleur jaunâtre, immobile, très-résistante, d'un volume égal à celui d'un pois, et distante de la cornée de deux millimètres. Cette tumeur est survenue subitement à la suite d'un choc violent du globe de l'œil sur l'angle d'une table.

Comme antécédents, Mme X... nous raconte qu'il y a vingt ans elle consulta le professeur Stœber, de Strasbourg, pour une diminution progressive de la vue. Le diagnostic fut *cataracte double commençante.*

C'est seulement cinq ans après, et alors que la vue était totalement perdue, que la malade en se baissant se heurta violemment l'œil gauche. Le choc fut très-fort, les accidents qui survinrent furent des plus légers : il n'y eut qu'un peu de rougeur de la conjonctive, et cela pendant quatre jours à peine; la douleur fut presque nulle et la malade, une fois la première émotion passée, s'aperçut qu'elle voyait de son œil gauche, pas très-distinctement il est vrai, mais seulement comme à travers un brouillard. En même temps une tumeur se montra à la partie interne de l'œil. Le traitement mis en usage fut des plus simples. Quelques compresses d'eau fraîche furent suffisantes pour dissiper la légère inflammation qui se déclara, et huit jours après la vision était assez bonne à gauche pour permettre la lecture sans le secours de verres.

Cet état s'est maintenu jusqu'à ce jour à la grande satisfaction de la malade. A un intervalle de quinze années, Mme X... se soumet à notre examen.

L'état de la vision est resté ce qu'il était après l'accident, c'est-à-dire que la vue est assez bonne à gauche pour permettre la lecture, tandis qu'à droite elle est complétement perdue, par suite de l'opacité complète du cristallin de ce côté.

En examinant la malade, on voit à la partie interne de l'œil gauche, à deux millimètres de la cornée, une ligne noire qui est due à l'iris enclavé dans la plaie faite à la sclérotique. Cette coloration noire existe seulement à la partie inférieure; elle disparaît complétement en haut. La pupille est fortement échancrée à sa partie inférieure et interne. Dans l'espace compris entre les muscles droits interne et supérieur, au-dessus du point où la plaie faite à la sclérotique semble cesser, se trouve la tumeur qui a été décrite.

Dans les mouvements qu'exécute l'œil gauche, il est facile de constater un tremblement complet de l'iris. Il nous a été impossible de faire apparaître à l'aide d'une lumière les images que donnent par réflexion les deux surfaces du cristallin. Avec l'ophthalmoscope, le fond de l'œil à gauche est facilement éclairé et fait reconnaître l'absence du cristallin, tandis qu'à droite l'opacité du cristallin ne permet pas d'aller au-delà.

D'après ce qu'on vient de lire, il ne peut y avoir de doute pour le diagnostic; il s'agit bien d'un déplacement sous-conjonctival du cristallin, déplacement qui s'est produit il y a environ quinze ans.

Si l'on s'en rapportait aux traces laissées par la plaie de la sclérotique, on serait tenté de croire qu'après sa sortie à travers cette membrane le cristallin a subi un mouvement de bas en haut, pour venir se placer entre les muscles droits interne et supérieur.

La cause qui a déterminé le déplacement du cristallin dans le cas que nous venons de rapporter, comme dans la plupart des observations publiées, est un agent traumatique. C'est à la suite du choc de l'œil gauche contre un angle d'une table que la sclérotique s'est rompue à sa partie interne, et c'est à travers cette plaie que le cristallin a pu sortir et venir se placer

sous la conjonctive, qui, vu sa grande élasticité, a résisté sans se rompre.

C'est toujours de la sorte que se produisent ces genres de déplacements du cristallin. Si on consulte les auteurs qui se sont occupés de cette matière, on constate que c'est invariablement à la suite d'un choc violent du globe de l'œil par un corps de dimensions plus petites que le pourtour de l'orbite que cet accident se produit. La place que vient occuper le cristallin, dans les luxations sous-conjonctivales, se trouve être toujours dans la moitié du segment de l'œil située au-dessus du diamètre horizontal de la cornée, et à quelques millimètres de cette membrane.

L'auteur d'un bon travail sur ce genre de déplacements[1], après avoir analysé 30 cas publiés par différents observateurs, arrive à les classer par ordre de fréquence de la manière suivante : 10 fois en avant du droit interne, 7 fois en avant du droit externe, 10 fois en avant du droit supérieur et 3 fois seulement entre les muscles droits interne et supérieur. Le cas que nous publions rentre dans la catégorie la moins fréquente. Nous devons ajouter que nulle part, malgré de nombreuses recherches, nous n'avons pu trouver une observation semblable à la nôtre, en ce qui concerne l'ancienneté de la lésion et la cataracte préalable du cristallin luxé.

Il est digne de remarque que la plaie de la sclérotique, qui livre passage au cristallin, se trouve toujours placée entre les tendons des muscles de l'œil et la cornée, et au-dessus de son diamètre horizontal. Est-il possible de trouver l'explication de ce fait?

Dans la généralité des cas où un corps vient heurter le globe de l'œil, celui-ci se trouve atteint dans sa partie antérieure, soit directement sur la cornée, soit sur la partie de la sclérotique qui est la moins protégée par l'orbite. Or, comme les rebords osseux du pourtour orbitaire sont très-prononcés et protégent l'œil, excepté en dehors, c'est toujours en ce point, qu'une force contondante vient heurter la sclérotique, sa

1. Massie, *Des déplacements du cristallin sous la conjonctive*, p. 41.

partie moyenne le plus souvent, puis sa partie inférieure, rarement sa partie supérieure.

Les autres points ne seront atteints qu'exceptionnellement. Dans ces conditions, l'on s'est demandé également par quel mécanisme et pour quelles causes anatomiques les ruptures de la sclérotique, comme le démontre la clinique, se produisent toujours dans la partie qui se trouve au-dessus du diamètre horizontal de la cornée.

Disons-le tout de suite, l'explication est assez difficile à donner. Néanmoins nous allons examiner la plupart des hypothèses qui ont été émises, pour les discuter, les accepter ou les rejeter au besoin.

M. le professeur Galezowski, au sujet d'une observation publiée dans le numéro du 7 janvier 1845 du *Courier médical*, a cru que la rupture de la sclérotique avait été produite par l'action directe du corps vulnérant, que les humeurs de l'œil s'étaient primitivement échappées et qu'elles avaient entraîné à leur suite le cristallin, qui, après sa sortie de la coque de l'œil, était venu se placer sous la conjonctive.

En 1853, Follin, croyant que les plaies de la sclérotique à sa partie interne étaient les plus fréquentes, pensa en trouver l'explication dans l'action des chocs qui atteignent plus facilement l'œil en dehors qu'en dedans.

On a également donné pour raison, dans l'explication du siége où se produisent les ruptures de la sclérotique, la différence d'épaisseur que cette membrane présente dans ses différents points. Chacun sait que son maximum d'épaisseur se trouve au voisinage du nerf optique, et son minimum au niveau des tendons musculaires; il s'en suit que c'est en ce point, qui présente le moins de résistance, que les ruptures doivent se produire, c'est-à-dire à 2 ou 3 millimètres de la cornée : résultat conforme à l'observation clinique.

Nous n'avons plus qu'à examiner pourquoi les plaies de cette membrane produites par les agents traumatiques se trouvent situées au-dessus du diamètre horizontal de la cornée, et jamais au-dessous.

Dans l'explication du siége où se font les ruptures de la

sclérotique, il faut tenir grand compte de la réaction que le globe de l'œil et son contenu subissent à la suite des violences qu'ils éprouvent.

Lorsqu'un choc se produit sur un point du globe de l'œil, l'effet peut n'être qu'une simple contusion, si la force qui agit est peu considérable; plus forte, elle produira à son point d'application une dépression qui pourra rester limitée au point frappé, dans le cas où l'agent traumatique aurait épuisé toute sa force pour produire cet effet. Mais si le globe de l'œil est heurté par une force considérable, comme son contenu incompressible est renfermé dans une membrane peu extensible, il en résultera que l'œil sera fortement déprimé à l'endroit frappé; l'humeur qu'il renferme sera mise en mouvement, non-seulement dans la direction que possède l'agent vulnérant pour produire une saillie au point diamétralement opposé, mais tout le contenu sera mis en vibration, et l'œil se dilatera surtout dans un point de son équateur (le globe de l'œil étant considéré comme une sphère dont l'axe passera par le point d'application pris comme pôle et par le point diamétralement opposé). Or, comme l'œil n'est atteint le plus souvent par les corps contondants que dans sa partie antérieure et externe, il est facile de concevoir que le point où la réaction sera la plus forte se trouvera toujours à peu de distance de la cornée et en haut.

Supposons en effet qu'un corps étranger vienne frapper le globe de l'œil en dehors; l'œil cherche à éviter le coup et se dirige en dedans et en haut. Dans ce cas, le point qui correspond à l'équateur de la sphère de l'œil dont l'axe est donné par la direction de la force, se trouve placé au-dessus du diamètre horizontal de la cornée et à peu de distance de cette membrane.

Aux considérations précédentes, il est nécessaire d'ajouter les notions suivantes d'anatomie descriptive. Le droit supérieur est le muscle dont le tendon s'insère le plus loin de la cornée : c'est donc à ce niveau d'insertion que la sclérotique offre le moins de résistance; rien d'étonnant alors de la voir se rompre en ce point.

Ce n'est que par exception que les ruptures de la sclérotique peuvent avoir lieu par un autre mécanisme que celui que nous venons d'indiquer. Si une saillie ou une excavation se trouve dans la cavité de l'orbite, il pourra arriver que, par suite de la compression qu'exercera la première sur le globe de l'œil, ou du manque d'appui résultant de la seconde, la rupture se produira en un point correspondant.

Telles sont les causes qui expliquent à la fois, et les ruptures de la sclérotique, et la position qu'elles occupent généralement. Une fois que cette membrane est rompue, la conjonctive reste intacte et résiste au choc, grâce à sa grande élasticité. Le cristallin, privé de soutien, fuit à travers la plaie et vient se placer sous la conjonctive, entraînant avec lui une partie du corps vitré. Il se peut aussi qu'arrivé hors de la sclérotique, il subisse un déplacement secondaire, comme cela semble s'être produit dans l'observation qui est le sujet de ce travail. Aussi croyons-nous que dans les différentes classifications qu'on a faites des déplacements du cristallin sous la conjonctive, on a trop tenu compte des déplacements définitifs. Ce n'est qu'après la sortie du cristallin que la sclérotique revient facilement sur elle-même, par suite de la diminution de la pression intérieure du globe de l'œil, et qu'elle peut se cicatriser.

On a lieu de s'étonner qu'un agent traumatique capable de produire une rupture de la sclérotique et, consécutivement, l'expulsion du cristallin sous la conjonctive, n'occasionne le plus souvent que des accidents inflammatoires presque insignifiants. Chez notre malade, c'est à peine s'il y a eu une légère ecchymose de la conjonctive, accompagnée d'une douleur presque nulle, à tel point qu'à peine la malade en a gardé le souvenir. Pour ce qui est de la faculté visuelle, nous avons vu que, loin d'être altérée, elle avait été, au contraire, récupérée en partie, pour s'améliorer ensuite.

Il faut cependant reconnaître que des accidents graves peuvent être la conséquence des désordres qu'est susceptible d'occasionner une rupture de la sclérotique.

Dès que le coup a porté sur l'œil, il se produit dans la gé-

néralité des cas une sensation de commotion souvent considérable, suivie presque aussitôt de phosphènes, que les malades traduisent en disant qu'ils ont vu *trente-six chandelles*, en même temps qu'ils éprouvent une grande douleur. La vision, à l'inverse de ce qui s'est produit chez notre malade, se trouve profondément altérée par suite d'épanchements sanguins qui se font dans l'intérieur de l'œil et de certaines lésions qu'éprouvent la choroïde et la rétine. Ce n'est que quelques heures après qu'apparaît une ecchymose plus ou moins considérable de la conjonctive, suivie bientôt après d'un chémosis qui peut se localiser dans le voisinage du cristallin déplacé. Presque aussitôt les paupières se gonflent, et un nouveau symptôme dû au déplacement du cristallin se manifeste. La paupière supérieure perd sa convexité; elle semble soulevée par un corps qu'on dirait placé en-dessous. En outre, le malade éprouve la même sensation que celle que produit la présence d'un corps étranger sous la paupière. Mais ce n'est que lorsqu'il est possible d'ouvrir les paupières qu'on voit une tumeur ronde, rouge à sa base et jaunâtre à sa partie supérieure, ayant le volume et la forme du cristallin, et située à peu de distance de la cornée. Lorsqu'un épanchement de sang n'existe pas dans la chambre antérieure ou qu'il a été résorbé, la pupille apparaît déformée; elle offre la forme d'un coloboma dirigé du côté de la plaie scléroticale.

Ce n'est que quelque temps après qu'on peut constater le tremblement de l'iris, qui est dû à la suppression de l'appui que la face antérieure du cristallin prête normalement à cette membrane.

Enfin la pression faite avec le doigt sur le globe de l'œil à travers les paupières, peu de temps après l'accident, permet de constater que l'organe est mou et facilement dépressible.

A ces nombreux signes nous pouvons ajouter que si, à la suite d'un choc violent sur un œil atteint de cataracte, la vision se trouve rétablie dans cet œil, on est en droit d'affirmer qu'un déplacement du cristallin s'est produit.

L'ensemble de tous les symptômes que nous venons d'énu-

mérer sont plus que suffisants pour faire reconnaître une luxation sous-conjonctivale du cristallin. Ceux qui pourraient survenir tardivement à la suite d'une lésion de ce genre n'ont pas été signalés, faute d'observations.

Nous pouvons actuellement, d'après celle qu'on vient de lire, essayer de remplir cette lacune.

Les accidents que peut occasionner la présence longtemps prolongée des cristallins sous la conjonctive sont presque nuls. Notre malade, depuis le moment de son traumatisme, n'a éprouvé rien de particulier; et, si ce n'était la tumeur située à la partie supérieure et interne de la cornée, la déformation que présente la pupille et la trémulence de l'iris, on n'aurait aucun signe qui permît de se rendre compte du choc violent supporté par cet œil, il y a quinze ans.

Le pronostic, dans ces cas, devra être généralement favorable. Ce n'est que rarement qu'il survient des complications à la suite de ce genre de déplacements, tandis que souvent on y est témoin de guérisons qui sont presque merveilleuses, ce qu'explique du reste la nature de la blesssure. A la suite d'une plaie sous-conjonctivale de la sclérotique, la cicatrisation a lieu comme pour une plaie sous-cutanée, sans qu'il se développe des accidents inflammatoires ; d'autre part, comme le corps vitré a été retenu par la conjonctive, aucune des complications qui peuvent être la conséquence de son écoulement n'a lieu.

Pour ce qui est du traitement des déplacements sous-conjonctivaux du cristallin, nous n'avons en vue que de décrire la manière de combattre les accidents dus à la plaie de la sclérotique ou consécutifs à la luxation du cristallin. Nous ne nous occuperons en aucune façon des soins que réclament l'inflammation générale des téguments, ou les différents épanchements du corps vitré et de la chambre antérieure.

Nous passerons également sous silence les lésions qui peuvent atteindre les membranes profondes de l'œil, leur traitement ne présentant aucune indication spéciale qui n'ait été déjà formulée au sujet de ce genre de lésions.

La première indication à remplir, à la suite d'une rupture

sous-conjonctivale de la sclérotique, sera de combattre les phénomènes inflammatoires qui se déclareront. Pour cela la méthode antiphlogistique sera mise en usage; il faudra faire d'abord une application de compresses imbibées d'eau fraîche; les purgatifs, les vésicatoires sur la tempe, et au besoin les sangsues peuvent rendre des services. Si toutefois la réaction était peu considérable, il serait nuisible, surtout chez les personnes âgées, de recourir aux déplétions sanguines. Le traitement sera principalement dirigé en vue d'extraire le cristallin luxé, et de parer aux accidents que sa présence sous la conjonctive pourra occasionner. Si l'on prenait pour guide dans le traitement ce qui est arrivé chez notre malade, l'expectative ne serait pas très-préjudiciable. Mais les choses ne se passent pas toujours d'une façon aussi simple, et il peut survenir des complications dues uniquement à la présence du cristallin sous la conjonctive; aussi est-il de saine pratique de l'extraire. A quel moment faut-il agir? Doit-on attendre que la plaie de la sclérotique soit cicatrisée, ou bien est-il nécessaire d'intervenir immédiatement après l'accident?

A priori, il semble que la prudence donne pour règle de conduite de ne faire l'extraction qu'assez tard, après quinze jours par exemple. Cependant il est des cas où elle a été faite le jour même, et cela sans aucun dommage. Pour nous, sauf indications spéciales, nous pensons qu'il sera préférable d'attendre au moins que huit jours se soient passés. Si l'on est pressé, il faudra toujours faire en sorte que la plaie que l'on devra faire à la conjonctive ne soit pas en rapport avec celle de la sclérotique. Il sera presque toujours facile de se conformer à cette règle, et, par cette ouverture ainsi faite, le cristallin sortira facilement, sans que l'humeur vitrée s'écoule. Malgré toutes ces précautions, si pareille chose arrivait, il ne faudrait pas trop s'en inquiéter; un peu de cette humeur peut sortir sans qu'il en résulte des conséquences fâcheuses pour la vue.

Telles sont les règles que l'on devra suivre dans la majorité des cas, mais il en est d'autres où il faut agir vite. C'est lorsqu'il se déclarera des douleurs névralgiques dues à la com-

pression que le cristallin exerce sur une partie de l'iris qui s'est herniée à sa suite. Alors la temporisation serait une faute, et l'on imposerait sans aucun avantage de vives douleurs à son malade. Enfin il peut arriver que le cristallin luxé joue le rôle de corps étranger et détermine un état d'irritation permanente, dont la conséquence serait le développement d'une affection sympathique sur l'autre œil. C'est dans ces circonstances qu'il faut se hâter d'extraire le cristallin.

Comme opération, celle que réclame l'extraction du cristallin luxé sous la conjonctive est des plus simples. Une incision sur la tumeur laissera facilement sortir le cristallin, et un pansement par compression sera appliqué. Le malade restera dans une chambre obscure pendant quelques jours; puis, lorsque la plaie sera complétement cicatrisée, on fera porter des verres bi-convexes, comme pour les opérés de la cataracte.

Enfin si l'on rencontrait des malades assez pusillanimes pour refuser énergiquement toute intervention chirurgicale, on serait autorisé jusqu'à un certain point à les rassurer sur les conséquences que pourrait déterminer un semblable accident.

DU TRAUMATISME, DES BLESSURES ET DES CORPS ÉTRANGERS DU GLOBE DE L'ŒIL

Par le docteur A. YVERT, médecin aide-major

(SUITE)

L'enclavement de l'iris se rencontre habituellement dans les plaies pénétrantes de la sclérotique, surtout dans celles à lambeaux et dans celles qui sont concentriques à la cornée, par la raison bien simple que la solution de continuité est toujours assez rapprochée du grand cercle irien, et que ce diaphragme est à peu près fatalement entraîné au moment de la sortie de l'humeur vitrée. Elle se reconnaît facilement à la saillie noirâtre qu'on aperçoit entre les lèvres de la plaie et à la déformation caractéristique de la pupille, qui présente, comme nous l'avons démontré, l'aspect d'une pupille artificielle consécu-

tive à l'iridectomie. Cet enclavement, d'ailleurs, offre peu de gravité en général, car le prolapsus se réduit souvent de lui-même, et sa réduction est très-facile au moment où l'on pratique la suture de la sclérotique; dans le cas où il persisterait après la cicatrisation, comme nous l'avons noté dans une de nos observations, l'excision de la portion herniée couperait court à tout accident.

Il arrive assez souvent, en clinique, que les plaies ne sont point limitées à la sclérotique, à la choroïde et à la rétine, mais portent du même coup, soit sur la cornée et sur l'iris, soit sur ces deux membranes et sur le système cristallinien en même temps ; nous avons observé plusieurs fois de ces cas compliqués qui sont, malheureusement, presque toujours au-dessus des ressources de la chirurgie. Il en résulte à peu près fatalement soit une perte immédiate du globe de l'œil, ou plutôt encore le développement d'une irido-choroïdite qui résiste à tout traitement et exige presque toujours l'énucléation de l'organe blessé.

Viennent maintenant les complications tardives, d'un pronostic en général beaucoup plus grave que celles que nous venons de passer en revue, et qui compromettent non-seulement l'intégrité de la vision, mais l'existence de l'œil atteint.

Quand la plaie pénétrante de la sclérotique a été abandonnée à elle-même, quelquefois aussi quand elle a été soumise au traitement le plus rationnel et le mieux compris, la réunion des bords de la solution de continuité, au lieu de se faire par première intention, ne se produit pas, et la plaie devient le siége de la suppuration. Celle-ci peut, par exception, rester limitée à la membrane fibreuse seule; mais dans la plupart des cas l'inflammation gagne les parties plus profondes et amène le phlegmon du globe de l'œil ou panophthalmite, avec toutes ses conséquences. Il n'y a plus alors de guérison possible, et le sacrifice de l'organe devient indispensable. Un large débridement de la plaie primitive ou l'énucléation immédiate sont les seules ressources qu'il nous reste contre une pareille complication, heureusement assez rare.

Le plus souvent, nous devons le dire, les accidents inflam-

matoires se montrent avec moins de brutalité, la suppuration n'a pas lieu, mais on voit se développer insidieusement tous les symptômes de l'irido-choroïdite. La pupille est oblitérée par la production d'épanchements plastiques, la chambre postérieure disparaît, des décollements profonds et étendus de la rétine se produisent, la nutrition du globe de l'œil ne se fait plus régulièrement, il devient mou, mollasse, diminue de volume, présente des dépressions au niveau des points d'insertion musculaire, et finalement disparaît à peu près complétement, par atrophie. Heureux encore quand il ne retentit pas sur l'organe de la vision du côté opposé, car trop souvent on voit, à la suite de ces traumatismes, éclater subitement l'ophthalmie sympathique. Nous avons observé deux fois l'atrophie du globe de l'œil, par irido-choroïdite, à la suite de plaie pénétrante de la sclérotique; quant à l'ophthalmie sympathique, il en existe, malheureusement, de trop nombreux exemples dans les recueils périodiques.

Il est enfin deux autres conséquences possibles des plaies pénétrantes de la sclérotique, dont nous avons déjà parlé à propos de la symptomatologie et que nous devons rappeler ici : elles se rencontrent dans les cas de cicatrisation, et, tout en gênant cependant le fonctionnement de la vision, doivent être considérées néanmoins comme une terminaison très-favorable de cette espèce de blessure : nous voulons parler de la paralysie de l'accommodation et de l'astigmatisme irrégulier.

La paralysie accommodative, dont nous avons rapporté un exemple personnel, et dont un autre, non moins intéressant, a été publié par Schiess-Gemuseus dans la revue clinique de 1869, s'explique très-simplement, dans tous les cas où la plaie a porté au niveau de la région ciliaire, par la rupture ou la section du muscle ciliaire circulaire, qui joue, comme on sait, le plus grand rôle dans le phénomène de l'accommodation aux distances. Celui-ci ne pouvant plus, pour la vision rapprochée, agir sur le cristallin et en augmenter ainsi la courbure, il en résulte forcément que tous les objets situés en deçà d'une certaine limite, très-proche d'ailleurs du punctum remotum, cessent d'être vus distinctement, et le sont

d'autant moins qu'ils sont plus proches du point correspondant avant l'accident au punctum proximum. Cet inconvénient, d'ailleurs, disparaît facilement, en général, par l'emploi d'un verre convexe, n° 8 ou 10, placé devant l'œil, qui peut ainsi lire les plus petits caractères de l'échelle typographique.

Quant à l'astigmatisme, que nous avons noté une fois dans un cas où la plaie de la sclérotique portait également sur la moitié supérieure de la cornée, il résultait évidemment de la déformation de cette membrane par la cicatrice, et ne pouvait d'ailleurs être que difficilement corrigé par l'emploi des verres cylindriques. Seul l'essai d'une lunette à fente sténopéique, dirigée horizontalement, permettrait en pareille circonstance la lecture des caractères ordinaires d'imprimerie et diminuerait ainsi les inconvénients de cette complication.

Traitement. — Le traitement des plaies pénétrantes de la sclérotique a subi, on peut le dire, depuis quelques années, une véritable transformation, dont l'heureuse influence n'a pas peu contribué, comme nous l'avons déjà exposé plus haut, à modifier complétement le pronostic jadis si grave de cette espèce de traumatisme ; la substitution de la suture sclérotícale à la compression simple du globe de l'œil est certainement un des grands progrès que la thérapeutique ophthalmologique ait faits de nos jours. Comment, en effet, intervenait-on autrefois? A quel moyen avait-on recours dans les cas d'ouverture accidentelle du globe de l'œil ? Nous laissons la parole sur cette question aux auteurs les plus compétents et les plus autorisés : « L'espèce de fongus, disent les auteurs du *Compendium*, que forme, dans les grandes plaies de la sclérotique, le corps vitré échappé à travers les lèvres de la division, doit être excisé avec des ciseaux ; puis l'œil est maintenu à l'aide d'une compression méthodique et condamné à une immobilité absolue. Cette indication se présente toutes les fois que la plaie a une certaine étendue. — On doit de préférence réunir les paupières, et les maintenir fermées à l'aide du diachylon ou du taffetas d'Angleterre. » Mackenzie, Desmarres père et tous les ophthalmologistes en renom n'employaient pas d'autre traitement, et pour eux aussi l'immobilité et une compres-

sion méthodique paraissaient remplir toutes les indications.

La question en était là, lorsqu'il y a quelques années à peine on songea à appliquer la suture au traitement des plaies pénétrantes du globe de l'œil; nous ne savons pas exactement à quel auteur revient le mérite d'avoir le premier mis en pratique cette idée ingénieuse : tout ce que nous pouvons dire, c'est que plusieurs chirurgiens employaient la suture depuis quelque temps déjà, pour les plaies de la cornée ou de la sclérotique, sans attirer d'une façon spéciale l'attention sur ce point. Dieffenback, par exemple, avait réussi, après quelques expériences sur les animaux, à guérir un leucome proéminent de la cornée par l'ablation d'un lambeau de cette membrane comprenant le leucome, et par la réunion des lèvres de la plaie au moyen d'un point de suture. Williams, de Boston, donnait depuis longtemps comme règle, dans les opérations de cataracte, de réunir pendant un certain temps la cornée à la sclérotique par un point de suture. Déjà, vers 1860, Critchett avait pratiqué la suture, à la suite de larges blessures de la sclérotique, et obtenu un certain nombre de succès; Pommeroy et Bowmann avaient également eu recours à ce procédé dans des cas analogues et n'avaient eu qu'à s'en louer. Enfin Thomas Windsor, dans un travail publié en 1871, dans les *Manchester médical and surgical Réports*, sous le titre de « Traitement des plaies de l'œil par la suture », avait tiré la conclusion qu'on peut sans danger, et qu'on doit même régulièrement réunir par la suture les plaies béantes de la cornée ou de la sclérotique.

Mais nous n'en devons pas moins reconnaître et déclarer hautement que G. Lawson, médecin à l'hôpital ophthalmique de Londres, et Thomas R. Pooley de New-York ont contribué pour la plus grande part à la vulgarisation de ce mode de traitement.

Le premier, G. Lawson, dans un travail intitulé : « Plaie par ponction de la sclérotique avec perte d'humeur vitrée, traitée par la suture » et publié dans les *Ophthalmic hospital Reports* de 1873, indique le procédé qu'il a employé et qui lui paraît préférable. Bien que nous en ayons déjà parlé précédemment,

nous ne croyons pas inutile de le rapporter ici à nouveau : la suture doit s'effectuer, selon Lawson, à l'aide d'un fil très-mince, enfilé d'une petite aiguille à chaque extrémité, de façon à pouvoir agir sur chaque lèvre de la plaie de dedans en dehors.

L'année suivante, c'est-à-dire en 1874, Thomas Pooley lut à la Société ophthalmologique américaine un travail important sur le même sujet et basé sur six succès complets obtenus par la suture de la sclérotique. Nous rapporterons tout au long une de ces observations dans laquelle cet auteur indique le procédé qui lui semble mériter la préférence.

Observation LXXXIII. — Un chauffeur de 33 ans, James O. Neil, entré à l'hôpital de la Charité le 27 janvier 1873. Quatre jours auparavant, blessure de l'œil droit par un éclat d'acier. Admis à l'hôpital, il nous montre une large plaie horizontale de la sclérotique d'un bon demi-pouce de long, qui va de la partie inférieure et externe de l'œil jusqu'à la cornée. L'iris adhère à la plaie cornéenne, mais sans prolapsus ; à travers les lèvres de la solution de continuité scléroticale largement ouverte, le corps vitré vient faire hernie.

J'introduis un fil de soie noire de dehors en dedans par le milieu d'un des bords de la plaie scléroticale, en ayant soin de ne pas traverser toute l'épaisseur de la sclérotique, et je fais suivre au fil le même chemin en sens inverse à travers l'autre bord de la plaie ; je fais un nœud, et je constate que les lèvres de la solution de continuité, bien ajustées, préviennent désormais toute hernie du corps vitré. Atropine et repos au lit avec un bandage non compressif.

Le 1er février, la plaie paraissant solidement réunie, j'enlève la suture et je continue le bandage. L'œil était bien, sans irritation ni douleur, si bien que le malade sortit parfaitement guéri le 8 février.

Depuis cette époque, de nombreuses observations analogues ont été publiées ; beaucoup de succès inespérés, redevables à l'emploi de la suture, existent dans la science, et tous les ophthalmologistes se font un devoir d'y recourir. Aussi, n'est-ce pas sans un certain étonnement que nous lisons dans un ouvrage (*Chirurgie journalière* de Desprès) paru il y a quelques mois à peine et écrit cependant de la main d'un chirurgien distingué, le passage suivant : « Vous lirez dans certains livres des propositions de suture pour les plaies de la sclé-

rotique, sans observations à l'appui. Je n'hésite pas à dire que des tentatives de suture eussent violenté inutilement une plaie que le gonflement de la paupière protégeait et comprimait suffisamment. » Non, les propositions de suture pour les plaies de la sclérotique ne sont pas sans observations à l'appui ; les succès, au contraire, en sont aujourd'hui nombreux, et nous ne craignons pas d'affirmer que celui-là se rend coupable d'une grave faute chirurgicale, qui, par ignorance ou par tout autre motif, refuse de l'employer. La suture, en un mot, tel doit être le véritable traitement des plaies pénétrantes du globe de l'œil ; à la compression reste un rôle tout à fait accessoire et secondaire. L'indication capitale, qui consiste à empêcher une évacuation trop abondante des humeurs intra-oculaires, est parfaitement remplie par le rapprochement immédiat, au moyen des fils, des deux lèvres de la solution de continuité. Ceux-ci d'ailleurs n'ont, dans aucun cas, déterminé le moindre accident.

Or, comment faut-il pratiquer cette suture ? combien doit-on appliquer de fils ? et quels sont ceux qui amèneront le moins d'irritation des lèvres de la plaie ? Nous allons examiner successivement chacun de ces points importants.

Le procédé de Thomas Pooley, qui consiste à introduire le fil de dehors en dedans, en ayant bien soin *de ne pas traverser toute l'épaisseur de la sclérotique*, et à lui faire suivre un chemin inverse à travers l'autre bord de la plaie, nous paraît assez difficile à exécuter et exposer à la section des bords de la solution de continuité, en raison du peu d'épaisseur du tissu embrassé par la suture. Celui de Lawson, qui agit de dedans en dehors, en passant de chaque coté une petite aiguille entre la choroïde et la sclérotique, est bien préférable et présente une plus grande solidité. Nous donnons toutefois la préférence à celui qu'on emploie maintenant à peu près partout et auquel a recours tout spécialement notre excellent maître M. Galezowski ; il n'est en réalité autre que celui de Pooley modifié. Il s'exécute de la même manière, à l'aide d'une aiguille de moyenne dimension ; mais le fil, introduit d'un coté de dehors en dedans, comprend toute l'épaisseur de la sclérotique

et passe entre cette dernière et la choroïde, tandis que, au niveau du bord opposé de la plaie, il suit un chemin précisément inverse de dedans en dehors et ressort à quelques millimètres. L'exécution de ce procédé est d'ailleurs des plus simples, et n'expose nullement à la sortie de l'humeur vitrée.

Pour ce qui est du nombre des fils à appliquer, il est évident qu'il doit varier avec les dimensions de la plaie; toutefois, nous devons ajouter qu'un seul point de suture, placé au milieu de la solution de continuité, a suffi dans toutes les observations que nous avons recueillies personnellement et dans toutes celles publiées par Pooley et Lawson. Il n'y a pas là de règle fixe, et si, dans les cas de plaie pénétrante très-étendue, il restait encore, après l'application d'un seul fil, un léger prolapsus du corps vitré, il faudrait immédiatement recourir à un second point de suture.

Quant à la composition et à la structure du fil à employer, elle n'est pas indifférente, et nous rejetons d'une manière absolue l'emploi des fils métalliques, auxquels nous faisons le grave reproche de sectionner trop souvent les tissus avant la réunion définitive de la plaie. Des fils de soie assez fins, bien cirés pour leur donner plus de résistance, sont ceux dont on se sert le plus ordinairement; ils ne déterminent pas d'inflammation et coupent bien rarement les bords de la solution de continuité. On ne doit les enlever qu'après cinq ou six jours au plus tôt. Toutefois, si nous avions à notre disposition des fils fins de catgut, c'est à leur emploi que nous aurions certainement recours, en raison des avantages que leur reconnaissent aujourd'hui tous les chirurgiens.

Une fois l'ouverture de la coque oculaire ainsi fermée par la suture, il restera à remplir ce que nous appelons les indications accessoires, et qui ont pour but de s'opposer aux accidents inflammatoires pouvant résulter du fait même de l'opération. L'application de sangsues, le maintien en permanence sur l'œil de sachets de baudruche remplis d'eau glacée, l'instillation du collyre à l'atropine et le repos absolu au lit dans la position horizontale pendant quelques jours compléteront le traitement.

Les complications ne doivent pas nous arrêter ici : nous avons parlé déjà longuement de plusieurs d'entre elles dans différentes parties de ce travail; quant aux autres, elles y trouveront également leur place, et les quelques mots que nous en avons dit suffisent amplement à l'histoire des plaies pénétrantes du globe de l'œil.

CORPS ÉTRANGERS DE LA SCLÉROTIQUE.

La rareté excessive des corps étrangers de la sclérotique nous forcera à être bref et nous dispensera d'entrer dans de bien longs développements. Les deux cas, en effet, que nous avons pu observer, et les quelques observations, éparses dans les auteurs, que nous avons recueillies, ne permettent point d'écrire un chapitre de pathologie. Nous nous contenterons donc de présenter les particularités les plus intéressantes de leur étude clinique.

Et d'abord, une première distinction nous paraît importante à établir, suivant que les corps étrangers sont simplement fixés dans l'épaisseur de la sclérotique ou qu'au contraire ils la traversent de part en part, et font ainsi saillie en même temps à l'extérieur et à l'intérieur du globe de l'œil.

Nous aurons donc la division toute naturelle des corps étrangers de la sclérotique en deux grandes classes : les corps étrangers non pénétrants et les corps étrangers pénétrants. Sous le rapport du siége, ceux-ci pourront se fixer directement dans la moitié antérieure de la sclérotique, ou au contraire arriver jusqu'à ses parties profondes après avoir traversé de part en part le globe de l'œil.

Parmi les corps étrangers non pénétrants, nous avons noté de petits morceaux de verre, de petits éclats métalliques, des grains de poudre, des fragments de pierre. Dans les deux observations qui nous sont personnelles, il s'agissait une fois d'un éclat de verre provenant d'une vitre brisée, et dans l'autre d'une sorte de tatouage de la sclérotique résultant de l'explosion de la poudre à canon.

Les corps étrangers pénétrants de la sclérotique offrent tous, comme caractère particulier, de se rapprocher plus ou moins, par la forme et par les dimensions, des instruments piquants; tels sont les aiguilles, les épines, de petits morceaux de bois pointus, des fragments de fil de fer, de petits clous. Demours rapporte même un cas dans lequel deux grains de plomb soudés ensemble vinrent frapper l'œil : l'un d'eux s'implanta dans la sclérotique, l'autre resta en rapport avec la conjonctive. Ne supposant pas cette disposition, ce savant ophthalmologiste en crut l'extraction facile ; mais il ne put la faire qu'après plusieurs tentatives. Ce fut alors seulement qu'il reconnut la nature de la lésion. White Cooper cite dans le *London Journal of medicine* de 1851 le fait non moins intéressant d'une épine qui, après avoir traversé de part en part la sclérotique, se rompit juste au ras de cette membrane et ne pouvait être saisie; il éprouva la plus grande difficulté à en pratiquer l'extraction, et fut obligé, pour y parvenir, de faire, de chaque côté de l'épine, avec une aiguille à cataracte bien tranchante, une incision superficielle ; puis saisissant le corps étranger avec de petites pinces, il lui imprima vivement un mouvement de torsion.

Comme exemple de corps étranger fixé profondément dans la sclérotique, après avoir traversé toute l'étendue du globe de l'œil, nous ne saurions mieux faire que de citer l'observation curieuse publiée par Berlin in *Klinische Monatsblaetter für Augenheilkunde* de 1865 et 1866, et intitulée : « Extraction d'un corps étranger logé dans la sclérotique au voisinage du pôle postérieur. — Réagglutination du bulbe qui avait été presque énucléé. » Il s'agit d'un enfant de 15 ans qui avait reçu un morceau de fer dans l'œil droit. Craignant une irido-choroïdite sympathique, et l'extraction du corps étranger n'offrant aucune chance de réussite, M. Berlin se décida à enlever l'organe. L'énucléation était déjà presque à moitié terminée, les tendons des muscles droits interne et externe avaient été sectionnés, la conjonctive avait été divisée, tout autour de la cornée, excepté sur une étendue d'environ six millimètres ; l'opérateur disséquait le tissu connectif au ni-

veau du droit externe et vers le pôle postérieur du globe, quand il sentit une résistance entre les lames des ciseaux; il vit en même temps un petit corps noir faire saillie au-dessus du niveau du bulbe; c'était une paillette de fer à arêtes vives, de 6 millimètres de long sur près de 3 millimètres de large et autant d'épaisseur. Ce corps étranger, profondément implanté dans la région supérieure de la sclérotique, fut retiré sans difficulté et sans le moindre écoulement d'humeur vitrée. M. Berlin remit l'œil en place et fit la proraphie des muscles droits externe et interne. L'effet cosmétique est aussi satisfaisant que possible.

Comme symptômatologie et diagnostic, les corps étrangers de la sclérotique ne présentent rien de particulier à signaler; dans tous les cas, en effet, où leur présence est assez apparente pour amener la moindre gêne ou la moindre irritation, les blessés viennent immédiatement consulter le chirurgien, qui en pratique l'extraction immédiate, et l'on a par conséquent bien rarement occasion de pouvoir en étudier les symptômes. Seuls les corps étrangers profondément situés, et qui n'arrivent à s'implanter dans la sclérotique qu'après un trajet plus ou moins étendu à travers le globe de l'œil, peuvent être méconnus; ils rentrent alors tout naturellement dans la grande classe des corps étrangers intra-oculaires en général, sans siége précis, présentent d'ailleurs les mêmes symptômes, exposent aux mêmes dangers et nécessitent presque toujours tôt ou tard l'énucléation. Leur présence pourra bien être reconnue, comme dans le cas de M. Berlin, pendant le cours même de l'opération; mais le diagnostic en est le plus souvent absolument impossible.

Le traitement des corps étrangers de la sclérotique est bien simple et doit consister uniquement dans l'extraction du corps du délit aussitôt après la constatation de sa présence. Quand on aura affaire, comme cela se produit le plus souvent, à des aiguilles, à des épines, à de petits morceaux de bois qui font saillie à la face externe de la sclérotique et de la conjonctive, rien de plus facile : on saisira l'objet avec une pince ordinaire et on le retirera, en ayant bien soin de lui impri-

mer de légers mouvements de torsion et d'opérer la traction dans une direction bien perpendiculaire au point d'implantation, afin d'en éviter la rupture. Si elle se produisait, ou bien si, comme dans le fait plus haut cité de White Cooper, elle avait eu lieu au moment même de l'accident, il faudrait imiter la conduite de cet éminent chirurgien et pratiquer de chaque côté du corps étranger une incision superficielle avec une aiguille à cataracte bien tranchante qui permet ainsi de le saisir et de l'enlever.

Lorsque des particules métalliques, des petits morceaux de verre ou de porcelaine seront simplement fixés dans les couches les plus superficielles de la sclérotique, il suffira parfois du simple frottement des paupières pour en déterminer la chute ; dans le cas contraire, on en pratiquerait l'extraction avec la plus grande facilité au moyen de l'aiguille à corps étrangers de la cornée. Nous n'admettons d'exception à cette règle que pour le tatouage résultant de l'incrustation de grains de poudre dans la sclérotique, qu'on doit abandonner toutes les fois qu'ils n'atteignent point un certain volume et ne gênent pas autrement que par la difformité. Les tentatives d'extraction, alors qu'ils sont petits et nombreux, exposeraient certainement à plus d'accidents que la présence des grains de poudre eux-mêmes.

Enfin, quand des corps étrangers occuperont la partie postérieure de la sclérotique et détermineront l'ensemble symptomatique attribué aux corps étrangers du globe de l'œil en général, l'énucléation deviendra dans la plupart des cas un sacrifice indispensable. Si, pendant l'opération, on trouve le corps étranger et qu'on puisse en pratiquer l'extraction, on devra, à l'exemple de Berlin, remettre l'organe en place et en tenter la conservation.

DU TRAUMATISME CHIRURGICAL DE LA SCLÉROTIQUE.

Toutes les formes de blessures de la sclérotique que nous venons de voir survenir par le fait d'un traumatisme accidentel,

agissant plus ou moins brutalement, peuvent être reproduites volontairement et de propos délibéré par la main du chirurgien. La bénignité ordinaire de semblables opérations nous prouvera une fois de plus qu'on s'était beaucoup exagéré la gravité des lésions scléroticales.

On pratique des piqûres de la sclérotique dans tous les cas d'abaissement du cristallin et de ponction des épanchements séreux sous-rétiniens, et jamais on n'a signalé le moindre accident attribuable au fait même de l'opération. Il est même impossible, quelques heures après, de retrouver le point correspondant à la piqûre.

Il y a quelques années, la sclérotomie a été érigée en méthode contre le glaucome, et la section de la sclérotique à 2^{mm} du bord cornéen proposée et pratiquée par Quaglino pour donner issue à l'humeur aqueuse. M. Wecker a appuyé ce mode de traitement de sa haute autorité. D'autres chirurgiens ont même proposé de pratiquer un débridement de la sclérotique assez loin en arrière du rebord scléro-cornéen, afin de permettre l'écoulement du liquide épanché entre les mailles de la lamina fusca, auquel ils attribuaient tous les accidents. Il n'en est jamais résulté la moindre complication.

Là même ne s'est point arrêté le couteau ; on n'hésite plus aujourd'hui à faire de larges plaies pénétrantes de la sclérotique pour aller directement à la recherche des corps étrangers logés dans l'humeur vitrée, et l'on peut dire que depuis les beaux travaux de de Graefe sur ce sujet, cette question est actuellement à l'ordre du jour. Les succès, d'ailleurs, ont parfaitement confirmé les idées théoriques du savant ophthalmologiste allemand.

Des pertes de substance ont été également pratiquées volontairement à la sclérotique sans qu'il en résultât le moindre inconvénient, et tout dernièrement le Dr Argyll Robertson a vanté la trépanation de cette membrane fibreuse contre le glaucome. Ce moyen consiste à faire à la sclérotique une ouverture circulaire à l'aide d'une petite tréphine de 2^{mm} de diamètre. Le point d'élection est à la jonction des procès ciliaires

avec la choroïde, à 4 ou 5^{mm} en arrière de la cornée et à la partie supérieure. L'auteur a employé ce procédé chez quatre sujets; il n'y eut pas d'accidents attribuables au procédé; la cicatrisation s'est faite en trois ou quatre semaines.

Enfin, il n'est pas jusqu'à des corps étrangers qu'on n'ait osé introduire à travers la sclérotique ; et le drainage du globe de l'œil, aujourd'hui parfaitement admis dans la pratique, est assez souvent employé contre les décollements de la rétine. Ses partisans prétendent n'avoir jamais eu aucun accident à déplorer et lui attribuent au contraire les plus grands avantages. Bien que nous ne partagions pas cette manière de voir, ces faits n'en sont pas moins intéressants, et nous devions les signaler.

CHAPITRE SEPTIÈME

DU TRAUMATISME, DES BLESSURES ET DES CORPS ÉTRANGERS DE LA CHOROÏDE.

L'étude des lésions traumatiques que nous allons rencontrer dans la membrane vasculaire du globe de l'œil est certainement un des points les plus intéressants, et nous pourrions même ajouter les moins connus du travail que nous avons entrepris. Nous avons, en effet, à passer en revue toute une série d'affections dont la connaissance exacte remonte à une vingtaine d'années à peine, et qu'on rangeait, avant la découverte de l'ophthalmoscope, sous la rubrique d'amaurose ou d'amblyopie, suivant que la vision était complétement ou en partie seulement supprimée. Mais, pour bien comprendre les détails dans lesquels nous allons entrer, et pour se faire une idée aussi nette que possible des conséquences des contusions du globe sur la choroïde, il nous paraît indispensable de bien connaître à l'avance la disposition et la structure de cette membrane; aussi rappellerons-nous, très-brièvement d'ailleurs, les notions d'anatomie que nous croyons nécessaires à l'exposition du sujet qui nous occupe.

La choroïde occupe toute l'étendue du globe oculaire; elle s'étend depuis l'émergence du nerf optique jusqu'au bord antérieur de la sclérotique, et se trouve solidement fixée à cette dernière au niveau de ces deux points extrêmes. Dans tout le reste de son étendue, elle adhère très-lâchement à cette membrane par sa face externe, au point même qu'il suffit, selon la remarque de Sappey, de faire un pli à la sclérotique pour détruire toute adhérence; nous ferons observer toutefois, avec Arlt, qu'entre ces deux points il y a une zône intermédiaire, correspondant à peu près à la région équatoriale, et au niveau de laquelle les veines vorticineuses établissent une union assez intime entre les membranes fibreuse et vasculaire. La face nterne de la choroïde, contiguë à la rétine, est au contraire absolument libre d'adhérences jusque vers l'ora serrata; et peut être ainsi, dans toute sa partie postérieure, facilement séparée de cette dernière. Quant à l'épaisseur de la choroïde, elle est très-variable suivant les points que l'on considère; mais on peut dire, d'une façon générale, qu'elle va sans cesse en augmentant de la région de la macula jusqu'à la région ciliaire : d'après Sappey, elle mesurerait $0^{mm},4$ à $0^{mm},5$ au pourtour du nerf optique et $0^{mm},3$ seulement à sa partie moyenne. — S'il faut en croire Kölliker, ces dimensions seraient même très-exagérées, puisqu'il donne, à la place de ce dernier chiffre, celui de $0^{mm},07$ à $0^{mm},15$. Nous reviendrons surl 'importance de ces données anatomiques à propos du mécanisme des ruptures de la choroïde, et nous montrerons alors tout l'intérêt de cette description, qui pourrait paraître au premier abord purement spéculative. Pour ce qui est de la structure intime de cette membrane, qu'il nous suffise de rappeler qu'elle est composée d'une couche interne, comprenant une couche épithéliale pigmentaire et une lamelle hyaline élastique analogue à la membrane de Descemet, qu'on pourrait appeler avec raison membrane limitante interne de la choroïde; d'une couche moyenne, dans laquelle on distingue la couche choriocapillaire et la couche vasculaire proprement dite; enfin la couche externe ou lamina fusca. Nous ferons observer que c'est dans l'épaisseur même de cette dernière que passent

les filets nerveux qui se rendent à la région ciliaire ; ce qui nous permettra plus tard d'expliquer l'existence de certaines lésions par la compression ou la déchirure directe de ces éléments.

Il est un dernier point, sur lequel nous croyons devoir encore insister, avant d'entrer dans le cœur même du sujet; nous voulons parler de la division anatomique bien nette de la choroïde en deux parties distinctes : la région postérieure, correspondant à toute la portion située en arrière de l'ora serrata, et la région ciliaire ou choroïdienne proprement dite, composée elle-même du muscle ciliaire et de la couronne constituée par les procès ciliaires. Nous verrons que cette distinction, qui nous est fournie par l'anatomie descriptive, se retrouve jusqu'à un certain point dans la pathologie des traumatismes de cette membrane; il y a, en effet, certaines de ces lésions qui se rencontrent, avec une sorte de prédilection, soit dans la partie antérieure, soit dans la partie postérieure. Les ruptures, par exemple, très-fréquentes relativement en arrière de l'ora serrata, se présentent exceptionnellement en avant de cette limite; les apoplexies, au contraire, affectent d'une manière générale une disposition absolument inverse. Cette même subdivision fait rentrer tout naturellement dans les traumatismes de la choroïde la description des lésions traumatiques du muscle ciliaire, à peine ébauchée, il est vrai, mais qui n'en mérite pas moins de fixer toute notre attention, surtout depuis les remarquables travaux de Berlin sur ce point particulier de la contusion du globe oculaire.

Ces notions anatomiques, indispensables à la compréhension du sujet, rappelées aussi succinctement que possible, nous allons passer immédiatement à l'étude des affections traumatiques de la choroïde et exposer les différentes formes que peuvent nous fournir l'observation clinique et l'examen attentif des faits ordinaires de la pratique ophthalmologique.

Une des causes les plus fréquentes des lésions traumatiques de la choroïde est la contusion directe ou indirecte du globe de l'œil, avec intégrité de la conjonctive et de la sclérotique, résultant du choc par un corps contondant soit de l'organe de

la vision lui-même, soit du squelette qui forme les parois osseuses de la cavité orbitaire. Suivant d'ailleurs certaines conditions que nous aurons à spécifier plus tard, les altérations pathologiques résultant du fait du traumatisme pourront se présenter sous des aspects très-différents, constituant ainsi tout autant de modalités symptomatologiques parfaitement distinctes en clinique, et dont on peut faire des subdivisions de la grande classe des contusions de la choroïde en général. Dans une première catégorie, la plus simple de toutes, et formant, pour ainsi dire, la note la plus basse de la gamme que nous avons à parcourir, nous rangerons les lésions caractérisées par un simple épanchement de sang dans l'épaisseur de la membrane vasculaire, sans déchirure, appréciable à l'ophthalmoscope, du tissu qui la compose : autrement dit, les apoplexies de la choroïde d'origine traumatique. La seconde comprendra les faits, aujourd'hui assez nombreux, dans lesquels, la sclérotique et la rétine restant parfaitement intactes, le choc détermine une déchirure limitée à toute l'épaisseur de la choroïde, et auxquels on est convenu de donner le nom de ruptures isolées de la choroïde. Prendront place dans une troisième subdivision les observations tout à fait exceptionnelles de décollement traumatique de la choroïde, résultant à peu près constamment de la formation d'un épanchement sanguin entre cette dernière et la sclérotique. Viendront enfin les cas dans lesquels, les accidents inflammatoires formant, en l'absence de toute autre lésion, le seul symptôme appréciable, nous aurons affaire à une choroïdite ou à une irido-choroïdite par contusion. Dans une classe tout à fait à part et constituant, pour ainsi dire, un petit alinéa spécial, nous décrirons les troubles qui, du côté du muscle accommodateur, peuvent résulter des traumatismes du globe de l'œil.

Nous ne parlerons point, dans ce chapitre, des ruptures de la choroïde qui accompagnent celles de la sclérotique et de la rétine, parfois même aussi celles de la conjonctive, par la raison toute simple que nous nous sommes étendu très-longuement sur cette question à propos des traumatismes de la

sclérotique et du cristallin, dans lesquels ces faits rentraient tout naturellement.

En dehors des lésions produites par les corps contondants, qui agissent par la transmission du choc au travers de la coque fibreuse du globe de l'œil, la choroïde peut être atteinte directement par des instruments piquants ou tranchants qui ne parviendront jusqu'à elle qu'après avoir divisé ou perforé préalablement la sclérotique : cette classe devrait former, dans ce chapitre, celle des blessures proprement dites de la choroïde. Ici encore nous ferons observer que ces lésions ont trouvé leur place toute naturelle dans la partie de cet ouvrage consacrée aux blessures de la sclérotique, dont elles constituent une complication étudiée par nous sous le nom de plaies pénétrantes du globe de l'œil; ce serait donc faire double emploi et nous répéter inutilement que de revenir actuellement sur ce sujet; aussi renverrons-nous le lecteur au chapitre précédent pour tous les détails que comporte cette question importante.

Reste encore l'étude des corps étrangers qui, après avoir traversé la tunique fibreuse, iront se loger profondément jusque dans l'épaisseur de la membrane vasculaire, pour y déterminer une série d'accidents sur lesquels nous devrons fixer quelques instants notre attention.

De cet ensemble il résulte donc, en résumé, que nous aurons à passer successivement en revue, dans ce chapitre :

a. — les apoplexies traumatiques de la choroïde,

b. — les ruptures isolées de la choroïde,

c. — le décollement traumatique de cette membrane,

d. — les choroïdites et irido-choroïdites par contusion,

e. — les troubles de l'accommodation d'origine traumatique,

f. — enfin, les corps étrangers de la choroïde.

APOPLEXIES TRAUMATIQUES DE LA CHOROÏDE.

On entend par apoplexie traumatique de la choroïde toute hémorrhagie survenant dans l'épaisseur de la membrane

vasculaire du globe de l'œil, comme conséquence d'un choc ou d'une contusion, et en dehors de toute autre lésion de la choroïde appréciable à l'ophthalmoscope ou aux autres moyens de diagnostic mis à notre disposition par la clinique. Ces suffusions sanguines se rencontrent bien, en effet, d'une manière à peu près constante, dans tous les cas de rupture isolée ou non de la choroïde, dont elles constituent un des principaux symptômes du début; mais dans de pareilles conditions, cette hémorrhagie ne joue qu'un rôle tout-à-fait secondaire, et relativement fort peu important : l'affection principale, la seule qui mérite alors de fixer l'attention, est la lésion première, c'est-à-dire la déchirure de cette membrane. Les épanchements de sang qui l'accompagnent rentrent donc tout naturellement dans l'étude de cette dernière affection, et ne sauraient nous occuper actuellement. Par contre, il existe des cas où, à la suite d'un traumatisme complétement analogue d'ailleurs à celui qui détermine la rupture complète de la choroïde, la seule et unique lésion que nous puissions découvrir consiste dans la formation de foyers apoplectiques dans l'épaisseur de cette membrane vasculaire; ces faits, qui présentent une symptomatologie, une marche et un pronostic particuliers, méritent donc bien une description à part. C'est précisément l'étude de ce genre d'affection traumatique que nous aurons en vue dans cet alinéa.

Fréquence et étiologie. — Le nombre relativement fort restreint d'observations d'apoplexies isolées de la choroïde, d'origine traumatique, publiées dans les ouvrages et dans les recueils périodiques d'ophthalmologie, pourraient faire conclure, et cela avec toute apparence de vérité, à la rareté exceptionnelle d'une pareille affection. Telle n'est point cependant notre opinion, car nous estimons, au contraire, que ces suffusions hémorrhagiques disséminées doivent se présenter assez souvent dans la pratique ophthalmologique, à la suite des contusions du globe de l'œil; et pour notre compte, nous les avons rencontrées assez fréquemment à la clinique depuis que nous étudions d'une façon plus spéciale les blessures de cet organe. Les raisons principales pour lesquelles ces

hémorrhagies passent la plupart du temps inaperçues sont au nombre de deux, et nous devons y insister d'une façon toute spéciale : la première, et fort heureusement la plus fréquente, tient à ce fait, sur lequel nous aurons à revenir plus longuement à propos de la symptomatologie, à savoir, que les apoplexies de la choroïde ne déterminent aucune diminution appréciable de la vision tant qu'elles restent limitées à la trame même de cette membrane; en conséquence, les malades ne viennent point consulter pour de pareilles lésions. La seconde est le fait, non plus du patient, mais bien du chirurgien consulté, et dépend ordinairement du siége de ces hémorrhagies, qu'on rencontre d'une manière presque constante dans la partie tout-à-fait antérieure du globe de l'œil en avant ou au voisinage de l'ora serrata. Or, il est bien évident que, pour tout esprit non prévenu de cette particularité, et que pour tout praticien même qui, n'ayant pas une très-grande habitude des examens ophthalmoscopiques, n'aura pas scruté attentivement cette région, ces lésions pourront passer inaperçues. Aussi, et telle est la conséquence pratique à laquelle nous voulions aboutir, croyons-nous devoir recommander d'une façon toute spéciale l'examen très-complet de toute la partie du fond de l'œil voisine de la région ciliaire; à ce prix seulement, on sera en droit de conclure à la non-existence d'altérations anatomiques, dans tous les cas de traumatisme du globe oculaire. Nous sommes bien certain à l'avance que l'observation régulière de cette règle de conduite ne tardera pas à grossir le nombre des apoplexies traumatiques de la choroïde.

L'énumération des causes capables de produire ces suffusions hémorrhagiques ne nous arrêtera pas longtemps, par la raison bien simple que nous les rencontrerons encore, absolument identiques, à propos des ruptures isolées de la choroïde, et que nous entrerons alors dans tous les développements que comporte cette importante question, actuellement à l'ordre du jour. Qu'il nous suffise de dire ici : que toute contusion portant directement sur le globe de l'œil, ou n'atteignant cet organe qu'au travers des paupières, fermées

spasmodiquement au moment de l'accident; que tout choc portant sur un point quelconque du pourtour de la cavité orbitaire, peut déterminer des apoplexies plus ou moins étendues et plus ou moins nombreuses dans l'épaisseur de la choroïde. Ainsi les causes les plus ordinaires que nous avons relevées, sont : des coups de poing, des projectiles tels que des balles à jouer, des morceaux de fer et de bois projetés avec une force moyenne, des chocs du front et surtout du sourcil contre un meuble ou contre tout autre objet assez résistant. Mais nous ne nous étendrons pas plus longuement sur ces points relativement secondaires, pour passer de suite à la question plus importante du mécanisme de leur formation.

Un premier fait doit tout d'abord fixer notre attention : nous voulons parler du siége de prédilection des apoplexies de la choroïde pour les régions équatoriales en général, et pour celle de l'ora serrata en particulier; l'observation clinique, en effet, démontre de la manière la plus évidente que ces infiltrations sanguines, relativement fréquentes au voisinage de la région ciliaire, se rencontrent très-rarement ou sont alors extrêmement peu nombreuses et très-peu développées dans la partie postérieure du fond de l'œil. Voyons donc s'il est possible de se rendre compte de cette sorte de démarcation entre les parties antérieure et postérieure de la membrane vasculaire du globe oculaire, et comment on peut expliquer cette bizarrerie apparente? Il n'y a là, pour nous, rien que de très-naturel; et si l'on veut bien se rappeler un instant les quelques notions anatomiques, dont nous avons parlé au début de ce chapitre, nous verrons que l'inverse, au contraire, aurait tout lieu de nous étonner. Il est bien évident, en effet, et personne, nous l'espérons, ne songera à nous attaquer sur ce point, que ces hémorrhagies isolées de la choroïde reconnaissent pour origine première des déchirures dans la trame vasculaire qui la compose; ces ruptures, il est vrai, sont incomplètes, partielles et inappréciables à nos moyens d'investigation, mais elles n'en existent pas moins, et l'on peut dire, sans crainte de se tromper, que ces apoplexies sont

symptomatiques d'une rupture interstitielle de la choroïde. Or, pour que cette lésion puisse ainsi passer inaperçue, et ne se traduise à nous que par le symptôme unique de la suffusion hémorrhagique, deux conditions nous paraissent indispensables : la première, c'est que la choroïde présente en ce point une épaisseur suffisante pour n'être pas d'emblée complétement déchirée, et la seconde, que la cause déterminante de la rupture interstitielle soit incapable de produire de plus grands désordres dans les régions atteintes par les effets du traumatisme. En appliquant maintenant à la clinique les données qui nous sont fournies par l'anatomie, nous conclurons facilement que les parties postérieures de la choroïde, qui mesurent à peine quelques dixièmes de millimètre d'épaisseur, auront peu de chance de se déchirer incomplétement, interstitiellement, pourrions-nous dire avec plus de précision ; tandis que les parties antérieures, infiniment plus épaisses, toute proportion gardée, deviendront le siége ordinaire de ces ruptures interstitielles. En un mot, et pour mieux faire comprendre le fond de notre pensée, nous dirons que, selon nous, tout traumatisme qui serait capable de déterminer la formation d'apoplexies au niveau de la partie ciliaire de la choroïde, occasionnera en général, si les effets se font sentir jusqu'à la partie postérieure, une rupture complète de cette dernière, et cela en raison même de sa minceur extrême. Telle est, à notre avis, la cause de la fréquence des apoplexies traumatiques de la choroïde en avant, et de la rareté de cette même lésion en arrière de la région équatoriale du globe de l'œil. (*A suivre.*)

OBSERVATIONS CLINIQUES

Par le docteur MENGIN

Chef de clinique

Accidents sympathiques survenus 7 ans après une blessure à l'œil. — Iridectomie. — Guérison. — M. L..., 37 ans, fleuriste, a toujours eu bonne vue, santé générale bonne. En 1876, en sciant du bois, un petit copeau saute dans son œil droit et reste piqué dans la cornée. Le malade le retire lui-même immédiatement, puis voit

un médecin qui prescrit des sangsues à la tempe et un collyre. L'œil, dès le lendemain, est rouge, douloureux à la palpation, les paupières sont gonflées, quelques jours après surviennent des douleurs périorbitaires; cet état reste stationnaire, et quinze jours après le malade s'adresse à un médecin oculiste qui prescrit alternativement sangsues à la tempe, vésicatoires derrière l'oreille, collyre à l'atropine; les douleurs diminuent petit à petit; trois mois après elles ont complétement disparu, mais le malade ne voit rien de cet œil, que le médecin déclare perdu. Les douleurs ayant complétement disparu, le malade reprend son état de fleuriste et reste ainsi pendant six ans sans qu'aucun accident oculaire ne survienne.

Mais au mois de décembre 1877, en se réveillant un matin, il voit comme un papillon qui passe continuellement devant l'œil gauche; il continue néanmoins son travail; mais au bout de deux jours ce papillon disparaît et le malade aperçoit devant cet œil comme un voile, une toile d'araignée qui gêne sa vision au point qu'il est obligé de cesser son travail : la vue est affaiblie de loin et de près. Il voit alors un médecin qui prescrit un collyre astringent à instiller deux fois par jour dans l'œil gauche; il suit ce traitement pendant un mois; mais les accidents, au lieu de s'amender, vont en s'aggravant, et c'est dans ces conditions qu'il vient, le 6 février 1878, à la clinique de la rue Dauphine. La vision est tellement affaiblie, qu'il ne peut plus se conduire seul, et il doit se faire accompagner. On constate : à droite, cataracte traumatique avec synéchies postérieures multiples et rétrécissement considérable de la pupille; de l'œil gauche, il ne reconnaît pas une personne à dix pas, il ne reconnaît pas une pièce de monnaie qu'il a dans la main, à quelque distance qu'il l'approche de son œil, et il voit continuellement comme un brouillard avec des taches, des endroits plus sombres, d'autres plus clairs. Le globe est un peu douloureux à la palpation. A l'ophthalmoscope, on trouve les milieux transparents normaux, la papille ne présente aucune trace de maladie, mais à son côté externe, à l'image renversée, se trouvent deux petites taches blanchâtres, irrégulièrement rondes, ayant à peu près la moitié du diamètre de la papille. Toute la périphérie de la choroïde jusqu'au corps ciliaire ne dénote aucune trace de lésion ou de maladie. Les urines de cet homme présentent de l'albumine en faible quantité, et plusieurs des médecins présents à la clinique émettent l'opinion que les accidents qu'éprouve le malade sont dus à l'albuminurie, expliquent la présence de ces taches blanchâtres par des lésions exsudatives produites par cette affection. M. le docteur Galezowski examine à son tour le malade, ne trouve absolument comme lésions internes que deux plaques rondes d'atrophies choroïdiennes, dont

le pourtour est enveloppé d'exsudations blanchâtres, lésions qui ne sont pour rien dans les troubles visuels qu'éprouve le malade, et il n'hésite pas à affirmer qu'il se trouve en présence d'accidents sympathiques. Le malade ne voulant pas entendre parler d'opération, on prescrit : sangsues à la tempe droite, vésicatoire à la tempe gauche, iodure de potassium à l'intérieur et instillation d'atropine toutes les deux heures dans l'œil droit, 10 centigrammes de sulfate neutre pour 10 grammes d'eau.

Sous l'influence de ce traitement, les accidents ne semblent ni s'amender ni s'aggraver, et huit jours après M. Galezowski insiste auprès de cet homme pour qu'il se laisse opérer, et se propose de faire une simple iridectomie, le corps étranger ne devant pas être dans l'œil et la lésion principale étant une cataracte traumatique à laquelle adhère le bord interne de l'iris sur une vaste surface. Ce n'est que le 2 mars, trois semaines après le jour où il est venu pour la première fois, et devant la persistance des accidents et la cécité presque complète de cet œil que le malade se décide à venir demander l'opération. Le jour même, on pratique une vaste iridectomie supérieure à l'œil droit, et on arrache la plus grande partie des synéchies, qui se trouvaient surtout dans le segment supérieur. Atropine et pansement simple. Cinq jours après l'opération, le 7 mars, l'œil gauche n'est plus douloureux à la palpation, la vue est encore un peu trouble, mais la toile d'araignée, le brouillard ont complétement disparu; de plus, le malade reconnaît parfaitement une personne à 15 pas, et depuis il peut lire assez facilement le n° 5 de l'échelle typographique. Les jours suivants, l'amélioration continue, on instille deux fois par jour une goutte d'atropine dans l'œil droit, et six semaines après le malade voit si bien qu'il peut reprendre son travail de fleuriste.

Le 28 novembre cet homme vient de nouveau à la clinique pour un petit chalazion ; nous profitons de sa présence pour l'examiner et nous constatons : à droite, cataracte traumatique, vaste pupille artificielle qui occupe presque tout le segment supérieur ; impossible d'éclairer le fond de l'œil, le globe n'est pas douloureux à la palpation, la vision est abolie. Quant à l'œil gauche, on trouve toujours au côté externe de la papille, à l'image renversée, deux petites atrophies choroïdiennes avec des exsudations blanchâtres, mais ces lésions sont absolument identiques à ce qu'elles étaient il y a quelques mois. Quant à l'acuïté de cet œil, il voit fort bien de loin, et lit très-bien le n° 1 de près. Le malade n'a plus jamais revu ni de toile d'araignée ni de mouches volantes.

Rétinite syphilitique. — La syphilis, dont les manifestations dans l'œil sont si variées dans leur nombre et dans leur marche,

peut quelquefois, lorsqu'elle n'atteint que la rétine, présenter certaines difficultés de diagnostic; sans doute, quand la choroïde est atteinte en même temps, ou quand l'iris s'est enflammé sous l'influence de la diathèse et présente alors ces caractères pathognomoniques qui les font si facilement distinguer des autres iritis, les difficultés du diagnostic sont singulièrement diminuées. Mais lorsqu'elle est seule le siége de la manifestation syphilitique, lorsque le malade se présente au médecin dès le début de l'affection, alors que les symptômes subjectifs sont peu accentués, fugaces, qu'ils peuvent parfaitement dépendre d'une autre lésion et même d'une simple conjonctivite; quand d'un autre côté les symptômes objectifs sont si peu accentués que l'ophthalmoscope ne les découvre qu'après un examen long et minutieux et seulement par la comparaison des rétines des deux yeux, le diagnostic peut devenir délicat et même difficile. Il est cependant, dans ces conditions, très-important de reconnaître sûrement la nature des lésions et l'étiologie, et d'un autre côté les difficultés que ce problème présente à résoudre rendent l'étude de cette affection très-intéressante. Nous croyons que l'observation suivante représente parfaitement un des types de rétinite syphilitique dont nous venons d'esquisser à grands traits les allures, et nous pensons devoir la soumettre à nos confrères.

Il y a quelques jours, le 4 décembre, se présente à la clinique de la rue Dauphine, M. X., vingt-quatre ans, employé dans un bureau. Il a toujours eu très-bonne vue jusqu'à ce jour, mais depuis quinze jours il se plaint de son œil gauche; au début, il voyait devant cet œil, le matin seulement, comme un brouillard très-léger, et pendant la journée ce brouillard disparaissait pour revenir le lendemain matin; huit jours après ce brouillard devient permanent, mais il est si peu marqué qu'il ne l'aperçoit qu'en fermant l'œil droit et il lui est impossible d'établir un terme de comparaison pour définir ce trouble de la vue. Il continue néanmoins ses travaux d'écriture sans gêne ni fatigue; quelques jours après il constate que, quand il regarde de loin en fermant alternativement un œil, il voit avec le gauche les objets moins nets: ce sont surtout les contours qui ne sont pas nettement arrêtés, ils sont un peu flous. En même temps l'œil est un peu sensible au vent, il larmoie, quand il sort au froid le matin; il continue néanmoins à travailler, mais de cet œil il aperçoit le papier comme un peu jaunâtre. Tels sont les symptômes subjectifs qu'il accuse le jour où il se présente à la clinique: larmoiement, œil sensible au vent, voit de cet œil les objets un peu moins nettement que de l'autre, ils sont comme recouverts d'un très-léger brouillard; l'acuïté est conservée normale, pas de phénomènes lumineux, absence complète de photopsie, pas de micropsie.

Passant à l'examen de l'œil, nous trouvons un peu de conjoncti-

tive chronique, mais il en existe également à l'œil droit, bien qu'elle soit moins prononcée et à peine marquée. Le point lacrymal est bien ouvert, néanmoins nous pratiquons une injection qui passe très-bien. Rien à l'éclairage latéral; l'ophthalmoscope permet de reconnaître, comme à droite, un œil absolument et parfaitement emmétrope; pas trace d'astigmatisme. Restent à examiner les milieux et surtout le fond de l'œil. A un premier examen nous ne constatons pas de lésion; la papille est vue très-nettement, et la rétine et la choroïde, examinées dans toutes les directions, depuis la papille jusqu'au cercle ciliaire, ne présentent nulle part de lésions ou d'anomalies appréciables à l'ophthalmoscope. Il était cependant évident pour nous que ce malade, intelligent, se rendant très-bien compte des sensations qu'il éprouve, devait être atteint d'une lésion qui avait échappé à notre premier examen. Les urines ne contiennent ni albumine, ni sucre. Nous interrogeons alors ses antécédents au point de vue de la syphilis; il nous dit qu'il a eu un chancre, il y a trois ans; depuis il a eu à de fréquentes reprises des plaques muqueuses dans la bouche et, il y a quelques semaines, des condylomes à l'anus. Ces renseignements nous font songer à la possibilité d'une manifestation syphilitique dans les membranes profondes; nous examinons de nouveau à l'ophthalmoscope, en comparant attentivement l'œil sain d'abord, puis l'œil malade. La papille est vue aussi nette d'un côté que de l'autre; à gauche pas la moindre trace d'exsudats, les contours de la papille sont franchement dessinés, comme à droite, pas d'exsudation le long des vaisseaux, ni dans la région de la macula, ni dans la région ciliaire; ce n'est qu'après avoir répété plusieurs fois l'examen comparatif des deux rétines que l'on peut constater que cette membrane, du côté gauche, est un peu moins rose qu'à droite; les vaisseaux sont vus aussi nettement que de l'autre côté, mais toute la surface rétinienne est comme très-légèrement opalescente, un peu trouble; il n'y a pas à proprement parler de suffusion localisée ou généralisée, c'est une couleur moins franchement rosée qu'à droite. Nous établissons alors le diagnostic de rétinite syphilitique, et M. le docteur Galezowski confirme ce diagnostic en se basant surtout sur l'examen comparatif des deux rétines. On prescrit le traitement par frictions mercurielles, cette rétinite se manifestant ici, comme en général, pendant la période ou vers la fin des accidents secondaires.

REVUE DE LA PRESSE FRANÇAISE

Par le docteur MENGIN.

Guérison d'enfants aveugles-nés. — M. le docteur Louis Fialla, chef du service chirurgical de l'hôpital de Bucharest, adresse une relation sur la guérison de six enfants atteints de cataracte congénitale qu'il a opérés par la discision et qu'il a guéris. Il a eu l'occasion d'étudier chez eux l'éducation ou l'habitude de la vue.

Il n'a pu reconnaître, dit-il, chez aucun aveugle-né, d'idées innées; l'organe de la vue manquant, il ne peut se développer chez aucun aveugle-né d'idées nettes sur le monde extérieur.

Comme il arrive toujours chez les aveugles, le sens du toucher est très-développé. Et quand l'enfant peut voir après sa guérison, pour qu'il se rende bien compte des objets et les reconnaisse, il est obligé, les premières fois, de les toucher et de les palper. La notion des distances se fait également lentement, comme chez les petits enfants.

Quant aux couleurs, ils apprennent assez rapidement à les reconnaître; mais ils hésitent plus longtemps pour l'orangé, le jaune et surtout les couleurs qui sont le produit d'un mélange.

Un fait remarquable aussi, c'est que ces enfants se servent mal au début de l'appareil musculaire du globe de l'œil ; il y a incoordination dans les mouvements ; mais ce défaut disparaît assez rapidement.

Enfin, M. Fialla fait une remarque très-curieuse : chaque fois qu'il présentait, au début, à un de ces jeunes opérés un objet brillant, ils faisaient une *inspiration profonde*, comme cela arrive aux personnes surprises par quelque effet inattendu.

De l'ophthalmie granuleuse dans les écoles.— Sous ce titre, M. le docteur Tastot, de Mons, fait paraître un travail très-intéressant dans lequel il relate une épidémie de granulation aiguë qu'il constata il y a quelques années dans les écoles communales. En raison de l'excessive contagiosité des complications graves et de la durée en général très-longue de cette affection, il adressa à l'administration communale un rapport relatant les faits constatés et, comme conclusion, demanda des mesures immédiates et énergiques pour arrêter l'épidémie. Mais ce rapport, fait très-surprenant, fut vivement combattu par trois confrères de M. le docteur Tastot, comme lui médecins du bureau de bienfaisance, et qui nièrent absolument l'existence de l'ophthalmie granuleuse.

A la suite de ces divergences d'opinion, la commission médicale du Hainaut fit une enquête minutieuse et confirma pleinement les assertions de M. Tastot. Ce dernier avait proposé dans son rapport les moyens suivants pour combattre l'épidémie :

1° Éviter l'encombrement des écoles et refuser l'admission de tout enfant atteint de granulations.

2° Traitement dans l'école des enfants malades, qui seront absolument et complétement séparés des autres enfants non atteints de granulations. Cautérisations tous les deux ou trois jours des conjonctives palpébrales, avec une solution de nitrate d'argent dans les cas aigus, avec le sulfate de cuivre ou des caustiques plus faibles dans les cas chroniques.

3° Prendre les mesures les plus rigoureuses pour éviter la contagion : suppression dans l'école des lavages dans des bassins et avec des linges communs, et évacuation, autant que possible, de tous les enfants atteints de granulations à l'état aigu sur un hôpital ophthalmique spécial.

Dans la seconde partie de son travail, M. Tastot trace l'histoire de l'ophthalmie granuleuse des écoles. Bien que par ses causes, par sa nature et par son traitement, elle se confonde avec l'ophthalmie granuleuse des armées, elle offre cependant dans sa physionomie quelques particularités qu'il est utile de mettre en relief. Au point de vue pratique, c'est une affection contagieuse, à marche lente, caractérisée par des élevures cachées derrière les paupières, où il faut aller les rechercher en renversant ces voiles membraneux. Ces granulations revêtent ordinairement la forme chronique, et c'est même pour cela qu'elles passent le plus souvent inaperçues quand on ne renverse pas les paupières. Mais de cet état chronique elles peuvent passer de temps à autre à l'état aigu, souvent épidémiquement et sans causes nettement connues, peut-être à la faveur de circonstances climatériques ou constitutionnelles. Elles produisent alors des accidents graves et multiples dont un malheureusement fréquent : la destruction de la cornée.

Comme forme, cette ophthalmie granuleuse des écoles présente, comme l'ophthalmie des armées, deux variétés, à savoir : les formes vésiculeuse et papillaire.

La forme vésiculeuse se reconnaît à de petites saillies arrondies, transparentes, analogues à des grains de sagou ou de tapioca. D'autres fois, la muqueuse palpébrale s'épaissit, s'infiltre, devient charnue, rugueuse et hérissée de petites saillies comparables à l'intérieur d'une figue, et on a alors affaire à la forme papillaire.

A mesure que les granulations se développent, des phénomènes inflammatoires surviennent. Le malade a de la photophobie, il accuse la sensation de grains de sable sous la paupière supérieure,

l œil rougit facilement et larmoie, un écoulement purulent survient, et enfin la muqueuse se transforme en un tissu cicatriciel et la xérophthalmie s'établit à un degré plus ou moins prononcé. La cornée de son côté s'enflamme, est le siége d'un pannus, et les cils, déviés par la rétraction des cartilages tarses, viennent la frotter et sont ainsi une cause de plus d'irritation et de traumatisme.

La marche est ordinairement très-lente et ne devient rapide que quand les granulations de la forme chronique passent à l'état aigu.

Cette étude de M. le docteur Tastot est intéressante au plus haut point. Mais il semble extraordinaire que son diagnostic ait été contesté dans ce pays que l'on peut considérer à juste titre comme le berceau de l'ophthalmie granuleuse en Europe. L'histoire de cette maladie est d'ailleurs complétement connue aujourd'hui, depuis les études et les travaux de M. le docteur Cuignet (de Lille) sur cette question. Il a en effet démontré que les granulations sont contagieuses au plus haut point, et que la maladie ne peut éclater et se propager que par transmission des liquides sécrétés par l'œil dans un autre œil, soit par contact immédiat, soit par transmission de ces liquides par des éponges, linges ou autres objets. Quant à la forme des granulations, qu'on les rattache à la catégorie des vésiculeuses ou des papillaires, le traitement n'en sera pas moins toujours identique. Et au sujet de la thérapeutique, sur laquelle d'ailleurs M. le docteur Tastot ne s'est pas étendu très-longuement, nous ferons remarquer qu'il a omis de citer deux modes de traitement que nous avons vus employés par M. le docteur Cuignet pendant plusieurs années, durant lesquelles nous avons suivi sa clinique avec le plus grand intérêt. Nous voulons parler d'abord de l'écrasement des granulations entre la pulpe de deux doigts, la paupière étant retournée, alors que ces granulations sont volumineuses, et ensuite des scarifications multiples des muqueuses palpébrales quand elles sont fortement congestionnées sous l'influence d'un état aigu.

Du décollement de la rétine et de son traitement par l'iridectomie. — Tel est le titre d'une thèse soutenue à la faculté de médecine de Paris par M. le docteur Couris. Au sujet de l'étiologie de cette affection, il lui reconnaît dix causes différentes, mais admet que les deux causes les plus fréquentes sont les traumatismes et surtout la myopie ; il se pose alors la question suivante : une myopie acquise et progressive pourra-t-elle produire des décollements de la rétine aussi souvent qu'une myopie héréditaire ou congénitale ? Et après une discussion et des considérations très-subtiles, il conclut que cette myopie acquise pourra produire des décollements au même titre, dans les mêmes conditions et aussi souvent

que la myopie congénitale. Il passe ensuite à l'étude des différents mécanismes par lesquels s'opère le décollement, à savoir : par distension, par soulèvement, par attraction. Puis il étudie les symptômes subjectifs et objectifs, suivant que le malade est debout ou assis, ou bien dans le décubitus dorsal, et le diagnostic différentiel. Le pronostic sera toujours très-grave, à moins que le décollement n'occupe qu'une surface relativement très-restreinte. Quant au traitement chirurgical, on a successivement tenté plusieurs procédés opératoires : 1° Ponction de l'œil à travers la sclérotique et évacuation du liquide rétinien (Sichel); 2° Même ponction, mais sans évacuation du liquide de l'épanchement. et à la place dilacération de la rétine décollée dans le but d'établir une communication entre la poche et le corps vitré (De Graefe et Bowmann);

3° Aspiration de l'épanchement sous-rétinien à l'aide d'une canule aspiratrice, modèle de Dieulafoy (Galezowski);

4° Drainage de l'œil à l'aide d'un fil d'or mince, inoxydable (Wecker);

5° Iridectomie (Galezowski) avec kératotomie pratiquée du même côté que le décollement.

L'auteur dit avoir vu ce dernier procédé amener une très-notable amélioration dans plusieurs cas; mais de nouvelles recherches, expériences et statistiques, sont encore nécessaires avant que l'on soit absolument fixé sur le mode d'intervention chirurgical qui doit être préféré dans ces affections.

REVUE DE LA PRESSE ÉTRANGÈRE

I. ANNALI DI OFTALMOLOGIA QUAGLINO. MILANO, 1878, ANNO VII, FASC. IV. *Analysé par le docteur Galezowski.*

1. RAVA. — **De l'emploi de l'iodoforme dans la thérapeutique oculaire**, p. 485-502. — L'auteur a fait des recherches sur l'action de l'iodoforme dans les affections oculaires, après qu'il a lu le travail du professeur Moleschott (*Degli effetti curativi dell'iodoformio, studi clinici e fisiologici*, Torino, 1878). M. Rava a eu l'occasion d'expérimenter ce médicament dans 80 cas, comme application externe, sous forme de pommade, dans la proportion de 1 pour 10 parties de graisse et 2 parties de cire vierge.

Selon l'auteur, la pommade à l'iodoforme peut être employée efficacement dans les affections oculaires suivantes : 1° blépharite marginale exulcérative, où les bulbes des cils ne sont pas attaqués ; 2° érythème exulcératif des paupières provoqué par un écoulement lacrymo-conjonctival ; 3° eczéma chronique des paupières ; 4° ulcères

chroniqnes et atoniques de la cornée; 5° pustules conjonctivales ou kérato-conjonctivales; 6° iritis et irido-choroïdite syphilitiques; 7° certains cas de névralgie de la 5e paire.

C'est surtout chez les individus scrofuleux, comme dit Rava, que l'action de l'iodoforme est précieuse, car elle amène très-promptement la cicatrisation des ulcères.

Dans les affections atoniques de la cornée, là où tous les autres médicaments ont échoué, le docteur Rava a pu sauver les cornées en employant la pommade à l'iodoforme.

Quant à l'iritis et à l'irido-choroïdite syphilitiques, l'auteur n'a eu de bons résultats que dans deux cas, en faisant des frictions cutanées et en employant l'iodoforme à l'intérieur sous forme de pilules.

II. Rampoldi. — **De la pilocarpine et de son action dans la thérapeutique oculaire**, p. 503-521. — Après avoir fait une analyse bibliographique des ouvrages qui traitent de cette matière, et notamment des recherches de Hardy, Galippe et Bochefontaine, de mes propres travaux et de ceux de Langlay, Nawrocki, Luchsiager et Albertoni, il examine successivement l'action physiologique de la pilocarpine sur l'organisme tout entier dans les iritis et les irido-choroïdites, comme cela était pour la première fois démontré par Alexandroff à la clinique de Metaxas à Marseille.

Les expériences que l'auteur a établies sur lui-même et sur d'autres personnes ont confirmé, ce que nous avons démontré nous-même, que la pilocarpine instillée dans l'œil a une action myotique plus forte que l'ésérine. Il a remarqué aussi que le nitrate de pilocarpine agit moins activement que le chlorhydrate.

L'auteur ajoute que la pilocarpine sera très-utile à employer là où l'usage prolongé de l'ésérine aura provoqué une irritation dans la conjonctive ou conjonctivite folliculaire. M. Rampoldi a remarqué que toutes les fois qu'il avait instillé une goutte de pilocarpine dans un œil de chat, il a vu se produire au bout de dix minutes une salivation très-abondante.

L'auteur a vu les injections hypodermiques de pilocarpine diminuer très-sensiblement la sécrétion urinaire dans les cas de *diabète insipide*. Dans les affections rhumatismales de l'iris ou la kérato-conjonctivite, il a obtenu aussi de très-bons résultats en employant soit une infusion de jaborandi, soit des injections hypodermiques de pilocarpine.

III. Ruvioli. — **De l'efficacité du bromure de potassium dans l'amblyopie et l'amaurose alcoolique**, p. 522-534. — L'auteur examine d'abord les différents symptômes qui caractérisent l'amblyopie alcoolique, et il signale entre autres phénomènes l'existence de la dyschromatopsie, que nous avons déjà signalée dans nos propres recherches sur cette matière.

En ce qui concerne le traitement, M. Ruvioli déclare qu'il a abandonné tous les moyens qu'on a employés dans le temps, et il n'a recours qu'au bromure de potassium.

Le professeur Gubler a démontré que le bromure de potassium agit très-efficacement comme calmant des nerfs moteurs et sensitifs et sur les vaisseaux capillaires en diminuant la turgescence. Lewicki a démontré que le bromure agit surtout sur les vaisseaux cérébraux. C'est pour combattre la turgescence cérébrale qu'il a employé ce médicament dans l'alcoolisme, et l'expérience a démontré à Quaglino, Ruvioli et d'autres qu'il réussit aussi dans le traitement de l'amblyopie alcoolique. A l'appui, l'auteur rapporte cinq observations de sa clientèle particulière. Il a dû l'employer à la dose de 3 jusqu'à 12 grammes par jour, et il en a obtenu des résultats très-satisfaisants.

IV. Crespi. — **Des lésions violentes de l'œil et de ses annexes**, 535-586. — L'auteur rapporte une statistique et des observations qu'il a recueillies à la clinique de Milan pendant les années 1874-1878. Le tableau statistique porte sur 608 cas. L'ordre et la classification sont les mêmes qui ont été suivis par Arlt dans son travail sur le traumatisme : 1° lésion par compression et commotion subite du globe ; 2° blessures par pénétration d'un corps étranger à travers les membranes de l'œil, dont les unes A sans le corps étranger, et les autres B avec le corps étranger situé soit à l'intérieur de l'œil, soit au voisinage.

Les contusions de la cornée ont amené souvent des abcès graves avec destruction de cette membrane, surtout chez les alcooliques.

Ces abcès ont donné lieu tantôt à une nécrose générale, tantôt à des ulcères rongeants avec hypopyon, iritis ou irido-cyclite, et qui se sont terminés par des leucomes et staphylomes partiels ou totaux de la cornée. En général on a préféré dans ces cas pratiquer l'iridectomie au lieu de la section de Sæmisch.

L'auteur rapporte une observation où, à la suite d'un staphylome traumatique de la cornée, il s'est déclaré une ophthalmie sympathique de l'autre œil.

L'auteur rapporte trois observations de déchirure de la sclérotique. Dans le premier cas, la plaie se trouvait située dans la région ciliaire à un millimètre, et parallèle au bord cornéen, de douze millimètres de longueur. La perception lumineuse n'existait point et l'œil s'est perdu.

Dans le second cas, la déchirure de la sclérotique et de la cornée était produite par l'explosion d'une bouteille d'eau de Seltz. La plaie était située au bord supérieur de la cornée et parallèlement à cette dernière, l'iris manquait du côté de la plaie. On a pratiqué quelques jours après l'accident une iridectomie dans la partie opposée à la plaie, et l'œil guérit.

Dans le troisième cas, la plaie occupait le cercle ciliaire au bord de la cornée, l'iris était hernié et la vue s'est perdue totalement.

L'auteur admet la production des cataractes traumatiques sans ou avec déchirures de la capsule, et dans ces circonstances la guérison se produit, soit par la résorption spontanée, soit par l'extraction, à moins qu'il y ait un décollement de la rétine derrière la cataracte, comme cela avait lieu dans un cas dont l'auteur rapporte l'observation.

En ce qui concerne les lésions de la rétine, l'auteur rapporte deux cas d'hémorrhagie de la macula ou d'amblyopie où la guérison a eu lieu.

II. CENTRALBLATT FÜR PRAKTISCHE AUGENHEILKUNDE, DE HIRSCHBERG.

Analysé par le docteur Parent.

PAGENSTECHER. — **Du massage de l'œil et de son emploi dans diverses affections de l'œil.** — Dans le dernier numéro du *Centralblatt für praktische Augenheilkunde*, de Hirschberg, M. Pagenstecher cite quelques observations où le massage de l'œil méthodiquement pratiqué lui a rendu de grands services.

Dans la première observation, il s'agit d'un homme de 35 ans souffrant depuis 20 ans d'une affection mal définie, mais que M. Pagenstecher rapporterait de préférence au groupe des affections sclérales.

L'œil gauche présentait une injection conjonctivale et sous-conjonctivale assez importante : conjonctive un peu œdématiée, et près du bord corné plusieurs petites élevures rondes ou ovalaires ressemblant assez, comme forme, dit l'auteur, à des cicatrices cystoïdes.

L'œil droit présentait un aspect analogue, mais un seul secteur de l'œil était pris, c'était le secteur supérieur.

Des deux côtés, cornée et iris sains ; acuïté visuelle normale.

Cette affection, remontant à vingt ans, revenait périodiquement toutes les trois ou quatre semaines ; rarement le malade restait indemne pendant deux ou trois mois. Pendant les attaques, les yeux offraient à l'examen des changements de tension. Partant de l'idée que l'injection conjonctivale et sous-conjonctivale était due à un obstacle dans la circulation, M. Pagenstecher pratiqua le massage. L'œil, après ce premier massage, était fortement injecté, mais sa tension était notablement diminuée. Quatre massages suffirent à arrêter une nouvelle attaque ; l'injection conjonctivale et sous-conjonctivale, l'augmentation de tension ont disparu.

Encouragé par ce succès, M. Pagenstecher employa de nouveau le massage dans un cas d'épiscléritis confirmé et dans un cas de kératite parenchymateuse de nature spécifique. L'épiscléritis, qui durait depuis quatre semaines, fut guérie de cette façon au bout de

dix jours, fait remarquable, si on tient compte de la chronicité, de la longue durée de cette affection. Dans le cas de la kératite spécifique, il obtint au bout de quelques jours une amélioration considérable de l'acuïté visuelle.

Dans ces deux dernières affections, comme dans la première, le massage fut toujours suivi d'une diminution de la tension oculaire très-appréciable au toucher.

M. Pagenstecher pratique le massage de la façon suivante : appliquant l'indicateur sur la paupière supérieure, près du bord libre, il pratique de légères frictions en allant du centre de la cornée jusqu'à l'équateur de l'œil ; ces frictions doivent être rapides ; de cette manière on arrive à masser toute la circonférence du bulbe. Habituellement, M. Pagenstecher fait suivre ces frictions radiaires de frictions circulaires, en imprimant à la paupière supérieure des mouvements circulaires pratiqués surtout dans la région sclérocornéenne. Le massage dure de deux à quatre minutes et se pratique chaque jour.

NÉCROLOGIE

Nous avons le regret d'annoncer la perte douloureuse que le corps médical polonais vient de subir en la personne de M. Mianowski, ancien recteur de l'Université de Varsovie et un des plus éminents professeurs de clinique médicale des Universités de Wilna et de Saint-Pétersbourg. Dans sa longne carrière médicale, il a su mériter les plus hautes distinctions honorifiques, grâce aux services considérables qu'il a rendus comme médecin et comme professeur. La mort de Mianowski sera regrettée par tous ceux qui l'ont connu et qui ont pu apprécier les nobles qualités de son esprit et de son cœur.

Le professeur Tardieu est mort, le 12 janvier 1879, des suites d'une pneumonie. Né en 1818, il est arrivé très-rapidement à une haute position comme médecin et comme professeur. Déjà agrégé de la Faculté, il fut nommé en 1861 professeur de médecine légale. C'est dans cette branche de l'enseignement qu'il parvint à l'apogée de sa glorieuse carrière. Par la mort de Tardieu, le corps médical perd un de ses membres les plus éminents et les plus sympathiques.

Le gérant : Germer Baillière.

PARIS. — IMPRIMERIE É. MARTINET, RUE MIGNON, 2.

CONTRIBUTION A L'ÉTUDE PATHOLOGIQUE ET PHYSIOLOGIQUE DE L'AMBLYOPIE APHASIQUE

Par le docteur Noël GUENEAU DE MUSSY
Médecin honoraire de l'Hôtel-Dieu, membre de l'Académie de médecine.

M. le docteur Galezowski, qui a rendu à la pathologie cérébrale un si grand service, en appliquant les recherches ophthalmoscopiques à l'étude des maladies de l'encéphale, a publié, en 1876, dans les *Archives de médecine*, un très-intéressant mémoire sur l'amblyopie aphasique : c'est ainsi qu'il désigne les troubles visuels observés dans l'aphasie. Ces troubles avaient déjà été indiqués par Trousseau.

M. Galezowski en a approfondi l'étude et en a décrit les différentes formes. Voici les conclusions auxquelles il est arrivé :

1° La vision proprement dite n'est pas altérée ;

2° Les malades perdent la faculté de lire, non pas par affaiblissement de la faculté visuelle, mais par perte de la mémoire des mots;

3° Les yeux se fatiguent facilement et le moindre exercice peut provoquer des vertiges, du malaise et de la céphalalgie.

4° L'examen ophthalmoscopique ne fait constater aucune lésion ; une seule fois M. Galezowski a trouvé les deux pupilles inégalement dilatées.

5° On observe aussi chez les aphasiques une espèce de daltonisme qui ne dépend pas d'une altération de l'œil, mais d'une amnésie des couleurs.

6° En même temps que l'hémiplégie, l'hémiopie accompagne assez souvent l'aphasie. Selon l'ingénieuse explication de M. Galezowski, l'oblitération d'une des artérioles qui se rendent aux origines cérébrales du nerf optique peut expliquer cette hémiopie dans laquelle le côté droit du champ visuel est, comme le côté droit de l'appareil locomoteur, celui qui est ordinairement frappé de paralysie. — M. Galezowski a constamment observé, dans ce cas, que la ligne de démarcation de la

partie active et de la partie inerte du champ visuel est très-sensiblement inclinée à gauche par son bord supérieur. Chez quelques malades, en même temps qu'il y a hémiopie, il y a superposition imparfaite des images fournies par les deux yeux : de là trouble de la vision ; ou bien il y a transposition des lettres et des mots, qui n'apparaissent pas dans leur ordre réel, mais sont intervertis ou confondus. Ces phénomènes peuvent ne se manifester que d'une manière intermittente et lorsque le malade s'est fatigué en appliquant sa vue avec une attention soutenue.

7° Dans des cas très-rares on a observé de l'atrophie papillaire dans un seul œil qui est habituellement l'œil gauche. Cette atrophie s'explique par une embolie oblitérant une des artères optiques.

8° Comme les autres phénomènes aphasiques, l'amblyopie aphasique est susceptible de guérison.

L'observation suivante vient confirmer la plupart de ces conclusions en y ajoutant quelques particularités dont nous discuterons la signification : elle offre cette circonstance très-remarquable que l'amblyopie aphasique a précédé l'aphasie proprement dite. L'amnésie des images a précédé l'amnésie des sons, et même elle n'a pas été complète dès le début. On peut se demander si la mémoire des sensations fournies par la vue est distincte de la mémoire des sensations fournies par l'ouïe, si ces deux mémoires ont une localisation spéciale qui leur corresponde dans le cerveau, ou si l'affaiblissement de la faculté mnémonique ne pourrait pas porter d'abord sur la mémoire des images, par suite du développement inégal que donnent à ces différentes formes de la mémoire l'habitude et l'éducation. Nous aurons l'occasion de discuter ces hypothèses sans avoir la prétention de résoudre des problèmes qui se rattachent aux conditions les plus intimes et les plus cachées de notre organisation intellectuelle.

M. L..., âgé de 68 ans, est bien constitué et robuste en apparence ; il est intelligent, mais doué d'une imagination ardente et d'une activité cérébrale dont la surexcitation maladive le porte à des entreprises hasardeuses qui aboutissent le plus

souvent à des revers. De là une agitation continuelle, une insomnie presque constante et une excitabilité nerveuse générale qui réagit sur son caractère.

Dans sa petite enfance, il a eu une hémiplégie droite qui ne lui a laissé d'autre trace qu'une disposition à devenir gaucher. Cette disposition a été d'ailleurs corrigée par l'éducation; et pour écrire comme pour manger, M. L... se sert de la main droite; mais il se rase de la main gauche. M. L... a dans sa race des antécédents arthritiques : sa mère est morte paralysée; son père, après avoir eu des accidents éclamptiques, est mort dans une maison d'aliénés; un de ses cousins est franchement épileptique. Depuis sa jeunesse, il est eczémateux avec des poussées d'exacerbations qui étendent ou font paraître sur de nouvelles régions l'éruption eczémateuse. En outre, il est sujet, presque tous les printemps, saison favorite des manifestations morbides de racine arthritique, à des affections qui relèvent probablement de cette origine : tantôt ce sont des bronchites intenses, quelquefois opiniâtres, compliquées d'emphysème avec une tendance asthmatique, qui s'est accentuée davantage dans ces derniers temps ; d'autres fois des éruptions furonculeuses; une fois une phlébite avec douleurs rhumatoïdes; une fois une ophthalmie intense prolongée, qui a mis sa vue en danger.

Dans l'intervalle de ces crises, M. L... reprend sa vigueur et son activité habituelles. Il y a 12 ans, étant au bord de la mer, après avoir été exposé à un soleil ardent, il fut atteint d'une céphalalgie violente suivie, au bout de quelques jours, d'aphasie sans paralysie, il ne trouvait pas d'expression propre pour traduire sa pensée ; il se trompait et s'irritait de ce qu'on ne le comprenait pas; les membres des deux côtés, et cela a été constaté par le docteur Foville père, qui soignait ce malade, avaient conservé toute leur énergie motrice. Cette aphasie disparut complétement après avoir duré deux mois au bout desquels, ayant recouvré toutes ses facultés, il se livra, comme auparavant et malgré tout son entourage, à des entreprises téméraires qui absorbèrent la plus grande partie de sa fortune. Depuis cette attaque d'aphasie, M. L... eut tous les

mois des accidents auxquels il donne le nom de défaillances, d'étourdissements, et qui sont évidemment du vertige comitial. Il éprouve d'abord un sentiment nauséeux, puis sa tête s'embarrasse, et s'il ne trouve pas immédiatement un point d'appui à sa portée, il tombe sans connaissance, sa figure, pâle d'abord, s'injecte et devient turgide ; ses yeux se renversent en haut, et la fin de cette crise qui dure environ une minute est précédée de mouvements spasmodiques dans les muscles de la face. Le malade conserve parfois un peu de lourdeur de tête ou de céphalée; puis il revient à son état habituel.

Dans les derniers mois de 1877, à la suite d'une discussion très-vive qui avait excité chez lui un mouvement de colère, il fut de nouveau pendant plusieurs heures atteint d'aphasie. Cet accident n'eut pas de suites.

A trois reprises différentes, depuis un an, il éprouva une autre série de symptômes assez singuliers : tout à coup, étant assis, il se sentait dans l'impossibilité absolue de se lever, comme s'il était enchaîné à son siége ; puis à ces phénomènes akinésiques passagers succédaient des nausées et des vomissements. Ces accidents, du reste, ne duraient que quelques minutes, et l'action musculaire des jambes, un moment suspendue, reprenait bientôt toute son activité.

Dans les premiers jours d'avril, M. L... se plaignit de céphalalgie; il était somnolent après les repas. Le 4 avril au soir, après avoir travaillé et lu pendant une grande partie de la journée, il sentit sa vue se troubler au point qu'il ne pouvait plus distinguer les lettres; ou plutôt il lui semblait que sa vue avait conservé toute son acuité, mais il ne pouvait plus discerner la valeur des lettres. Ainsi, il prenait un *o* pour un *b*, et ainsi de suite, et. chose singulière, il appréciait la valeur de certains chiffres et lisait l'heure sur un cadran ou sur une montre avec exactitude.

Je le vis le 6 et je constatai les phénomènes suivants : le malade avait sa physionomie habituelle; sa parole était très-nette, abondante comme elle l'est habituellement chez lui, peut-être un peu plus lente et par moments très-légèrement hésitante, ce qui ne l'empêche pas de trouver le mot propre

pour revêtir sa pensée, même avec une certaine recherche d'élégance dans le langage.

Il affirmait que sa vue n'avait subi aucune altération, qu'il voyait très-distinctement, mais qu'il lui était impossible de lire. En effet, si je lui montrais un doigt, deux doigts, tout autre objet, il les reconnaissait et m'en disait le nombre; il lisait exactement l'heure sur un cadran, mais si je lui montrais des lettres, de quelque dimension qu'elles fussent, il ne pouvait les déterminer et se trompait dans leur désignation. Il écrivait cependant; mais, le faisant écrire successivement les yeux ouverts et les yeux fermés, je m'aperçus qu'il y avait très-peu de différence dans le résultat; les mêmes irrégularités dans l'intervalle des lettres, les mêmes inégalités de niveau se retrouvaient aux mêmes places. J'en conclus qu'il écrivait automatiquement et en vertu de la force d'habitude, même quand il avait ouvert les yeux, qui tout au plus aidaient un peu la direction de la main.

J'avais constaté tous ces phénomènes le 12 avril. La veille, le malade avait dicté sans hésitation une longue lettre d'affaires très-bien rédigée. Le 13, il écrivait lui-même pour un homme d'affaires une note, en quelques lignes, d'une écriture et d'une rédaction satisfaisantes.

A ces symptômes s'ajoutèrent quelques troubles locomoteurs qui avaient complétement fait défaut pendant l'attaque antérieure d'aphasie. Il y avait dans le bras droit un léger sentiment d'engourdissement, bien que la sensibilité tactile parût intacte; mais il y avait surtout de la difficulté à ajuster les mouvements plutôt qu'à les diriger. Je m'explique : il fermait, ouvrait la main et la dirigeait à volonté dans le sens qu'on lui indiquait; mais s'agissait-il de prendre un objet, il passait à côté, ses doigts avaient peine à le saisir et à l'embrasser; il mettait une gaucherie extrême à tenir un crayon ou une plume, il se trompait de doigt et de phalange comme il se trompait de nom pour désigner ou pour reconnaître les lettres qu'on lui montrait, comme un aphasique se trompe de mots quand il veut exprimer sa pensée; et cependant il remuait les doigts avec agilité, comme il se plaisait à le con-

stater et à le faire constater. Il se rendait un compte si net de sa maladie et en analysait les symptômes avec tant de précision et de finesse que, quelqu'un lui disant que l'indécision de sa main dépendait du trouble de la vision : Non, répondait-il immédiatement, car alors cette indétermination des mouvements s'étendrait aux deux mains, tandis que la main gauche obéit avec précision à ma volonté et saisit immédiatement l'objet que je veux atteindre.

Le malade n'accusait d'ailleurs aucune douleur de tête ; les fonctions digestives s'exécutaient régulièrement ; la marche paraissait normale et le trouble fonctionnel du membre supérieur ne semblait pas s'être étendu au membre inférieur.

Je prescrivis des laxatifs, un repos absolu de l'esprit auquel il ne se soumit pas complétement.

Le 14, j'avais appelé le docteur Galezowski. Il constata, à l'aide de l'examen ophthalmoscopique, l'état normal de la rétine et des milieux oculaires. Il me rappela qu'il avait publié dans les *Archives*, en 1876, un travail sur cette affection, à laquelle il donna le nom caractéristique d'*amblyopie aphasique*.

La parole était aussi nette que les jours précédents ; mais, depuis la veille, était survenu un nouveau symptôme : le malade ne pouvait plus soulever son bras droit ; l'avant-bras et la main peuvent se mouvoir comme ils le faisaient la veille, c'est-à-dire que, conservant leur agilité, ils manquent de précision. Cependant, en l'aidant, nous lui faisons tenir un crayon et nous l'engageons à écrire le mot *soleil*. Deux fois de suite il l'écrit sans *e* et deux fois, voulant se corriger, il met un *u* au lieu d'un *i*.

Ainsi, l'aphasie de langage, qui n'existait pas les jours précédents, commençait à se manifester par la confusion ou l'oubli des signes.

D'après le conseil du docteur Galezowski, qui s'appuyait sur les connexions déjà observées par lui de l'amblyopie aphasique avec l'épilepsie, je donnai à ce malade une préparation bromurée. Je la composai ainsi : Bromure de potassium, 6 ; bromure de sodium, 3 ; d'ammonium, 1. Le malade devait

prendre progressivement d'un à trois grammes de bromure dans les vingt-quatre heures.

Le 15, je le vis; il avait recouvré les mouvements du bras; mais, le 17, l'aphasie proprement dite s'était caractérisée depuis la veille : il ne pouvait exprimer ses idées, ou du moins ne le faisait que d'une manière très-incomplète et par intervalles, habituellement articulant des mots qui n'avaient aucun rapport avec sa pensée. Il avait conscience de cet état, il s'en plaignait vivement, et il attribuait cette aggravation de la maladie au bromure, dont il avait pris la veille deux grammes à deux grammes et demi. Tout en doutant de l'influence de ce médicament sur une aggravation dont nous avions constaté l'avant-veille les premiers symptômes dans ces fautes d'orthographe qui étaient déjà une aphasie du langage écrit, j'attribuai cependant au bromure une excitation et une irritabilité de caractère, qu'il produit quelquefois, qui se manifestait chez ce malade quelque temps après l'usage de la potion, et diminuait à mesure qu'il s'éloignait du moment où il l'avait prise. Je la fis suspendre et je continuai les dérivatifs.

Depuis que l'aphasie s'était prononcée complétement, le malade ne pouvait plus écrire et son bras était devenu beaucoup plus maladroit; la marche était légèrement titubante, mais sans différence notable dans les deux membres inférieurs. Le 17, aux phénomènes aphasiques, qui s'accentuaient de plus en plus, s'ajoutèrent des douleurs dans la moitié gauche de la tête, douleurs dont il ne pouvait pas préciser le caractère, mais dont il marquait la limite sur la ligne médiane de la face et du nez ; en même temps il se plaignait de l'engourdissement qu'il avait accusé, dès le début des accidents, dans le membre supérieur droit.

Le 20, je le vois avec le docteur Vulpian : l'aphasie était plus prononcée que les jours précédents ; tandis que la veille il trouvait, comme par jet, des phrases raisonnables au milieu de ses hésitations et de ses quiproquos, aujourd'hui je ne l'ai pas entendu prononcer une seule phrase correcte, et les mots le plus souvent manquent à sa pensée. Il se plaint toujours de la moitié gauche de la tête, et accuse pour la première fois

une sensation anomale et qu'il ne peut pas définir dans le membre inférieur, dont les mouvements paraissent parfaitement libres.

Le docteur Vulpian, après avoir écouté attentivement l'histoire du malade, exprima la pensée que peut-être l'insolation avait provoqué, il y a 12 ans, une méningite qui avait laissé quelque néoplasie jouant le rôle d'épine pour la partie voisine du cerveau, l'irritant, et avec le concours d'une prédisposition, jouant probablement un rôle dans ces accès vertigineux dont l'origine remonte à cette époque. Une incitation nouvelle semble avoir agi sur ce foyer, l'avoir en quelque sorte rallumé avec des troubles locomoteurs qui indiquent une lésion plus profonde et par conséquent plus dangereuse que la première fois. Quelle est la nature de ce travail morbide? est-ce un ramollissement, un gliôme ou tout autre produit morbide? Il est impossible de le déterminer. Telle fut en résumé l'opinion de M. Vulpian, dont la compétence en fait de maladies du centre nerveux m'avait fait réclamer l'opinion. Quel que soit le fondement de cette ingénieuse explication que notre savant confrère ne présentait d'ailleurs que comme une hypothèse sur l'évolution et le caractère des lésions qui existent chez notre malade, il y a dans la marche des symptômes des particularités qui ont une signification indépendante de leur condition organique. Il n'est pas douteux que nous soyons en présence d'un cas d'aphasie : dès le début, et avant même que l'aphasie eût revêtu sa forme caractéristique, le diagnostic en avait été fait par M. Galezowski et par moi : les antécédents et la conclusion affirment l'exactitude de cette appréciation.

Mais quelle singulière aphasie que celle qui laisse à la faculté du langage toute sa liberté, qui permet au malade de traiter des sujets abstraits, délicats, difficiles, en termes nets, précis, choisis et même élégants ! Doit-on attribuer le mot d'aphasie à ce trouble psychique qui ne permet pas de reconnaître la valeur des lettres, mais qui n'empêche pas de distinguer certains signes destinés à exprimer les nombres? Comment expliquer que, ne pouvant pas lire, le malade puisse écrire correctement d'abord, puis avec des lapsus et des fautes

qui se répètent automatiquement, jusqu'au moment où il ne peut plus tracer une seule lettre ?

C'est que l'aphasie n'est probablement qu'un épisode d'un trouble psychique plus général.

C'est une altération de la faculté de concevoir les images ou formes qui sont les éléments de toutes nos opérations intellectuelles. Ainsi que Trousseau et le docteur Gairdner l'ont démontré, ce n'est pas la mémoire des mots qui manque habituellement à l'aphasique, c'est la possibilité d'approprier le signe à la chose qu'il doit exprimer, que ce soit par la parole, par l'écriture ou par le dessin, quoiqu'il y ait des exceptions à cette loi; mais je crois qu'il faut remonter plus haut encore, ce n'est pas seulement l'adaptation du signe à la chose qui est empêchée ; la faculté de concevoir la forme ou idée me paraît troublée : il y a *anidie* autant qu'aphasie. Ce n'est pas le nom de la lettre que le malade a oublié, car, quand on lui dit un mot, le souvenir des lettres qui le composent provoque en lui automatiquement et par habitude les mouvements qui peuvent le reproduire ; mais le concept des lettres, leur signification, leur idée, n'existe pas pour lui, à ce point qu'il ne pourrait pas lire ce qu'il a écrit ; et cette écriture est tellement un acte automatique, instinctif, qu'il écrit aussi bien les yeux fermés que les yeux ouverts. Beaucoup d'actes volontaires à leur origine sont transformés par l'habitude en actes instinctifs et s'accomplissent alors sans l'intervention active de la volonté et de la conscience. Pourquoi l'anidie de la vue a-t-elle précédé celle du langage ? Y a-t-il dans le cerveau des départements distincts pour ces deux sources d'idées ? ou n'y a-t-il là qu'une question de degré ? N'y a-t-il simplement que deux phases progressives dans l'évolution d'une même affection ? S'il existe une faculté chargée de centraliser tous les concepts fournis par les différents sens, tous ces sens peuvent ne pas y imprimer une trace également profonde, et la connaissance de ces concepts peut ne pas opposer à la cause qui les efface, une égale résistance, de même que dans la perte de la mémoire des mots on observe ordinairement une certaine gradation.

Nous ferons remarquer que les concepts qui sont en rapport avec le sens de l'ouïe, qui se traduisent en sons ou en souvenirs de son, sont ceux qui ont la plus grande part dans les opérations de notre intellect et dans l'ensemble de nos connaissances. C'est par l'oreille que nous recueillons les notions les plus importantes et les plus nombreuses : celles mêmes que nous recevons par la vue, en passant du concret à l'abstrait, revêtent la forme de son. *Nous pensons avec le souvenir des mots parlés et non pas avec le souvenir des mots écrits.* Du reste notre éducation se fait dans le même sens : nous parlons avant de savoir lire et écrire ; est-il donc bien étonnant que, dans la rétrocession de nos facultés, la perte de la faculté de lire puisse précéder la perte de la faculté de parler?

J'ai dit qu'au début des accidents le malade avait pu écrire quelques mots et même, un jour, quelques lignes. J'ai montré que l'instinct et l'habitude pouvaient, dans le premier cas, rendre compte de ce phénomène. Il faut encore faire intervenir une autre condition, c'est l'excitation qui peut rendre à des éléments nerveux malades une activité passagère et accidentelle : ainsi il nous arrive très-fréquemment de voir des malades habituellement plongés dans le délire ou la stupeur qui, à la vue du médecin ou de toute autre personne qui stimule vivement leur attention, s'éveillent et pendant quelques instants parlent et raisonnent avec rectitude.

J'attribuerai encore à l'aphasie ou *anidie* les troubles dans la direction des mouvements qui se sont manifestés dans la main droite. S'il y a eu plus tard de l'affaiblissement de la contractilité et du sens tactile, au début ces facultés paraissaient peu modifiées ; un sentiment d'engourdissement ou compression semblait être la seule anomalie de la sensibilité; les mouvements étaient rapides, agiles, énergiques, mais ne s'adaptaient pas au but où le malade voulait atteindre ; très-probablement le sens musculaire ne lui fournissait que des données inexactes sur la direction des mouvements, en même temps que le toucher ne lui donnait qu'une appréciation erronée des surfaces qu'il voulait saisir et du rapport de ses

doigts avec ces surfaces, c'était bien dans le système nerveux du membre droit que résidait la cause de l'erreur, puisque les mouvements du membre gauche conservaient toute leur précision. Faut-il en conclure que cette faculté des formes, qui pour l'écriture et le langage semble en rapport spécial avec la troisième circonvolution antérieure gauche, serait pour les mouvements des membres moins exclusivement localisée à gauche? Mais l'observation actuelle serait mal choisie pour établir une pareille opinion, attendu que notre malade avait de la tendance à être gaucher, et que si l'éducation avait combattu et corrigé cette tendance, il n'en faisait pas moins de la main gauche des usages plus fréquents qu'on ne le fait ordinairement; son lobe droit était plus souvent actif qu'il ne l'est dans les conditions ordinaires, et si dans l'aphasie paralytique ce lobe peut être habitué à suppléer le lobe gauche par une espèce d'entraînement, on comprend qu'il puisse s'associer à lui et le suppléer au besoin, quand son action est entravée, s'il est habitué déjà à partager l'activité de son congénère. Dans cet état complexe j'ai indiqué une circonstance, au premier abord, assez difficile à expliquer : c'est que le malade, ne pouvant plus lire les lettres, continuait à distinguer les chiffres. La faculté du nombre est certainement une faculté distincte de la faculté du langage, mais leur représentation doit être une dépendance de la faculté des images ou des formes; peut-être faut-il tenir compte de la simplicité plus grande des signes qui représentent les nombres, surtout dans les caractères romains qui servent ordinairement à marquer les heures, et principalement de l'habitude de juger l'heure par la place qu'occupe l'aiguille sur le cadran; or, à cette phase de la maladie, le malade distinguait assez nettement les objets pour apprécier la position des deux aiguilles. Je regrette vivement de ne l'avoir pas examiné à ce point de vue et de ne lui avoir pas fait examiner d'autres nombres et d'autres combinaisons numériques que celles des chiffres d'un cadran.

Le 22. — Je le vis se plaignant toujours de la moitié gauche de la tête, l'aphasie était un peu moins complète que

la veille, il trouvait quelques courtes phrases correctes et parvenait pour beaucoup de choses à faire comprendre sa pensée, en se servant d'épithètes approximatives pour qualifier les choses, et construisant ses phrases comme le font les enfants qui commencent à parler.

Mais en revanche la jambe qui, l'avant-veille, était engourdie, paraissait, quand il marchait, plus faible que l'autre; elle traînait et paraissait moins solide que la gauche. On lui avait mis, l'avant-veille, un vésicatoire à la nuque; il prenait tous les jours, depuis ce jour-là, un demi-gramme d'iodure de potassium auquel j'avais ajouté 20 centigrammes de solution de Fowler, d'après le conseil de M. Vulpian.

Cette médication n'amena aucun résultat satisfaisant et nous y renonçâmes après un essai prolongé pendant plusieurs semaines. De tous les symptômes, celui dont le malade se plaignait le plus vivement était la céphalalgie.

Après trois semaines d'une céphalée opiniâtre qui affectait la forme d'hémicranie du côté gauche, le malade accepta l'emploi d'un moyen que je lui avais prescrit dès le début et qu'il avait repoussé jusque-là; ce moyen, emprunté à la pratique de Nélaton, consiste dans l'application sur les régions douloureuses, pendant 10 à 12 minutes, de dés à coudre remplis d'ouate imbibée de chloroforme. On obtient ainsi une rubéfaction, souvent même une vésication de la peau que j'ai trouvée efficace dans un certain nombre de névralgies.

Chez M. L... l'effet fut aussi satisfaisant que rapide. La douleur diminua immédiatement et disparut en quelques jours; mais l'aphasie persista sans modification favorable. Parfois le malade parvenait à se faire comprendre en aidant la parole du geste; plus souvent il restait incompris. Chose bizarre! en perdant le vocabulaire consacré par l'usage, il s'en était fait un qu'il répétait avec constance, pour désigner les personnes ou les choses avec lesquelles il était en contact habituel. Ainsi pour parler de sa femme il disait mon camarade; il appelait sa femme de chambre le gros garçon.

En perdant la mémoire des mots véritables, il se souvenait des locutions vicieuses qu'il leur avait substituées, et il les

retrouvait pour indiquer les objets dont il ne savait plus le véritable nom. Comme dans toutes les amnésies, les adjectifs qualificatifs étaient substitués parfois aux substantifs oubliés; le plus souvent le mot qu'il articulait avec facilité et assurance n'avait aucun rapport avec la chose qu'il pensait.

Il nous a fait cependant comprendre, et il revenait souvent sur ce point, que de l'œil droit il ne voyait que la moitié des objets.

Le 25 juin, la situation du malade n'a pas changé, il marche bien, quoique, pendant quelques jours, la jambe droite ait paru un peu plus faible, ce qui pouvait être imputé en partie à un volumineux furoncle développé sur la cuisse de ce côté. L'état cérébral reste le même : aphasie, longs discours, enfilades de mots à peu près vides de sens, irritation de n'être pas compris, impatiences, excitabilité du caractère.

Il est parvenu à nous faire entendre qu'il voulait être électrisé, et comme je n'y voyais pas d'inconvénient en confiant ce malade à la judicieuse et prudente habileté du Dr Onimus, je lui accordai cette satisfaction qu'il réclamait avec instance, et qui n'amena aucune amélioration dans son état; il y renonça lui-même, comme je le prévoyais, après un court essai.

Au mois de décembre je revis ce malade qui, depuis le mois d'août, avait cessé de réclamer mes conseils tout en suivant le traitement que je lui avais prescrit. Ce traitement consistait essentiellement dans un régime et une hygiène qui éloignaient toutes les causes de congestion encéphalique, dans l'emploi des laxatifs pour assurer la liberté du ventre, et dans l'usage interne de l'iodure de potassium à petites doses. L'aphasie persistait avec une nuance d'amélioration; les jambes avaient retrouvé leur agilité et leur fermeté normales; le bras droit était plus adroit; il pouvait s'en servir pour manger, mais les mouvements en étaient encore hésitants et manquaient de précision.

Il lui était impossible d'écrire; le malade avait eu dans le mois précédent plusieurs atteintes de ses vertiges, et un médecin qu'il avait appelé lui avait conseillé, depuis quelques semaines, de revenir à l'usage du bromure. Telle était la situa-

tion de ce malade. Je ne reviendrai pas sur l'étude analytique des symptômes de cette curieuse affection. Des différentes hypothèses qui ont été émises sur leur cause, la plus vraisemblable me semble être celle qui les attribue à l'existence d'une tumeur intra cranienne. Le malade n'avait jamais eu d'accidents syphilitiques ; c'était donc à un autre processus morbide que la lésion quelle qu'elle fût devait être imputée. Je crois que l'insolation à laquelle on a attribué la première attaque d'aphasie n'a joué qu'un rôle tout à fait secondaire, en provoquant peut-être une fluxion congestive autour d'une néoplasie préexistante.

CLINIQUE DU PROFESSEUR RICHET

SARCOME ORBITAIRE CHEZ UN ENFANT D'UN AN

Leçon recueillie par le docteur REMY.

Il s'agit d'un enfant d'un an dont les parents habitent Champigny. Jusqu'à l'âge de six mois, ceux-ci n'avaient rien remarqué d'extraordinaire dans les yeux de leur enfant, et c'est à cette époque seulement que la mère commença à s'apercevoir des premiers symptômes du mal. Déjà la pupille de l'œil gauche paraissait constamment dirigée en haut; le globe de l'œil était en effet porté en haut et la cornée allait se cacher sous le rebord orbitaire supérieur. Ces phénomènes, qui étaient à peine apparents au début, avaient fini par s'accentuer de plus en plus, et d'autres symptômes s'ajoutèrent à ceux-ci. Effectivement, ce changement de position de l'œil, tel que nous venons de le signaler, était simplement dû, dans les premiers temps, à un mouvement de rotation du globe autour de son axe transversal, comme s'il se fût agi d'une paralysie des muscles abaisseurs de l'œil (droit inférieur et grand oblique). Mais bientôt, outre cette direction en haut de la pupille, l'œil sembla encore sortir de la cavité orbitaire et fit une légère saillie en avant, comme s'il eût été poussé à sa partie posté-

rieure. Quant à la paupière inférieure, elle se renversa en bas et sa surface conjonctivale demeura exposée à l'air libre, le bord palpébral inférieur étant pour ainsi dire couché sur l'os de la pommette. Enfin, depuis quelque temps, on voit une sorte de tumeur se présenter en bas, entre la paupière inférieure retournée et le globe repoussé en haut.

Les parents conduisirent alors cet enfant auprès de M. Galezowski, qui institua un traitement, mais sans obtenir de résultat satisfaisant; c'est pourquoi il envoya le petit malade à l'Hôtel-Dieu.

Quand il nous fut présenté dans la salle, les symptômes que nous venons de décrire étaient très-prononcés chez lui, et la première question qu'on pouvait se faire, c'était de savoir à quoi on pouvait attribuer ce mouvement de rotation en haut du globe oculaire. L'exophthalmie qui existait conjointement avec cette rotation ne pouvait laisser de doute; il s'agissait évidemment d'une tumeur située entre le globe et l'orbite et s'avançant plus ou moins loin au-dessous de l'œil. Lorsqu'on pressait avec le doigt cette sorte de tumeur, on sentait qu'elle était molle, élastique et fluctuante. Ce dernier caractère était tellement manifeste, que l'idée de faire une ponction exploratrice me vint immédiatement à l'esprit. Effectivement, je plongeai un trocart capillaire dans la tumeur, et il en sortit aussitôt un liquide transparent et ténu comme celui des kystes hydatiques. Dans le cas présent, il n'y avait pas lieu de songer à un kyste hydatique; on pouvait plutôt supposer qu'on était en présence d'un de ces kystes qui se développent dans la gaîne des muscles de l'œil et qu'une simple ponction est incapable de guérir. J'ai donc immédiatement prévenu les parents qu'une opération était nécessaire, et c'est pour cela que l'enfant a été ramené une deuxième fois.

Ce jour-là, la tumeur paraissait encore avoir augmenté de volume; elle était plus saillante et les phénomènes signalés précédemment encore plus apparents. Vous vous rappelez que ce jour-là, j'ai traversé la tumeur de part en part au moyen d'un petit trocart, et qu'ensuite j'ai passé un petit tube de caoutchouc à travers l'ouverture ainsi produite. Cette fois, il

ne s'écoula que peu ou point de liquide, comme on aurait pu s'y attendre d'après ce qui avait eu lieu lors de la première ponction exploratrice. C'est il y a quinze jours que je pratiquai cette première opération; l'enfant fut emmené chez ses parents, ceux-ci devant le ramener les jours suivants.

Quand il revint à l'hôpital, la présence du drain n'ayant produit aucun résultat, je vis de suite que nous serions obligés de faire une opération plus radicale, et cette fois j'engageai la mère à entrer dans nos salles avec son enfant. Depuis cinq jours que l'enfant est avec nous, vous avez pu constater que le drain a divisé la tumeur en deux parties, l'une restée du côté du globe, l'autre adhérente à la paupière. Il y a un ectropion prononcé dû à la pression qu'exerce la tumeur à la face postérieure de la paupière inférieure. Cette portion de la tumeur ainsi située en bas s'étend si profondément en arrière et jusqu'au rebord orbitaire, où elle semble adhérer, que l'on croirait qu'elle vient de l'orbite. Mais les renseignements qui nous ont été donnés récemment sur le début de cette tumeur sont en contradiction avec cette hypothèse. Voici ces renseignements : c'est dans l'épaisseur de la paupière que la tumeur a semblé prendre naissance. Au début, elle affectait la forme d'un croissant et paraissait n'avoir aucun rapport avec le globe ni avec l'orbite, aussi avait-on été autorisé à croire qu'elle s'était développée dans la capsule de Tenon que j'ai désignée du nom d'*aponévrose orbito-oculaire*.

Quoi qu'il en soit, vous voyez combien le diagnostic est incertain et difficile; néanmoins nous allons passer en revue les différentes opinions auxquelles nous pouvons nous rattacher.

La première idée qui devait naturellement se présenter à l'esprit après la ponction exploratrice ayant donné issue à du liquide transparent, c'est qu'on pouvait avoir affaire à un kyste. Effectivement, les kystes siégeant dans cette région ne sont pas rares. Que ce soit en bas ou en haut qu'ils apparaissent, c'est ordinairement dans la gaîne des muscles de l'œil qu'ils prennent naissance.

Je me suis souvent trouvé en présence de cas semblables, dont je vais vous rapporter quelques exemples.

Il y a six ans, Desmarres père m'adressa un malade porteur d'un de ces kystes auxquels je fais allusion. C'était un prêtre alors curé dans l'Eure, dans une localité qu'il habite encore aujourd'hui. Desmarres lui avait déjà fait sept ou huit ponctions dans son kyste, mais malgré ces évacuations successives, la tumeur était restée encore assez grosse. Il faut dire qu'à la dernière ponction qui fut faite, les choses ne se passèrent pas comme les fois précédentes : au lieu d'un liquide transparent, il ne sortit que du sang. Quand cet abbé vint me trouver, sa tumeur était énorme; elle était située en haut et repoussait en bas le globe de l'œil, qui était ainsi rejeté du côté de la joue, sur l'os de la pommette. La cornée, quoique transparente, commençait à s'obscurcir et devenait un peu nébuleuse. Néanmoins, l'examen ophthalmoscopique était encore possible, et la seule lésion qu'il était permis de constater dans le fond de l'œil, c'était un état œdémateux de la rétine et surtout de la papille optique en rapport avec cette lésion. Le malade n'avait plus l'acuité visuelle normale, il voyait les objets un peu confusément et comme à travers un nuage.

Après ce qui s'était passé, et surtout à cause de l'insuccès lors de la dernière ponction, il ne restait d'autre moyen de guérison que l'ablation de la tumeur, ce qui fut fait. Quand la tumeur fut enlevée, on put constater que le diagnostic avait été exact : c'était bien un kyste, mais un kyste multiloculaire, à parois multiples, contenant des liquides différents dans les diverses cavités qu'il présentait.

Dans le cas de notre enfant, avant d'avoir perforé la tumeur et de l'avoir traversée largement au moyen d'un tube de caoutchouc, on pouvait encore croire à un cas analogue; mais après cette épreuve il ne restait plus de doute : c'était évidemment à une tumeur solide qu'on allait avoir affaire, et parmi les tumeurs de ce genre, la seule opinion possible était celle de sarcome; mais comment expliquer la sortie d'un liquide transparent lors de la première ponction? Ce fait ne peut être dû qu'à la pénétration du trocart dans une cavité kystique, à moins de supposer que l'instrument ne soit entré dans l'intérieur de l'œil; mais alors c'est le corps vitré qui

serait sorti, et le liquide en question ne ressemblait nullement au corps vitré. Il va sans dire aussi que nous avions dirigé la pointe du trocart de façon à ne courir aucun risque d'intéresser le globe, ce qui d'ailleurs aurait déterminé des accidents sur la nature desquels on n'aurait pu se méprendre.

Il y avait donc un kyste véritable ; mais il ne jouait ici qu'un rôle secondaire, et le kyste vidé, restait le sarcome. Il ne peut pas même ici être question d'un kyste multiloculaire dont une poche seule aurait été intéressée, car je n'aurais pas manqué de traverser une autre poche lors du passage du drain.

Il s'agit donc ici de la toute probabilité d'un sarcome avec développement d'une cavité kystique accessoire.

Si les renseignements qui m'ont été donnés aujourd'hui sur les débuts de la maladie sont vrais, on pourrait encore faire une autre hypothèse. En effet, si la tumeur avait vraiment débuté par la paupière inférieure, c'est probablement dans les follicules de la peau qu'elle aurait pris naissance, et on serait en présence d'un kyste sébacé partant des glandes sudoripares et développé à la face postérieure de la paupière. Des kystes de ce genre peuvent, en effet, s'enfoncer dans l'orbite et simuler une tumeur venant de l'orbite; mais ce fait est ici peu probable, car la tumeur paraît trop adhérente à l'arcade orbitaire et semble aussi se prolonger trop profondément au-dessous du globe oculaire.

Un dernier point me reste à étudier, c'est l'état de l'œil, dont il faut tenir compte pour le mode opératoire. Toute la partie antérieure paraît saine. La cornée et le cristallin sont évidemment sains; en est-il de même des membranes profondes? Chez un enfant de cet âge, et avec la difficulté de dégager la pupille de dessous la paupière supérieure, il ne fallait pas même songer à faire l'examen ophthalmoscopique. Néanmoins, la contraction de l'iris sous l'influence d'une lumière intense démontre que la rétine est encore impressionnable, au moins en partie. Dans ce fait il y a l'indication de chercher à conserver l'œil dans le cas où la tumeur n'irait pas trop profondément. Nous verrons ce que nous aurons à faire pendant

l'opération. Je n'ai que peu de chose à dire sur le procédé opératoire que j'emploierai. Il est évident qu'il ne faut songer ici qu'à l'ablation de la tumeur, et au moyen seulement d'instruments tranchants. La présence de l'œil, dans le cas où il serait encore permis de tenter la conservation de cet organe important, me fait rejeter absolument l'emploi du thermocautère ou des caustiques. C'est avec le bistouri seul que je disséquerai la tumeur et que je pourrai conserver autant que possible les formes plastiques. Je fendrai donc la commissure externe de l'œil en suivant exactement les plis de la peau, de façon à donner le moins d'apparence à la cicatrice; j'abaisserai alors la paupière inférieure, ce qui me permettra de disséquer la moitié inférieure de la tumeur; ensuite j'attaquerai l'autre moitié adhérente au globe de l'œil, et ce sont les rapports que la tumeur pourra avoir avec l'œil lui-même qui régleront la fin de l'opération.

Dès le début de l'opération, M. Richet s'étant aperçu que la tumeur pénétrait trop profondément dans l'orbite pour permettre la conservation du globe, fit l'énucléation complète de l'organe. La tumeur avait non-seulement envahi toute la face inférieure de l'œil, mais le nerf optique lui-même était enveloppé dans une masse énorme qui empêchait même de le reconnaître. Tout le pôle postérieur de l'œil était envahi et la tumeur commençait aussi à gagner en haut du nerf. Le globe de l'œil étant ouvert immédiatement après l'opération, le corps vitré fut trouvé transparent; mais la rétine, dans sa moitié située au-dessus de la papille, présentait une sorte de plaque grisâtre appliquée sur elle-même; au milieu de cette plaque, un point rouge qui était dû à une hémorrhagie, ainsi que le microscope a permis de le constater. Trois ou quatre points d'atrophie choroïdienne existaient aussi à quelque distance de la papille. En bas, la rétine paraissait à peu près normale. Des coupes de cette membrane, faites au niveau de l'équateur, ont montré toutes les couches saines. Les cônes cependant paraissaient augmentés de volume et comme infiltrés.

Quant à la tumeur elle-même, elle était formée de tissu sarcomateux.

SUR LA SUTURE DE LA SCLÉROTIQUE DANS LES CAS DE BLESSURE

Par le docteur GALEZOWSKI

Les blessures de la sclérotique présentent un intérêt de la plus haute importance, tant au point du vue du siége qu'elles occupent, que de l'étendue et de la forme de la plaie.

Il est un fait aujourd'hui bien démontré, que les blessures qui atteignent le quart antérieur de cette membrane ont une gravité exceptionnelle, d'abord à cause du cercle ciliaire situé dans cette région, et qui est un organe essentiel de nutrition pour le globe de l'œil tout entier, et dont une altération peut compromettre l'existence de l'organe de la vue; ensuite à cause des tiraillements exercés par les muscles de l'œil sur la lèvre postérieure de la plaie, d'où il résulte naturellement un écartement constant de ses deux bords. La plaie reste entre-bâillée, et pourvu que le corps vitré soit un peu liquéfié, on le verra s'échapper en plus ou moins grande quantité à chaque mouvement de l'œil. Il suffit alors que cet état se prolonge pour qu'il se produise un affaissement du globe de l'œil, qui sera suivi bientôt d'une cyclite ou d'iridocyclite avec une phthisie consécutive du globe oculaire. Le voisinage de la plaie avec le cristallin et l'iris prédispose ce dernier à s'enflammer et le premier à s'opacifier, ce qui naturellement aggravera le résultat définitif de l'accident.

En présence de pareils accidents, il est de notre devoir de chercher des moyens qui soient en état d'arrêter les accidents inflammatoires et de prévenir l'écoulement du corps vitré. Le bandage compressif et l'immobilité de l'œil sont certainement des moyens efficaces que nous employons bien souvent dans ces accidents. Malheureusement ces moyens sont impuissants dans un grand nombre de cas, surtout si la plaie est trop étendue, si elle est placée trop en arrière et surtout si ses bords sont déchiquetés. Dans ces conditions, chaque

mouvement des paupières et chaque contraction des muscles font écarter la plaie scléroticale et amènent un prolapsus du corps vitré.

Pour parer à tous ces accidents et amener le plus rapidement la réunion de la plaie scléroticale, nous pensons qu'il est préférable de faire dès le début une suture scléroticale.

Les déchirures de la sclérotique peuvent se produire sous l'influence d'un choc d'un corps tranchant, qu'on voit survenir dans les explosions des préparations chimiques, des bouteilles d'eau de Seltz ou de champagne. La force de projection en est tellement grande, que les morceaux de verre déchirent la sclérotique ou la cornée sur une certaine étendue et amènent des plaies déchirées, arquées ; le corps vitré s'échappe ensuite avec une si grande facilité qu'il en résulte presque instantanément un affaissement du globe oculaire avec phthisie consécutive de l'organe.

En 1877 j'étais appelé auprès d'une femme de 56 ans qui, en déposant par terre un siphon d'eau de Seltz, fut blessée par les éclats du siphon qui éclata en mille morceaux. La cornée et la sclérotique ont été déchirées sur une étendue de 9 à 10 millimètres, la plaie formait un lambeau semi-circulaire ; l'œil était mou, et toute perception lumineuse avait disparu. Chez un homme dont nous rapportons ci-après l'histoire, la plaie n'avait pas atteint la cornée, mais elle était située sur la sclérotique et formait une plaie semi-circulaire à 3 millimètres du bord de la cornée, elle était produite par un morceau de verre projeté par une explosion.

Il y a des cas dans lesquels la sclérotique se déchire non plus par un choc et un coup directement porté sur l'œil, mais où l'on voit se produire une rupture de la sclérotique à la suite d'une contusion et par un contre-coup. Dans ce dernier cas la plaie est souvent irrégulière, plus ou moins dentelée, elle s'étend souvent parallèlement au bord de la cornée, quelquefois elle se trouve recouverte par la conjonctive, qui a résisté au choc, dans d'autres cas elle est à ciel ouvert.

Les déchirures et les ruptures de la sclérotique peuvent être suivies, dans certains cas, d'un épanchement considérable

de sang dans le corps vitré et d'un décollement plus ou moins large de la choroïde. Dans l'un comme dans l'autre cas, la vue peut être complétement perdue.

On reconnaîtra la présence d'un corps étranger dans l'œil par la forme même de la plaie dont les bords seront enclavés dans la plaie, bien entendu si ce corps étranger est d'un certain volume, et s'il se trouve au voisinage de la plaie. Des petits éclats d'acier ou de cuivre traversent la sclérotique en la coupant et n'entraînent pas la conjonctive ni les bords irréguliers de la sclérotique dans l'intérieur de la plaie. La même chose a lieu avec les grains de plomb du n° 7 ou 8 de chasse. Tout au contraire, les grains plus volumineux, ceux surtout qui sont entrés dans l'œil après avoir subi un certain degré d'aplatissement, produisent des plaies bien plus étendues et dont les bords sont souvent déprimés et enfoncés. Mais dans ce genre de lésions il n'y a jamais de très-graves pertes des liquides de l'œil, la plaie se ferme d'elle-même et les accidents qui en résultent ne sont que la conséquence de la présence du corps étranger et des désordres provoqués au moment de son entrée dans le globe.

Comme nous l'avons dit plus haut, dans les cas de plaies larges de la sclérotique, l'immobilité à elle seule ne peut pas être efficace pour arrêter l'écoulement des liquides intra-oculaires, et c'est dans ces cas que les sutures scléroticales rendent de très-grands services; elles maintiennent les bords de la plaie en coaptation, amènent la cicatrisation, et préviennent les accidents dont nous avons parlé plus haut.

Nous avons eu l'occasion jusqu'à présent de pratiquer cette opération trois fois et toujours avec un plein succès. Nous nous sommes servi à cet effet deux fois des fils de soie, et une fois d'un fil fin en or malléable. Une ou deux sutures suffisent généralement dans ces cas. Les fils de catgut peuvent être aussi employés avec avantage, comme on en peut juger par une observation qui a été rapportée par le docteur Kersendorfer [1].

Voici le fait le plus récent se rapportant à un malade de

1. Kerzendorfer, archiv. f. augen à Ohrenh., vol. VI, fasc. I. p. 42.

ma clinique, et dont l'œil a été guéri très-promptement par la suture scléroticale, malgré les conditions les plus défavorables dans lesquels il s'est présenté.

Cette observation a été recueillie par les soins de M. le docteur Mengin.

Observation. — *Blessure de l'œil par un éclat de verre. Plaie pénétrante avec section du bord de la cornée, de la sclérotique et du corps ciliaire. Suture scléroticale. Guérison.*

Le 13 octobre 1878, M. Jacques, trente ans, se présente à la clinique de la rue Dauphine. Employé dans une fabrique de produits chimiques, il a reçu dans l'œil gauche, le matin, il y a quelques heures, un éclat de verre d'une bouteille qui a éclaté.

Au côté externe de la cornée gauche est une vaste plaie béante, de 0m,015 de longueur, obliquement dirigée de haut en bas et de dehors en dedans; le centre de cette plaie est au niveau de la périphérie inféro-externe de la cornée qui est sectionnée.

Les bords de la plaie sont un peu retournés en dehors, la plaie est béante, la sclérotique est sectionnée sous forme d'un arc de cercle, le corps ciliaire est intéressé. L'iris est attiré du côté de la plaie et a disparu dans son quart inféro-externe. — Douleurs vives, le malade ne distingue absolument rien, à peine voit-il une lumière que l'on fait passer devant l'œil blessé. —Croyant à la présence du corps vulnérant dans le globe, on avait cru au premier abord à la nécessité de l'énucléation. Pour le moment on se contenta de prescrire le collyre à l'ésérine et l'immobilité avec le bandage compressif.

Le lendemain 14 octobre, on examine de nouveau l'œil : les douleurs ont diminué, on n'aperçoit pas de corps étranger; par l'examen à la loupe le plus minutieux, on ne peut éclairer le fond de l'œil ; un petit stylet indroduit dans la plaie ne permet pas de constater la moindre présence d'un corps étranger. — L'œil droit est normal et la vision de ce côté est bonne.

Les douleurs ayant notablement diminué, M. le docteur Galezowski, malgré la lésion du corps ciliaire, se décide à tenter la suture scléroticale pour conserver le globe, se réser-

vant de pratiquer l'énucléation si le moindre accident se manifeste du côté de l'œil sain.

Séance tenante, il pratique une double suture avec des fils en or malléable très-fins, une au-dessus et une au-dessous du bord cornéen.

Le lendemain, l'œil n'est pas plus injecté que la veille. Diminution de la douleur, qui a presque disparu.— Eau froide et atropine.

Les jours suivants le mieux s'accentue, l'injection disparaît petit à petit et les douleurs disparaissent complétement.

Cinq jours après, le 20, on enlève les points de suture ; le malade distingue et compte les doigts à 1 mètre.

Jusqu'au 25, le traitement consiste en instillations d'atropine ; du 25 au 30, atropine alternée avec l'ésérine.

Le 30 on cesse les collyres, l'atropine ayant produit quelques accidents généraux : nausées, céphalée, etc.

A ce moment, dix-sept jours après l'accident, le malade ne peut encore rien lire, il est du reste sous l'influence de l'atropine ; mais il compte les doigts à 1 mètre.

Nous le revoyons le 18 novembre, trente-quatre jours après l'accident : la plaie est parfaitement cicatrisée, le quart inférieur et interne de l'iris a disparu, entraîné dans la plaie. — Pas la moindre injection du côté du globe, pas la moindre douleur ni gêne. Il lit facilement de cet œil le n° 7 de l'échelle typographique.

18 février 1879. La guérison est complète, le malade lit n° 2, au moyen d'un verre convexe sphér. 2 dioptries et 2,25 cylin.

Le fond de l'œil peut être facilement éclairé. On n'y constate point d'engorgement des vaisseaux de la papille. Le corps vitré paraît tout à fait clair.

On voit par ces détails que l'application des sutures sur la plaie scléroticale ne présente point ni danger ni aucune difficulté. Tantôt il suffira d'une seule suture, tantôt on sera obligé, comme dans le fait précédent, de l'appliquer dans deux points différents. On doit les appliquer d'une manière tout à fait superficielle et ne pas engager l'aiguille dans toute l'épaisseur de la sclérotique, de crainte de traverser les procès

ciliaires et d'y provoquer des accidents inflammatoires.

Nous ne partageons pas l'opinion de M. Lawson[1], qu'il faille absolument passer les fils de dedans en dehors ; le plus pratique et le plus simple est de passer l'aiguille sur un bord de la plaie de dehors en dedans, mais très-obliquement, et ensuite d'engager cette même aiguille de dedans en dehors dans le bord opposé de la plaie. C'est ainsi que procède M. Pooley, et c'est le procédé dont je me suis servi jusqu'à présent dans tous les cas où j'ai eu à appliquer la suture scléroticale.

Je pense que M. Yvert[2] blâme à tort l'emploi des fils métalliques ; ces fils en or très-fins sont très-faciles à manier ; ils ne provoquent point d'inflammation et ils ne coupent la sclérotique qu'au bout de plusieurs jours, lorsque la plaie est réunie, et quelquefois il faut les enlever. Certainement les fils de catgut doivent être préférés aux autres, non pas au point de vue de la facilité plus grande qu'ils peuvent présenter pour la cicatrisation de la plaie scléroticale, mais à cause de l'inutilité d'une nouvelle intervention pour enlever les sutures, ce qui est souvent nécessaire dans l'usage des fils en soie et des fils en or.

NOUVEAU PROCÉDÉ OPÉRATOIRE DU PTERYGION PAR ENCLAVEMENT

Par le docteur GALEZOWSKI

Le ptérygion est une affection qui se rencontre très-fréquemment dans certains pays de l'Amérique du Sud, où on voit plusieurs membres de la même famille présenter cette altération, et souvent on la voit s'étendre sous forme d'une membrane charnue jusqu'au centre de la cornée. En France, il n'est pas rare de voir le ptérygion se développer chez les gens de la campagne qui ont des paupières irritées ou chez des ouvriers qui reçoivent des blessures au bord de la cornée.

Les différentes opérations que l'on pratique pour guérir le

1. Lawson, *Ophthalmic hospital Reports* 1873.
2. Yvert, *Recueil d'ophthalm.*, février 1879, p. 102.

ptérygion ne réussissent pas toujours, surtout lorsque ce voile a une base très-large et que le bord de la cornée a subi une altération plus ou moins profonde. Deux méthodes se trouvent en présence : l'une est celle de Desmarres, qui a pour but de transplanter le ptérygion vers le cul-de-sac inférieur, l'autre est celle d'excision suivie ou non de la suture du bord de la plaie. Nous devons cependant avouer que, malgré les avantages que présente chacune d'elles, elles ne sont pas exemptes de récidives, et nous avons été déjà appelé plus d'une fois à pratiquer pour la seconde fois la même opération après que les malades ont été opérés, soit par nous-même, soit par un de nos confrères.

C'est en présence de ces insuccès que j'ai songé à appliquer une méthode qui m'a donné jusqu'à présent, dans quatre cas au moins, des résultats complétement satisfaisants.

Pour empêcher l'avancement du sommet du ptérygion sur la cornée, je le détache d'abord de cette dernière membrane en la disséquant avec beaucoup de soin, à l'aide du couteau de Beer, puis je passe un fil de catgut ou un fil de soie dans le sommet du ptérygion, et je fixe son sommet dans le fond de la plaie en le pliant sur lui-même, c'est-à-dire de dehors en dedans. Après avoir enroulé ainsi le ptérygion dans le fond de la plaie, je forme une sorte de bourrelet, qui ne tarde pas à s'effacer. La cicatrisation de la plaie arrive au bout de quelques jours, et le résultat définitif en est on ne peut plus satisfaisant.

Le fait suivant, qui a été recueilli par un de mes aides de clinique, M. Odon de Mussy, pourra servir d'exemple.

Observation. — *Ptérygion triple à base très-large. Procédé d'enclavement. — Guérison.*

Mme F..., âgée de cinquante-quatre ans, s'est aperçu du début de son ptérygion à l'âge de trente-six ans, d'abord à l'œil gauche, et quelques années plus tard à l'œil droit. Elle vint à la clinique en octobre 1878, et voici quel était l'état de la maladie :

Dans l'œil gauche le ptérygion interne recouvre plus des deux tiers de la cornée et un autre ptérygion s'avance sur la

cornée du côté de l'angle externe. Il en est résulté un trouble de la vue tellement prononcé, qu'elle voyait à peine de cet œil à compter les doigts.

L'œil droit était relativement meilleur; c'est celui qui lui servait pour se conduire et pour faire son ménage; le ptérygion occupait ici le quart supéro-interne de la cornée, et toute la partie centrale de cette membrane était nuageuse; l'œil devenait très-souvent rouge, douloureux et larmoyant. Arrivée à cette période, la maladie devenait une vraie infirmité et l'opération devenait indispensable. M. Galezowski appliqua chez elle son procédé d'*enclavement* du sommet du ptérygion. Le ptérygion interne a été opéré le 17 octobre 1878 sans aucun accident; la cicatrisation de la plaie était complète au bout de dix-huit jours. Un mois après, le même procédé est appliqué pour le ptérygion externe du même œil. Huit jours après, le même procédé est appliqué au ptérygion interne de l'autre œil.

Ces trois opérations ont été couronnées d'un succès complet: la cicatrisation a été obtenue facilement; les bourrelets conjonctivaux consécutifs à l'enclavement du sommet du ptérygion se sont effacés rapidement. En l'examinant le 18 janvier dernier, nous avons pu constater l'état suivant:

L'acuité visuelle de l'œil droit s'est élevée très-notablement, la malade peut enfiler une aiguille, elle peut coudre, ce qu'elle ne faisait plus depuis plusieurs années. Quant à son œil gauche, les leucomes centraux l'empêchent de voir bien, mais ces taches sont cicatrisées, l'œil n'est point rouge, et la malade a gagné de cet œil au point de vue de la vision, car elle y voit à se conduire, tandis qu'avant l'opération cet œil était complétement couvert.

DE L'ACTION DE L'ÉSÉRINE ET DE LA PILOCARPINE SUR L'ŒIL

Par le docteur GALEZOWSKI.

Parmi les médicaments qui exercent une action puissante dans le traitement des maladies des yeux, il faut incontesta-

blement placer en première ligne l'*ésérine* et la *pilocarpine*. L'un et l'autre de ces alcaloïdes agissent d'une manière très-puissante sur l'organe de la vue, et sans être complétement identiques, ils présentent néanmoins beaucoup d'analogie entre eux.

Définir exactement le rôle physiologique et thérapeutique de chacun de ces alcaloïdes, tel est le problème que je me propose de résoudre dans le travail actuel. Je chercherai notamment à indiquer l'action immédiate de chacun de ces alcaloïdes, leurs avantages ainsi que leurs inconvénients.

I. **Ésérine.** — Cet alcaloïde n'a été pendant longtemps employé que comme un myotique et dans le seul but de combattre la mydriase. J'étais le premier à avoir eu l'occasion de démontrer qu'il exerçait non-seulement son action sur la pupille en la contractant, mais qu'il amène des modifications très-marquées dans la nutrition et l'innervation de l'œil, et peut, de cette façon, contribuer à la guérison d'abcès et d'ulcères de la cornée.

Le travail que j'avais communiqué à la Société de chirurgie le 10 octobre 1866, et qui se trouve reproduit dans *l'Union médicale* de la même époque, contient plusieurs observations d'abcès cornéens guéris par l'ésérine là justement où l'atropine resta sans aucun effet. Depuis cette époque, je n'ai pas cessé de recommander l'usage de cet alcaloïde contre certaines formes d'abcès cornéens, soit alternativement avec l'atropine, soit isolément sans ce dernier.

On trouvera des indications plus précises sur l'emploi de l'ésérine dans mon *Traité des maladies des yeux* [1]. Depuis cette époque, d'autres auteurs ont fait des recherches des plus importantes sur cette matière. MM. Laquerer et Mauthner ont démontré son action antiglaucomateuse. D'autre part, Harnack et Witkowski [2] ont constaté que cet alcaloïde exerçait son action sur les muscles lisses des parois des vaisseaux.

1. Galezowski, *Traité des mal. des yeux*, 1re édit. Paris, 1872, p. 276, et 2e édition, p. 278.

2. *Archiv. für experim. Physiol. u Pharmacolohl.*, t. V, p. 402.

Weber[1] a fait paraître un travail sur l'action de l'ésérine dans le traitement d'abcès cornéens.

Guidé par toutes ces indications, on a pu aujourd'hui approfondir la fonction physiologique de ce médicament et trouver des indications plus précises dans la thérapeutique oculaire.

Le sulfate neutre d'ésérine ne doit pas être employé à plus forte dose qu'au centième, et je dois ajouter qu'au millième ou au cinq-centième il conserve une puissance d'action tout à fait suffisante pour qu'on n'ait pas besoin de recourir à des doses plus élevées.

Le sulfate neutre d'ésérine est soluble dans l'eau dans toutes les proportions; la solution est transparente et incolore pendant les premières vingt-quatre heures; mais au bout d'un ou de deux jours, elle prend une teinte rosée qui devient de plus en plus foncée et arrive même à la coloration rouge-acajou après trois ou quatre mois. Il faut dire que ce changement de couleur indique une altération du principe actif. Je possède chez moi une solution au cinq-centième depuis deux ans, et je me suis convaincu que son action aujourd'hui est presque nulle. L'analyse faite par M. Petit a démontré qu'on peut y découvrir la présence de l'ésérine, mais il est transformé selon M. Petit en un nouveau sel.

Il n'est pas douteux que c'est l'eau qui est la cause de cette oxydation et de la destruction de l'alcaloïde; car en la faisant préparer sous forme de pommade avec la vaseline, qui reste complétement et toujours anhydre, l'ésérine ne se détruit point.

Voici la formule de cette pommade :

Vaseline.	5 grammes.
Sulfate neutre d'ésérine.	1 centigr.

On en introduit dans l'œil gros comme un petit pois, ou bien on laisse chauffer légèrement cette pommade, qui devient liquide, et on instille une ou deux gouttes.

1. Weber, *Archiv. f. Ophthalm. Bd. XXII*, Ab. IV, p. 215.

L'avantage de ces pommades est considérable, surtout lorsqu'on a affaire à des blessures centrales et des abcès de la cornée occasionnés par brûlure. Le frottement exercé par les paupières sur la plaie cornéenne est tellement douloureuse, que rien ne peut calmer la souffrance, si ce n'est la pommade à la vaseline.

Le fait suivant, observé par moi tout récemment, vient à l'appui :

Observation. — L'amiral S..., en passant devant une maison en construction, le 3 ou le 4 février, reçoit dans l'œil gauche une certaine quantité de chaux, ce qui lui amène de très-grandes souffrances. Le médecin appelé auprès du malade prescrit l'usage du collyre à l'atropine d'abord, et ensuite de l'ésérine, après avoir retiré préalablement une certaine quantité de la chaux qui se trouvait entre les paupières. Mais les douleurs lancinantes devenaient intolérables, le malade ne pouvait point dormir, pendant quatre jours consécutifs. Il se présente à ma consultation le 10 février, et voici quel était l'état de son œil : La surface interne du bord palpébral inférieur présentait une brûlure, et on voyait en outre un abcès sur le bord interne de la cornée, long de 8 millimètres et large de 3 millimètres. Sa surface était tomenteuse, blanc jaunâtre, très-inégale, et, à chaque mouvement des paupières, le malade éprouvait des élancements très-violents. L'œil était très-injecté et il larmoyait d'une manière très-abondante. J'ai prescrit immédiatement l'introduction, entre les paupières, des pommades d'atropine et d'ésérine faites avec la vaseline, et aussitôt les douleurs se sont apaisées. Le malade passe de très-bonnes nuits, l'œil n'éprouve que des douleurs sourdes, tensives, accompagnées d'un larmoiement périodique. 13 *février*. — La plaie est complétement cicatrisée à la paupière inférieure; celle de la cornée est nette, à fond transparent et en voie de réparation.

L'effet physiologique de l'ésérine sur l'œil est le suivant :

La contraction de la pupille commence au bout de dix à quinze minutes; elle se développe pendant une heure. Pendant ce laps de temps, la pupille devient tellement petite, qu'il

impossible d'éclairer le fond de l'œil; en même temps la e devient très-trouble. Des cercles de diffusion empêchent : voir nettement les objets; d'autre part, par suite de la conacture du muscle accommodateur, la vision devient myope t impropre à percevoir les objets à toutes les distances, ce ui augmente encore de beaucoup le trouble de la vue.

L'effet immédiat de l'ésérine est intéressant aussi à étudier au point de vue des quelques phénomènes nerveux qu'il développe chez quelques individus : ce sont notamment des douleurs et des vomissements.

Névralgies. L'instillation de l'ésérine est accompagnée très-souvent d'une sensation douloureuse au front et à la tempe, qui ne dure que quelques minutes, une demi-heure au plus, et se dissipe ensuite. Mais cette même douleur peut devenir beaucoup plus intense, elle peut même atteindre les proportions d'une névralgie pouvant se prolonger pendant plusieurs heures après chaque instillation du collyre d'ésérine, et occuper même toute la moitié de la tête. Si des faits de ce genre se produisent et que la névralgie provoquée par l'ésérine devienne intense, on sera obligé de renoncer à son emploi et de la remplacer par le collyre à la pilocarpine, qui n'a pas les mêmes inconvénients.

Nausées. Un autre phénomène non moins important, résultant, chez quelques individus, après l'usage de l'ésérine, est la nausée et les vomissements. Ce dernier symptôme accompagne la douleur de tête et il dure tout le temps que l'action de l'ésérine se prolonge sur l'œil. Y a-t-il là une action particulière de l'ésérine sur l'organisme, qui provoque ces vomissements, ou bien ces derniers ne sont-ils que la conséquence des tractions exercées par l'ésérine sur le muscle accommodateur? C'est ce qui sera intéressant à démontrer en employant, chez ces individus, tantôt l'ésérine, tantôt la pilocarpine.

Ces expériences viennent d'être faites par moi chez un malade atteint d'une paralysie complète de la pupille et du muscle accommodateur. D'abord j'ai employé la solution à l'ésérine; des douleurs de tête et des nausées se renouvelaient à chaque instant. J'ai eu alors recours au collyre de pilocarpine, et des

phénomènes tout à fait analogues se sont produits, et peut-être à un degré plus violent qu'après l'usage de l'ésérine. Voici cette intéressante observation :

Observation. — *Névralgies périorbitaires et nausées occasionnées par le collyre d'ésérine et de pilocarpine dans un cas de paralysie de l'iris.*

M. N..., âgé de quarante-deux ans, cartonnier, demeurant à Paris, myope de trois dioptries. Il y a deux ans, il s'est aperçu que sa vue baissait, et tous les jours la pupille se dilatait; la vue était éblouie et, le soir, la réverbération des lumières était pour lui tellement forte qu'il ne pouvait pas se conduire dans les rues. En faisant des efforts pour voir, la vue revient, mais alors il a des douleurs très-fortes aux deux tempes. Depuis vingt ans il a des névralgies sur le front et les tempes tous les matins. A l'âge de vingt ans il a eu la vérole, et encore maintenant il porte des taches; à cette époque il faisait le traitement de mercure pendant huit mois, et depuis, jamais aucun traitement. Actuellement on trouve des papules syphilitiques sur les épaules, sur le dos et la poitrine. Douleur aux articulations et aux os. La pupille est très-largement dilatée par suite d'une paralysie des muscles de l'iris.

Ophthalmoscope. — Quelques petits flocons. Deux petites taches atrophiques et pigmentaires à la périphérie. A l'extrême périphérie gauche de l'œil gauche, une large plaque atrophique. Même chose à l'extrême droite de O. D. A la fin de décembre 1878, j'ai prescrit l'instillation du collyre à l'ésérine deux fois par jour, mais chaque instillation était suivie de douleurs névralgiques périorbitaires très-violentes, qui se prolongeaient toute la journée. En même temps il éprouvait des nausées continuelles. Le malade a dû suspendre pour quelque temps l'ésérine et se borner au traitement mixte antisyphilitique.

23 *janvier* 1879. — J'ai prescrit au malade le collyre à la pilocarpine sous la forme suivante :

Eau distillée de laurier-cerise, 10 grammes, chlorhydrate neutre de pilocarpine, 0,10 centigrammes. En instiller une goutte par jour dans chaque œil.

Les mêmes accidents se sont reproduits avec la même intensité, les douleurs de tête devinrent intolérables ; elles étaient accompagnées d'élancements dans le globe de l'œil ; en outre, il était fatigué des nausées constantes au point qu'il était obligé de renoncer à l'usage et de l'ésérine et de la pilocarpine.

Ce fait prouve d'une manière on ne peut plus concluante que ce n'est point à l'action toxique et spéciale à tel ou tel autre myotique qu'il faut rapporter les phénomènes des névralgies et des nausées qu'éprouvent les malades, mais bien réellement à l'action de ces alcoloïdes sur les fibres de l'iris et du muscle accommodateur, et par conséquent sur les nerfs ciliaires qui concourent à cette contraction.

Injection périkératique. — Autant l'atropine est un anticongestif de la conjonctive bulbaire, autant l'ésérine peut être considérée comme congestionnant plus ou moins les capillaires péricornéens. On peut s'en assurer facilement en instillant ce collyre dans un œil sain deux ou trois fois par jour ; l'œil devient rouge et injecté et la pupille contractée. Cette rougeur est due incontestablement à l'action de l'alcaloïde sur les fibres nerveuses dilatatrices des vaisseaux, fibres décrites par Gimbert, et qui étant excitées amènent une dilatation de leur calibre.

Diminution de la tension intra-oculaire. — Pendant longtemps on a considéré l'atropine comme un moyen très-puissant servant à combattre la tension intra-oculaire ; les théories et les explications ne manquaient pas à l'appui.

Aujourd'hui nous sommes dans un courant d'opinions tout à fait opposées aux précédentes ; c'est l'atropine qui augmente la tension intra-oculaire et c'est l'ésérine qui la diminue.

En ce qui me concerne, je crois que ni l'une ni l'autre de ces opinions n'est exacte que dans une certaine limite. Toutes les fois qu'il existe une prédisposition au glaucome, l'atropine le développera, car il paralyse les mêmes nerfs ciliaires que le glaucome avait aussi paralysés, ce qui amène des stases veineuses passives. L'ésérine dilate les vaisseaux, congestionne l'œil et peut amener des stases veineuses actives

et augmenter la sécrétion intra-oculaire elle-même, si on ne prend pas garde.

Telle est l'action physiologique de l'ésérine ; dans un prochain article nous analyserons son action thérapeutique.

(*A suivre.*)

DU TRAUMATISME, DES BLESSURES ET DES CORPS ÉTRANGERS DU GLOBE DE L'ŒIL

Par le docteur A. YVERT, médecin aide-major

(SUITE)

Une autre condition, avons-nous dit, est encore indispensable à la production de ces suffusions, et elle se conçoit d'ailleurs assez nettement à priori pour que nous ne fassions que la nommer, sans y insister davantage : il faut tout naturellement que la contusion ou le choc soit assez modéré pour ne pas occasionner une rupture complète, et ne pas transformer une déchirure interstitielle en une déchirure comprenant toute l'épaisseur de cette membrane. C'est assez dire que les apoplexies traumatiques se rencontreront à la suite des traumatismes faibles ou de moyenne intensité.

Il nous resterait, pour en avoir fini avec cette question de pathogénie, à discuter la question non moins importante de savoir si ces lésions sont produites directement ou par contre-coup; autrement dit, si l'hémorrhagie se produit au point même d'application du traumatisme, ou en un point diamétralement opposé. Mais nous n'aborderons point ici cette longue discussion, que nous soulèverons tout à l'heure à propos des ruptures isolées de la choroïde, et à laquelle nous renvoyons le lecteur; car nous sommes intimement persuadé que le mécanisme qui préside à la détermination des ruptures complètes, est également applicable aux ruptures incomplètes ou interstitielles, qui en sont, pour ainsi dire, le premier degré. Nous nous contenterons de dire, pour le moment, que la plupart des apoplexies de la région ciliaire nous paraissent dues à une cause directe ; que celles, au contraire, très-rares d'ailleurs, qui sié-

gent dans la partie postérieure de la choroïde, sont produites d'une manière indirecte; et nous aborderons immédiatement l'étude de la symptomatologie et du diagnostic différentiel qui présentent le plus haut intérêt.

Symptomatologie. — Afin de mettre un peu d'ordre et de clarté dans la description qui va suivre, nous croyons indispensable d'envisager les hémorrhagies de la choroïde suivant le siége qu'elles occupent par rapport à cette membrane et suivant la partie de cette dernière qui leur a donné naissance; car, tantôt le sang s'épanche dans la trame même du tissu choroïdien; tantôt l'hémorrhagie se produit entre la choroïde et la sclérotique, dans l'épaisseur de la lamina fusca; tantôt enfin l'hémorrhagie dépassant les limites de la limitante interne, pénètre soit entre cette tunique et la rétine, soit à l'intérieur même du corps vitré. Or ces différentes hypothèses, qui se transforment en réalités dans la pratique, donneront lieu à une série de symptômes cliniques différents, sur la valeur desquels il faut être absolument fixé, afin de ne point tomber dans l'erreur. Pour ce qui est, en premier lieu, des apoplexies limitées à la trame même du tissu choroïdien, elles ne donnent jamais lieu au moindre symptôme subjectif ni au moindre trouble fonctionnel, tant qu'elles ne sont pas trop abondantes et qu'elles ne déterminent pas de compression du côté des couches externes de la rétine en contact immédiat avec le foyer de l'épanchement. Seul l'examen ophthalmoscopique, pratiqué avec le plus grand soin, pourra nous rendre compte des altérations produites par le traumatisme; et encore faut-il, pour arriver à un résultat satisfaisant, ne pas oublier que ces hémorrhagies interstitielles, au sens propre du mot, siégent à peu près uniquement au niveau de la région ciliaire et de l'ora serrata. C'est alors qu'en tournant ses investigations vers ce point précis du fond de l'œil, on verra un nombre plus ou moins considérable de taches oblongues, elliptiques, à grand axe transversal, à peu près parallèle au cercle scléro-cornéen et variant comme coloration du rouge sombre au rouge vif cerise; ces ecchymoses, dont les dimensions oscillent le plus habituellement entre deux, trois ou quatre millimètres de

diamètre, offrent ces deux caractères particulièrement importants : de présenter des contours assez nettement délimités, et d'être situées en arrière des vaisseaux rétiniens dont on peut parfaitement suivre le trajet. Ceux-ci, en effet, ne subissent pas la moindre interruption à leur niveau. Si l'on n'a pas la précaution de pratiquer cet examen, aucun autre indice ne pourra mettre sur la voie du diagnostic ; et ainsi on s'explique facilement que de pareilles lésions échappent bien souvent aux praticiens les plus consciencieux, mais malheureusement non prévenus du fait. On comprend, d'ailleurs, sans qu'il soit besoin d'y insister davantage, que ces apoplexies limitées à l'épaisseur même de la choroïde, occupent exceptionnellement la partie postérieure du globe de l'œil : la minceur de cette membrane, que nous avons déjà rappelée plusieurs fois, rend naturellement compte de leur absence.

Quand l'hémorrhagie se produit aux dépens des vaisseaux de la face externe de la choroïde, le sang trouvant un écoulement facile dans les mailles lâches et celluleuses de la lamina fusca, s'infiltre peu à peu entre la choroïde et la sclérotique, et détermine alors des symptômes, variables eux-mêmes avec la quantité de sang extravasé. Dans les cas où il y aura eu rupture d'un ramuscule vasculaire assez considérable, il en résultera la formation d'un véritable décollement hémorrhagique de la choroïde dont nous parlerons un peu plus loin, en faisant l'histoire particulière de cette lésion traumatique. Lorsque, au contraire, il ne s'agira que de suffusions sanguines, à proprement parler, que de légères infiltrations dans la couche cellulo-fibreuse de la choroïde, les symptômes seront loin d'être caractéristiques, et tout ce qu'on pourra faire malheureusement, dans la plupart des cas, consistera dans des suppositions plus ou moins problématiques. Nous n'ignorons pas que Berlin, de Stuttgart, s'est occupé depuis bien des années de ce point particulier de la clinique ophthalmologique, et qu'il paraît être arrivé, dans ces derniers temps, à des résultats relativement très-satisfaisants sur cette question spéciale des suffusions sanguines sous-choroïdiennes. Nous exposerons tout au long les recherches intéressantes de ce savant ophthal-

mologiste, en parlant de la commotion de la rétine ; qu'il nous suffise de dire actuellement que pour Berlin, ces hémorrhagies, beaucoup plus fréquentes qu'on ne pourrait le supposer, peuvent exister soit au niveau de la région ciliaire, soit à la partie postérieure du globe de l'œil, et qu'elles sont caractérisées, dans cette dernière région en particulier, par des opacités nuageuses d'un gris mat, de la portion de la rétine correspondant exactement au point de la choroïde, à la face externe de laquelle se serait produite la rupture incomplète de cette membrane. Ces opacités, d'ailleurs, reconnaîtraient comme cause probable une infiltration séreuse des éléments rétiniens fournie par le sang épanché. Tout ce que nous pouvons dire, c'est que les idées de Berlin ont été déjà plusieurs fois vérifiées par la clinique et par l'anatomie pathologique, et qu'elles méritent d'être prises en considération ; par conséquent, au point de vue symptomatologique, toutes les fois qu'à la suite d'une contusion du globe de l'œil on reconnaîtra au fond de l'œil l'existence de ces taches laiteuses développées dans l'épaisseur de la rétine, on aura tout lieu de supposer qu'il y a une suffusion sanguine entre la choroïde et la sclérotique, dans les points exactement correspondants. Cette probabilité deviendra d'ailleurs une certitude à peu près complète, si au symptôme précédent vient s'ajouter la constatation directe à l'ophthalmoscope de taches ecchymotiques au niveau de l'ora serrata, dans la trame même de la choroïde. Nous verrons plus tard que les troubles fonctionnels sont loin d'être en rapport avec les données ophthalmoscopiques, aussi préférons-nous ne pas en parler, puisqu'ils n'ont une signification ni précise ni caractéristique.

Viennent enfin les cas dans lesquels l'hémorrhagie, brisant les barrières qui lui sont opposées par la limitante interne de la choroïde, franchit les limites de cette dernière, pour pénétrer soit entre elle et les couches externes de la rétine, soit à l'intérieur même du corps vitré. La première lésion, qui ne saurait être mise en doute par personne, constitue la cause la plus ordinaire du décollement hémorrhagique de la rétine, et nous la retrouverons à propos des affections trau-

matiques de cette membrane. Quant à la seconde, c'est-à-dire à l'hémorrhagie du corps vitré, à la suite des déchirures incomplètes de la choroïde, elle n'a point été admise aussi facilement, et a fait l'objet de nombreuses discussions jusqu'au jour où la fameuse observation d'Esmarch, aujourd'hui citée partout, a démontré de la manière la plus évidente que le sang provenant de la face interne de la choroïde peut perforer la rétine pour se répandre dans l'humeur vitrée. Nous avons eu nous-même, personnellement, trois fois l'occasion de vérifier ce fait intéressant de la présence de caillots fibrineux dus à une hémorrhagie de la choroïde, et se présentant à l'intérieur du corps vitré sous la forme de filaments blanchâtres, fixés à la membrane vasculaire au niveau du point où avait eu lieu la rupture, et flottant librement par leur extrémité pendant les mouvements imprimés au globe de l'œil. L'un d'entre eux, qui mesurait bien au moins un centimètre de long, était d'autant plus curieux qu'on pouvait parfaitement le reconnaître à l'aide du simple éclairage latéral, immédiatement en arrière du cristallin absolument intact; ces caillots d'ailleurs se sont résorbés peu à peu et ont fini par disparaître complétement. Les trois observations auxquelles nous faisons allusion en ce moment corroborent, du reste, cette opinion généralement admise : que les hémorrhagies de la choroïde ont d'autant plus de tendance à pénétrer dans le corps vitré qu'elles sont plus rapprochées de la partie antérieure de cette membrane ; et cela, pour une raison purement anatomique, qu'il ne sera peut-être pas inutile de rappeler en quelques mots. En raison, en effet, de la faiblesse des connexions qui unissent la choroïde et la rétine au voisinage du nerf optique et de l'épaisseur même de la rétine en cet endroit, l'hémorrhagie produira ordinairement un décollement; tandis qu'à la région de l'ora serrata, la vascularisation de la choroïde et l'amincissement de la rétine rendent compte de la facilité avec laquelle celle-ci se perfore, ce qui permet à l'effusion sanguine de communiquer avec l'humeur vitrée. Telle est, du moins, l'explication donnée par MM. Warlomont et Duwez, dans leur excellent article Rétine du Dic-

tionnaire encyclopédique, explication de tous points satisfaisante, car elle est basée à la fois sur les données de l'anatomie et de la clinique. D'où il résulte, en somme, au point de vue de la symptomatologie, que les hémorrhagies de la face interne de la choroïde peuvent donner lieu à deux sortes de lésions, soit à une hémorrhagie du corps vitré, soit à une suffusion sanguine sous-rétinienne, parfois même assez fréquemment, pourrions-nous dire, à la réunion de ces deux symptômes. L'ophthalmoscope permettra alors de reconnaître au fond de l'œil des hémorrhagies en nappe sous la forme de taches d'un rouge sombre, assez nettement délimitées, et à contours plus ou moins arrondis, mais toujours assez régulières, situées manifestement en arrière des vaisseaux rétiniens, qui peuvent être voilés cependant par une légère suffusion séreuse.

S'il y avait simultanément hémorrhagie du corps vitré, la constatation directe de l'épanchement sanguin, visible pendant le repos du globe de l'œil à la partie inférieure de ce dernier, au niveau de l'ora serrata, et non moins apparent sous l'aspect de flocons noirâtres, pendant les mouvements brusques imprimés à cet organe, ne laisseraient aucun doute sur l'existence de cette complication. Quant aux symptômes subjectifs, ils résulteront forcément des altérations de la rétine consécutives à la pénétration du sang au milieu des cônes et des bâtonnets ou de l'interposition des globules sanguins sur le trajet des rayons lumineux. Dans le premier cas, le malade accusera soit la sensation d'un scotome plus ou moins rapproché du centre de fixation, soit une échancrure plus ou moins prononcée du champ visuel; symptômes variables d'ailleurs avec le siége même de l'apoplexie. Dans la seconde hypothèse, le patient se plaindra de voir tous les objets colorés en rose, ou d'éprouver constamment devant les yeux la perception de mouches volantes ou de taches noires parfaitement mobiles, venant s'interposer au-devant de l'ouverture pupillaire. Nous reviendrons, du reste, avec détails sur cette question à propos des affections traumatiques du corps vitré. L'observation suivante, que nous avons choisie parmi celles

que nous avons recueillies, donnera une idée aussi nette que possible des particularités sur lesquelles nous venons d'appeler l'attention.

Observation LXXXIV. — Apoplexie traumatique de la choroïde, située à la partie médiane et inférieure de la région ciliaire; hémorrhagie du corps vitré; échancrure de la partie supérieure et médiane du champ visuel.

M. Mez..., soixante-huit ans, demeurant rue du Pont-aux-Choux n° 19, se présente le 13 janvier 1877 à la consultation du dr Galezowski. Ce malade se plaint d'avoir reçu, dans la nuit du 4 au 5 janvier, un coup de poing sur l'œil gauche, et de ne pouvoir lire ni distinguer nettement les objets depuis cet accident; il aperçoit constamment comme des mouches ou des points noirs devant cet œil, et toute la partie supérieure du champ visuel lui semble enveloppée d'un brouillard épais. L'acuité visuelle est considérablement diminuée de ce côté. L'examen du globe de l'œil ne nous montre aucune lésion des membranes externes; mais l'ophthalmoscope nous permet de découvrir une hémorrhagie assez abondante à l'intérieur du corps vitré, caractérisée par de nombreux flocons noirâtres mobiles dans tous les sens, et qui, pendant le repos du globe oculaire, s'accumulent à la partie inférieure, en formant une couche d'un rouge brun. Après instillation du collyre à l'atropine, nous voyons très-distinctement, au niveau de la partie ciliaire de la choroïde, et à peu près symétriquement disposés de chaque côté de la ligne médiane, une série de foyers apoplectiques, présentant l'apparence de taches d'un rouge sombre, variant comme dimensions de la largeur d'une tête d'épingle à celle d'un grain de chènevis, manifestement situés en arrière des vaisseaux rétiniens, dont les contours sont cependant infiltrés, et dont l'ensemble représenterait assez bien un triangle isocèle, à base dirigée en avant et dont le sommet s'étendrait à quatre ou cinq millimètres en arrière. Le champ visuel périphérique présente une échancrure de forme également triangulaire, située à la partie supérieure et médiane, coïncidant ainsi exactement avec la région des éléments rétiniens atteints par la suffusion sanguine. *Diagnostic :* apoplexies multiples de la choroïde et du corps vitré, d'origine traumatique. *Traitement :* application de sangsues à la tempe gauche, instillation du collyre ordinaire au sulfate neutre d'atropine, légère purgation deux fois la semaine pendant un mois.

On peut donc dire, d'une façon générale, que la symptomatologie de ces sortes de lésions paraît assez simple, et que ces

dernières échapperont difficilement à tout praticien qui voudra s'astreindre à examiner attentivement les parties périphériques du fond de l'œil; toutefois, deux points du diagnostic différentiel méritent une sérieuse attention, car on pourrait bien, si l'on n'était prévenu du fait, se tromper soit sur le siége exact, soit sur la cause même de ces foyers hémorrhagiques.

Diagnostic. — Il s'agit, en effet, d'une part, de différencier les apoplexies de la choroïde de celles qui siégent dans l'épaisseur même de la rétine; de dire, une fois cette première question résolue, si oui ou non ces apoplexies reconnaissent bien réellement pour cause un traumatisme, fait qui peut avoir une importance capitale au point de vue médico-légal : tels sont donc les deux points que nous allons examiner maintenant.

Pour ce qui est du diagnostic différentiel entre les apoplexies de la choroïde et celles de la rétine, rien n'est plus facile, on peut dire, dans certains cas; mais, par contre, rien n'est plus difficile dans certains autres, et le siége seul de la suffusion explique tout naturellement ces variations. On sait en effet, et nous avons assez longuement insisté sur ce point, que les hémorrhagies limitées à l'épaisseur du stroma choroïdien sont ordinairement d'un rouge sombre, circulaires ou elliptiques, à contours nettement déterminés, à grand axe transversal, et au-devant desquelles passent manifestement les vaisseaux rétiniens. Les foyers qui ont leur siége dans la rétine, au contraire, sont plus ou moins allongés, effilés, en forme de flammèches, et ont leur grand diamètre dirigé habituellement dans une direction perpendiculaire ou légèrement oblique par rapport au cercle scléro-cornéen; de plus, les vaisseaux rétiniens disparaissent et cessent d'être perçus au niveau des points ecchymotiques. Mais malheureusement, ces symptômes très-nets et caractéristiques des épanchements situés dans l'épaisseur des couches internes de la membrane nerveuse, le long des fibres émanant du nerf optique, cessent d'avoir une valeur égale quand l'apoplexie occupe les parties externes de la rétine, car elle donne alors la même image que dans le cas d'hémorrhagie choroïdienne. Seuls, les

troubles fonctionnels résultant de l'altération ou de la compression des cônes et des bâtonnets, et caractérisés par un scotome ou par une échancrure du champ visuel, prouveront que la suffusion s'est produite à ce niveau, soit d'emblée, soit comme conséquence et complication d'une apoplexie de la choroïde, ayant franchi la barrière opposée par la limitante interne. Vouloir discuter la question de savoir si la lésion vasculaire siége dans la rétine ou dans la choroïde, serait absolument impossible et purement théorique, aussi n'insisterons-nous pas davantage.

Quant à la cause étiologique elle-même, elle ne pourra être déterminée, dans la plupart des cas, que par exclusion; et ici encore nous ne saurions donner de meilleur conseil que celui de conclure au traumatisme alors seulement que toutes les autres causes des apoplexies spontanées auront été successivement écartées; ou quand il y aura, soit au pourtour de l'orbite, soit au niveau des membranes externes du globe de l'œil des traces non douteuses d'une contusion. On devra donc éliminer ainsi les unes après les autres les hémorrhagies liées à des affections générales, telles que le purpura et le scorbut; aux maladies du cœur; à la compression de la veine ophthalmique; au glaucome hémorrhagique; et songer surtout aux apoplexies qui surviennent assez fréquemment chez la femme au moment de la ménopause. A ce prix seulement on ne risquera pas de se laisser induire en erreur.

Pronostic et complications. — Les conséquences ultérieures des apoplexies traumatiques de la choroïde varieront avec le siége même de l'épanchement; mais l'on peut dire, d'une façon générale, qu'elles présentent peu de gravité. Et d'abord, les hémorrhagies interstitielles proprement dites, c'est-à-dire celles qui ne dépassent pas la membrane limitante interne, ne déterminent pas de trouble du côté de la vision; tout ce qui peut en résulter, dans les cas où la résorption spontanée ne se produit pas assez rapidement, est la formation de plaques d'atrophie choroïdiennes et parfois aussi une pigmentation anormale au niveau des points affectés. Nous avons noté assez souvent ce dernier mode de terminai-

son, qui n'entraîne d'ailleurs à sa suite aucune conséquence fâcheuse : car si n'était la constatation préalable de la tache ecchymotique, cette pigmentation serait certainement regardée comme normale et physiologique. Mais quand l'épanchement a pénétré jusque dans les couches externes de la rétine, le pronostic, quoique ordinairement très-bénin, doit cependant être réservé; il résulte, en effet, parfois de l'altération des cônes et des bâtonnets, une diminution persistante dans l'étendue du champ visuel. Pour ce qui est de l'hémorrhagie à l'intérieur du corps vitré, elle ne deviendrait inquiétante qu'en raison de son abondance; elle se résorbe, en effet, très-rapidement quand elle est peu prononcée et même de moyenne intensité.

Traitement. — Les indications thérapeutiques seront différentes suivant l'époque à laquelle remontera l'accident. Si le chirurgien est consulté immédiatement après le traumatisme, la première chose à faire sera de combattre ou de prévenir les accidents inflammatoires qui pourraient résulter de la contusion du globe de l'œil, et se surajouter ainsi à l'apoplexie de la choroïde; pour ce faire, l'application d'eau fraîche en permanence sur l'œil pendant les premiers jours, l'instillation de quelques gouttes du collyre ordinaire au sulfate neutre d'atropine, au besoin l'application de sangsues à la tempe, rendront les plus grands services. Quand toute réaction aura ainsi disparu, on ne devra plus avoir pour but que la résorption aussi rapide que possible de l'épanchement : de légers purgatifs administrés de temps à autre, l'application de quelques vésicatoires volants à la région périorbitaire, et l'administration à l'intérieur d'une potion à l'iodure de potassium rempliront toutes les indications. Le temps, d'ailleurs, il faut bien l'avouer, jouera aussi un grand rôle; et ce n'est souvent qu'après bien des mois que disparaissent toutes traces de l'hémorrhagie.

DES RUPTURES ISOLÉES DE LA CHOROÏDE.

On comprend sous la dénomination de ruptures isolées de la choroïde toutes les observations dans lesquelles, à la suite

d'une contusion directe ou à distance du globe oculaire, survient une solution de continuité de la choroïde siégeant en un point quelconque du fond de l'œil, avec intégrité complète de la sclérotique et de la rétine au même niveau.

On peut dire, sans crainte d'être taxé d'exagération, que cette affection, dont la description remonte seulement à une vingtaine d'années, n'en est pas moins parfaitement connue aujourd'hui, et que, sauf quelques petits points de détail, d'ailleurs plutôt théoriques que pratiques, il reste bien peu à faire pour que son histoire ne laisse plus rien à désirer. La cause toute naturelle doit en être attribuée à l'empressement avec lequel chacun a publié les observations qu'il a pu recueillir, et au nombre relativement considérable de monographies et de mémoires qui ont été publiés sur ce sujet restreint de la clinique ophthalmologique.

De Graefe, en effet, est le premier qui ait attiré l'attention sur les ruptures isolées de la choroïde, et les deux cas qu'il diagnostiqua sur le vivant, à l'aide de l'ophthalmoscope, ont été rapportés dans les *Archiv für Ophthalmologie* de 1854.

Un an après, c'est-à-dire en 1855, Von Ammon fut assez heureux pour rencontrer sur le cadavre une lésion de cette nature et pour vérifier, les pièces en main, la description donnée quelques mois auparavant par le célèbre ophthalmologiste allemand. Dans l'œil gauche, en effet, du sujet porteur de cette affection, il existait un léger épanchement de sang entre la choroïde et la sclérotique, et sur un point la choroïde présentait une rupture cunéiforme, sans solution de continuité ni de la rétine, ni de la sclérotique.

Il n'y avait dès lors plus de doute possible, et la lésion, diagnostiquée sur le vivant par de Graefe, démontrée anatomiquement par von Ammon, prenait droit de cité dans la pathologie oculaire.

Fréquence et étiologie. — Si l'on s'en rapportait uniquement, d'une part, au grand nombre de travaux originaux, d'autre part au chiffre restreint d'observations, publiés sur ce sujet, on serait tenté de conclure, avec la plupart des ophthalmologistes, à la rareté très-grande des ruptures isolées de

la choroïde. En parcourant, en effet, les différentes phases par lesquelles est passée cette question depuis 1854, nous voyons que Knapp, de New-York, réunissant dans un mémoire très-important, inséré en 1869 dans les *Archives des maladies des yeux et des oreilles*, tous les cas connus de déchirures isolées de la choroïde, n'arrive qu'au chiffre de 17, auquel il ajoute, il est vrai, une douzaine d'observations personnelles. La même année, M. Caillet, réunissant aux faits précédents ceux publiés par Mauthner, de Vienne, et par Monoyer, portait le nombre total à 31 et publiait sur ce sujet son excellente thèse de doctorat.

En 1877 enfin, M. Achard, reprenant la question, ne pouvait réunir que 48 cas de déchirures de la choroïde parfaitement authentiques. Il semblerait donc que cette affection se présente très-rarement dans la pratique ; et cependant nous croyons cette rareté moins grande qu'on ne pourrait le penser au premier abord, par la raison toute simple que beaucoup de déchirures doivent passer inaperçues en clinique, et sont rangées à tort parmi d'autres affections traumatiques qui compliquent au début la lésion principale. L'opinion, d'ailleurs, que nous exprimons en ce moment est loin de nous être absolument personnelle, et il y a bien longtemps déjà que des ophthalmologistes, plus expérimentés que nous assurément, avaient parlé de cette cause d'erreur. Knapp, en particulier, dont personne certainement ne songera à contester la compétence en pareille matière, dit, à propos de la fréquence des ruptures isolées de la choroïde, que sur environ 18000 affections oculaires il en a rencontré plus d'une douzaine; mais il ajoute, comme restriction, que ce nombre doit être beaucoup plus considérable, puisque très-probablement d'autres cas ont été compris sous la dénomination « d'hémorrhagie intra-oculaire, d'iritis ou d'irido-choroïdite traumatique ». Et, à l'appui de cette opinion, il cite une observation dans laquelle, pendant les premiers jours, il n'y avait qu'irido-choroïdite avec trouble du corps vitré; plus tard seulement il s'aperçut qu'il y avait une déchirure située entre la papille et la macula.

Ces faits, il faut bien le reconnaître, se rencontrent très-fréquemment dans la pratique de l'ophthalmologie; et si par hasard, comme cela ne se voit que trop souvent, les malades ne reparaissent plus quelques semaines après l'accident, le diagnostic véritable est méconnu, et ce sont tout autant de ruptures de la choroïde qui, dans les statistiques, sont mises sur le compte des affections traumatiques qui marquent le début de cette lésion. Cette vérité est pour nous tellement évidente que sur les cinq observations qui nous sont personnelles, nous en avons reconnu trois pour ainsi dire par hasard; les deux premières avaient été diagnostiquées plusieurs semaines auparavant : irido-choroïdites traumatiques; la troisième, vue par nous un mois seulement après l'accident, avait été rangée pami les contusions simples du globe de l'œil. Or, et nous en appelons sur ce point à tous ceux de nos lecteurs qui ont une certaine habitude des recherches ophthalmoscopiques, de semblables méprises ne sont-elles pas pour ainsi dire la règle avec des malades qui, peu soucieux de leur état et se contentant d'un mieux relatif, ne reparaissent plus dans les cliniques aussitôt qu'une amélioration suffisante leur permet de reprendre leurs travaux ordinaires? Cette cause de la rareté relative des observations de déchirure de la choroïde nous paraît avoir d'autant plus de valeur que le nombre de celles qui ont été publiées augmente dans des proportions considérables depuis que l'attention a été fixée sur ce point. Par exemple, en dehors des 48 cas contenus dans l'excellente monographie de M. Achard, parue tout récemment, puisqu'elle ne date que de 1877, nous avons pu réunir pour notre compte personnel 14 observations de cette sorte de lésion, publiées ou encore inédites, mais dont nous avons le texte en ce moment sous les yeux, et dont 9 particulièrement ont été recueillies à la clinique de M. Galezowski. Ces chiffres nous autorisent donc bien à conclure que les ruptures isolées de la choroïde sont beaucoup moins rares qu'on ne le pense généralement.

Les causes susceptibles de déterminer de pareilles lésions sont trop nombreuses, pour que nous ayons la préten-

tion de les énumérer toutes; nous nous contenterons de citer les plus ordinaires qu'on peut rapporter à trois catégories principales. Il s'agit, en effet, dans tous les cas, de l'action de corps contondants, animés d'une vitesse plus ou moins grande, et pouvant d'ailleurs soit atteindre directement les membranes externes du globe de l'œil, soit frapper ce dernier à travers l'épaisseur des paupières, soit enfin porter sur les parties du squelette qui constituent les parois orbitaires. Dans d'autres conditions, mais qui, pour nous, rentrent absolument dans la même classe, ce ne sera plus un projectile quelconque qui viendra déterminer la contusion, ce sera au contraire le corps lui-même qui se précipitera contre l'agent vulnérant, comme le fait se rencontre si souvent à la suite de chute sur la tête. Il y a bien, dans les cas de cette nature, interversion des rôles; mais malheureusement le résultat final est identique, et le mécanisme de la rupture reste le même. Des contusions directes du globe de l'œil par des balles à jouer, par des morceaux de fer ou de bois, par des fragments de projectiles de guerre, par des cannes ou des bâtons, par des coups de poing, par des grains de plomb, par des boules de neige; des chutes contre un mur, contre l'angle d'une table, ou d'un lieu élevé; enfin la commotion résultant de l'explosion d'armes à feu introduites dans la bouche, telles sont les causes les plus ordinaires des ruptures de la choroïde. Il n'est pas jusqu'à la foudre qui ne puisse produire cette lésion, puisqu'il y a quelques mois à peine, Reich publiait, dans le *Zehender's Monatsblatt* d'août 1878, sous le titre « d'amblyopie à la suite d'un coup de foudre », une observation dans laquelle, au bout du quatrième jour, l'examen ophthalmoscopique montra une rupture de la choroïde avec légère infiltration hémorrhagique et décollement de la rétine.

Ces notions étiologiques sont certainement très-importantes à connaître et méritent bien les développements que nous leur avons donnés; mais une question beaucoup plus intéressante et plus épineuse en même temps, nous reste à étudier : nous voulons parler du mécanisme par l'intermédiaire duquel tous ces chocs et tous ces traumatismes si variés, produisent

la déchirure isolée de la choroïde, autrement dit, de la pathogénie.

Pathogénie. — Les explications, comme on pourra en juger facilement par l'exposé qui va suivre, n'ont certes pas manqué, et bien des théories ont été opposées les unes aux autres par les différents ophthalmologistes qui se sont occupés plus spécialement de cette question. Nous ferons à chacune d'elles le reproche d'être trop exclusive, et de vouloir expliquer de la même manière, des lésions différentes et pour lesquelles un mécanisme unique est absolument inadmissible. La clinique démontre, en effet, de la manière la plus évidente, ainsi que cela ressortira d'ailleurs de la symptomatologie, que les ruptures isolées de la choroïde sont loin d'affecter toujours le même siége et la même forme; et que chaque cas, pour ainsi dire, pris en particulier, présente un cachet à part.

Et d'abord comme siége : le plus souvent, presque constamment, la déchirure siége au niveau de la région postérieure du globe de l'œil, au voisinage du nerf optique, plus spécialement à sa partie externe entre la papille et la macula, quelquefois, mais beaucoup plus rarement, à sa partie interne. Dans une seconde série d'observations, presque exceptionnelles à la vérité, on trouvera la rupture dans la partie antérieure de la choroïde, au niveau de l'ora serrata, ou même entre celle-ci et la région ciliaire proprement dite. Enfin, il est des cas où ces deux lésions se trouvent combinées, et à la rupture de la partie antérieure se joint une ou plusieurs ruptures au niveau de la partie postérieure. Si nous passons maintenant à l'étude de la forme, du nombre et de la direction, nous rencontrerons ici encore les plus grandes variétés : le plus habituellement la rupture sera unique, circulaire et concentrique à la papille; d'autres fois, tout en restant unique, elle pourra avoir une direction oblique ou tout à fait transversale; dans certains cas même beaucoup plus rares, puisqu'il n'existe que les trois observations de de Græfe, de Frank et de Teillais (de Nantes), la rupture partira, sous forme de rayon, de la papille comme centre. Enfin, au lieu d'une seule rupture, on pourra en rencontrer plusieurs, soit concentriques les unes aux

autres, soit au contraire dirigées dans des sens absolument différents; dans une observation même, il y avait simultanément une rupture en dehors et une autre en dedans de la papille.

Ce simple exposé suffirait à lui seul pour faire prévoir *à priori*, que des lésions aussi dissemblables ne sont pas justiciables d'un même mode pathogénique; nous allons voir, en effet, qu'aucune théorie ne parvient à embrasser tous les cas, et qu'il faut, de toute nécessité, admettre plusieurs mécanismes dans la production de ces ruptures. Afin de mettre autant d'ordre et de clarté que possible dans la discussion qui va suivre, nous rangerons toutes les opinions émises sur ce sujet sous quatre chefs distincts, qui nous paraissent les résumer toutes, et qui comprendront : les ruptures par cause directe, les ruptures par contre-coup, les ruptures par arrachement, et enfin les ruptures par distension ou par éclatement.

Von Ammon, un des premiers, à la suite de la constatation de la rupture de la choroïde qu'il découvrit à l'autopsie, chercha à expliquer cette lésion par la dépression du globe de l'œil au point même où avait eu lieu la déchirure. « Il se peut, dit en effet, ce savant spécialiste, que la sclérotique qui a été enfoncée à la suite de la commotion du globe oculaire, ait agi sur la choroïde placée immédiatement au-dessous et l'ait déchirée (car c'est ainsi que les commotions violentes agissent sur les organes voisins). Cela expliquerait aussi pourquoi la rétine resta intacte, car elle ne put être atteinte par la sclérotique réfléchie vers l'intérieur du globe de l'œil. » Depuis, le mécanisme par cause directe a été admis par plusieurs autres auteurs, mais nous verrons bientôt, en faisant la critique de ces théories, que si quelques cas de ruptures isolées de la choroïde reconnaissent de la manière la plus évidente ce mode pathogénique, ce dernier est loin d'être applicable à toutes les variétés. Si cette explication est en effet parfaitement satisfaisante pour les quelques observations de déchirures siégeant au niveau de l'ora serrata, elle ne peut convenir qu'exceptionnellement aux ruptures qui occupent la partie postérieure du fond de l'œil.

Berlin, de Stuttgart, non content de la théorie précédente, qui lui paraissait justement insuffisante, chercha à lui substituer celle des ruptures par contre-coup, à peu près identique d'ailleurs à celle déjà invoquée par lui pour expliquer le mécanisme des ruptures scléroticales. La solution de continuité de la choroïde, en effet, serait due : d'une part, à une distension telle des enveloppes, au niveau du point lésé, que la choroïde se déchire à cet endroit; d'autre part, le globe oculaire mobile, violemment repoussé contre les parois de l'orbite, est pressé plus fortement dans le point diamétralement opposé à celui qui a subi du choc, et là le même mécanisme produit la même lésion, c'est-à-dire la déchirure de la choroïde et l'hémorrhagie consécutive.

Malheureusement pour elle, cette théorie est en contradiction la plus formelle avec les données de l'anatomie et de la physiologie et avec les résultats encore plus importants de la clinique ; elle ne saurait donc être acceptée, comme nous allons le démontrer. Nous ne reviendrons pas, en effet, sur l'impossibilité du prétendu choc par contre-coup, du globe oculaire contre les parois de l'orbite, dont nous avons longuement parlé à propos des traumatismes de la sclérotique, et qu'Arlt, lui aussi, n'hésite pas à nier absolument; nous insisterons ici simplement sur ce point, à savoir que, si la théorie émise par Berlin était vraie, dans tous les cas où il y a simultanément rupture au niveau des parties antérieure et postérieure de la choroïde, celles-ci devraient exister dans des points précisément opposés du globe; or il n'en est rien. Au contraire, dans tous les faits de cette nature, la rupture postérieure siége dans la même moitié latérale de la choroïde que la rupture antérieure; autrement dit, les deux lésions se trouvent soit dans la moitié droite, soit dans la moitié gauche de cette membrane. Les observations publiées par Stellwag, dans son traité d'ophthalmologie, et par Knapp, dans les archives des maladies des yeux et des oreilles, sont des plus remarquables à ce point de vue : dans un cas où l'œil droit avait été frappé du côté interne par un morceau de fer, la choroïde présentait en dedans de la papille une déchirure ramifiée ; dans un autre,

relaté par Aub, assesseur de Knapp, où un morceau de bois avait atteint le globe oculaire à son côté externe, il existait une première rupture dans la partie antérieure et externe à l'union de la choroïde proprement dite avec sa portion ciliaire et une seconde dans la région de la macula. Ces particularités ont été, d'ailleurs, également très-bien notées par Arlt, qui dit à ce propos que « jusqu'ici on n'a observé de ruptures choroïdiennes du côté interne de la papille qu'après une contusion de la sclérotique du côté nasal également... et que la rupture postérieure de la choroïde s'observe exactement dans le même méridien que celui ou le globe a été frappé dans sa partie antérieure; ce qui est contraire au mécanisme de la rupture par contre-coup ou par contre-pression (de Berlin) ». Nous ne saurions donc partager l'opinion du savant ophthalmologiste de Stuttgart. Les mêmes objections, d'ailleurs, s'adressent à l'explication donnée par Knapp, qui prétendait rendre compte des altérations trouvées dans la partie opposée de la choroïde par le même mécanisme que celui qui préside dans les traumatismes du crâne à la formation des fissures osseuses ou des hémorrhagies intra craniennes, dites par contre-coup.

Vient maintenant la théorie qui veut expliquer les ruptures de la partie postérieure de la choroïde par une sorte d'arrachement, et que Sœmisch a soutenue de sa haute autorité. Voici, en effet, quelle serait, pour cet auteur, la pathogénie la plus ordinaire de ce genre d'affection : le choc qui produit la contusion du globe de l'œil, déterminerait une dépression plus ou moins considérable de cet organe, un véritable refoulement des membranes en rapport avec le point frappé; or il résulte des adhérences très-intimes que la choroïde possède en arrière avec la sclérotique, par l'intermédiaire des vaisseaux ciliaires postérieurs, que cette membrane vasculaire, fixée ainsi d'une manière très-solide, ne peut suivre le mouvement imprimé par le traumatisme, et que toute la partie ainsi adhérente se sépare du reste par le fait d'un véritable arrachement. Cette théorie ne saurait être évidemment généralisée à tous les cas, et n'a pas la prétention de les comprendre tous; mais

elle n'en mérite pas moins une sérieuse attention, car elle nous paraît convenir, ainsi que nous le dirons tout à l'heure, à toute une catégorie de faits, et en particulier à toutes ces observations de ruptures, simultanément produites à la partie antérieure et à la partie postérieure de la choroïde, dont nous venons de dire un mot, il y a un instant.

Reste enfin à parler du mécanisme, qui consiste à attribuer les ruptures de la choroïde au fait de l'augmentation de la tension intra-oculaire, et comme conséquence à la distension exagérée de certains points de la membrane vasculaire, qui, ne pouvant plus résister, subissent par ce moyen une solution de continuité. Cette idée, déjà entrevue par certains ophthalmologistes, a été surtout mise au grand jour par Arlt, qui attira sur ce point spécial l'attention de ses confrères, réunis à la Société ophthalmologique de Heidelberg, en 1874. Partant de cette donnée, que le bulbe repose par plus de sa moitié postérieure sur un coussinet graisseux, l'éminent oculiste de Vienne conclut qu'après un coup sur le centre de la cornée, le bulbe doit s'élargir à l'équateur et subir la plus grande extension dans la région équatoriale; or, comme la choroïde est fixée par devant à l'anneau scléro-cornéen, et par derrière à l'entrée du nerf optique, comme, en outre, elle est fortement unie à la sclérotique par les veines vorticineuses dans la région équatoriale, elle doit, par l'agrandissement de ce diamètre, subir une extension, dans une partie relativement restreinte. Son élasticité peut ainsi être facilement surpassée; il se produit alors une déchirure dont la direction est nécessairement perpendiculaire à celle de l'extension, c'est-à-dire concentrique au pôle postérieur. De cette manière s'expliquent les déchirures choroïdiennes dans la partie postérieure du bulbe. Il ne semble pas improbable, ajoutait-il, que de la même manière il se fasse aussi des déchirures aux environs du point d'attache antérieur. Telle est certainement la théorie qui paraît le plus en rapport avec la généralité des faits de ruptures observées à la partie postérieure du globe de l'œil, ainsi qu'avec les données les plus élémentaires de la physique; nous lui ferons toutefois le reproche de ne point nous ren-

seigner sur la question de savoir pourquoi le siége, presque constamment affecté par ces solutions de continuité, se trouve au voisinage de la macula, ou entre cette dernière et la papille. Ici encore, comme d'ailleurs pour la sclérotique, cette prédilection spéciale nous semble tenir uniquement à la constitution anatomique et à la structure même de la choroïde, qui présente, de la façon la plus évidente, sa plus grande minceur aux environs de la macula lutea : d'où il résulte tout naturellement que ce point cédera le plus facilement par le fait de l'augmentation de la tension intra-oculaire. Cette remarque, du reste, n'enlève rien à la valeur de l'opinion émise par Arlt, que nous partageons à peu près complétement.

Que conclure, en somme, de cet exposé, qui pourrait paraître au premier abord trop long et trop diffus, mais que nous avons cependant rendu aussi succinct que possible? A quel mécanisme, en résumé, faut-il rattacher les ruptures de la choroïde? Les détails dans lesquels nous sommes entré nous autorisent à affirmer qu'un seul mode pathogénique est absolument incapable de convenir aux nombreuses variétés qu'on rencontre dans la pratique; et que chacun, de ceux que nous avons étudiés, répond, seul ou combiné à d'autres, à telle ou telle forme donnée. Ainsi, on peut dire en général :

1° Que les ruptures isolées de la choroïde, qui existent à la partie postérieure de cette membrane, en dehors de toute solution de continuité située au niveau de l'ora serrata ou de la région ciliaire, sont produites indirectement par le mécanisme de la distension, et consécutives à l'augmentation de la pression intra-oculaire, ainsi que l'a parfaitement démontré le professeur Arlt. Nous ne connaissons qu'une seule exception à cette règle : nous voulons parler d'une observation, publiée par Schrœters, dans le *Klinisch-Monatsbälltter für Augenheilkunde* de 1871, de déchirure double de la choroïde, dans la région de la macula, produite directement par le passage d'une balle de chassepot au fond de l'orbite, en arrière du globe de l'œil.

2° Que les ruptures isolées, qu'on trouve limitées à la partie de la choroïde située en avant de l'ora serrata, reconnaissent

toujours pour cause un choc direct déterminé dans cette région par un objet à arêtes plus ou moins mousses. La dépression de la sclérotique à l'endroit frappé, et la contusion transmise ainsi directement à la membrane vasculaire sous-jacente, rendent compte de ce symptôme; opinion depuis longtemps émise par von Ammon.

3° Que dans les quelques cas, où il y a simultanément rupture à la partie antérieure et à la partie postérieure de la choroïde, deux mécanismes se combinent pour déterminer une pareille lésion : la déchirure antérieure est la conséquence directe de l'inflexion de la tunique albuginée; la postérieure, au contraire, est produite par le phénomène de l'arrachement, invoqué par Sœmisch. Il résulte forcément, en effet, de la dépression exercée sur la choroïde, au niveau de l'ora serrata, des tiraillements sur les parties postérieures du méridien correspondant, et comme celles-ci sont solidement fixées à la sclérotique, au pourtour du nerf optique il survient inévitablement une solution de continuité.

Telle nous paraît être, aussi résumée que possible, la pathogénie des différentes formes de ruptures isolées de la choroïde; et nous allons aborder de suite l'étude non moins intéressante des différents symptômes qui caractérisent cette singulière affection.

Symptomatologie. — Un premier fait, dont il faut être bien prévenu, c'est que les déchirures ne présentent ordinairement rien de particulier et passent au contraire presque toujours inaperçues pendant les premiers jours qui suivent l'accident, dont il sont la conséquence immédiate; le diagnostic ne devient généralement possible que plusieurs jours, parfois même plusieurs semaines après la contusion du globe de l'œil. Cette particularité, d'ailleurs, s'explique tout naturellement par les symptômes qui accompagnent ou compliquent les ruptures au début, et qui consistent le plus habituellement, soit dans l'éclosion d'accidents inflammatoires, tels qu'iritis ou irido-choroïdite, soit dans la formation d'un épanchement sanguin plus ou moins abondant à l'intérieur du corps vitré; d'où il résulte qu'on est pendant un temps, parfois assez long, sans

pouvoir éclairer suffisamment le fond de l'œil pour reconnaître la lésion véritable. Durant cette première période, on devra se contenter de signaler les troubles appréciables à l'ophthalmoscope, et attendre, pour se prononcer en toute connaissance de cause, que la lumière puisse pénétrer dans les parties les plus reculées de l'hémisphère postérieur du bulbe. A partir de ce moment seulement commencent à apparaître les symptômes proprement dits que nous avons à passer en revue. Ceux-ci se subdivisent tout naturellement en symptômes objectifs et en symptômes subjectifs, mais qui sont loin, comme on va le voir, de présenter une égale importance, les premiers étant, pour ainsi dire, pathognomoniques, tandis que les derniers n'offrent rien de caractéristique et peuvent même se rencontrer dans beaucoup d'autres affections du fond de l'œil.

A l'ophthalmoscope seul revient tout le mérite du diagnostic ; aussi ne faut-il pas s'étonner que cette affection soit passée absolument inaperçue jusqu'à la célèbre découverte d'Helmoltz. Lors donc que le champ pupillaire est redevenu libre et que l'humeur vitrée a recouvré sa transparence, le premier phénomène qu'on remarque au niveau du point où a eu lieu la déchirure est un foyer hémorrhagique plus ou moins abondant, mais en général assez étendu, dépassant manifestement les limites de la solution de continuité, et masquant même parfois cette dernière, au point de faire croire à une simple apoplexie de la choroïde. Mais la seule constatation des dimensions anormales de cette suffusion hémorrhagique suffira pour faire songer à une rupture isolée, surtout si elle siége, comme cela se voit le plus ordinairement, au voisinage de la macula. Dans les premiers temps d'ailleurs, la rétine paraît toujours un peu trouble et comme infiltrée au point correspondant à la lésion, bien que ses vaisseaux ne présentent manifestement aucune solution de continuité. Peu à peu l'ecchymose et le trouble passager de la membrane nerveuse disparaissent pour laisser apercevoir la lésion principale dans tout son éclat. L'aspect du fond de l'œil variera naturellement, suivant la forme, le nombre et la direction des ruptures : nous reviendrons dans un instant sur ces différences dans la symptomatologie ;

mais pour le moment, afin de donner une idée aussi nette que possible de l'image formée par l'examen ophthalmoscopique, nous supposerons le cas le plus simple, le plus commun, d'une rupture isolée unique, concentrique à la papille et située dans la région de la macula. On voit alors, à l'image renversée, comme une tache, d'un blanc nacré, réfléchissant fortement la lumière et qui tranche de la façon la plus bizarre sur le fond rouge du globe de l'œil ; cette espèce de tache qui n'est autre que la portion de la sclérotique mise à nu par le retrait des bords de la solution de continuité de la choroïde, présente comme caractères particuliers : d'être allongée en forme de fissure, de se terminer en pointe à ses deux extrémités, d'affecter une direction parallèle à la circonférence de la papille, d'occuper le côté externe de cette dernière et d'être située à un, un et demi ou deux diamètres papillaires de ce point de repère. De plus, les lèvres, qui délimitent cette solution de continuité, sont presque toujours le siége d'une infiltration noirâtre, pigmentaire, sous forme de bandelettes ou d'îlots disséminés çà et là, et se confondant insensiblement avec la teinte rougeâtre qui résulte de l'apoplexie choroïdienne en voie de résorption. Mais le point le plus important est la constatation du passage en avant de cette tache, d'un ou de plusieurs ramuscules vasculaires appartenant à la rétine et n'ayant pas subi la moindre altération ni la moindre déviation. Tels sont les principaux symptômes objectifs, faciles à reconnaître à l'aide de l'ophthalmoscope simple ordinaire. Il est toutefois quelques particularités, un peu minutieuses sans doute, mais dont nous devons cependant dire un mot, car elles peuvent, à un moment donné avoir leur utilité pratique : nous voulons parler de l'emploi de l'ophthalmoscope binoculaire de Giraud-Teulon pour le diagnostic des ruptures de la choroïde. Cet instrument aurait, dans ces cas, l'avantage immense de donner avec la plus grande netteté la sensation des différences de niveau qui existe entre les vaisseaux rétiniens et le fond de la déchirure représentée par la sclérotique ? Il permet aussi de constater beaucoup plus facilement qu'avec les ophthalmoscopes ordinaires, un fait qu'a pu apprécier avec la plus

grande évidence, dans une observation personnelle, le docteur Mauthner de Vienne, et qui consiste dans la projection, sur le fond de la solution de continuité, de l'ombre du vaisseau rétinien situé immédiatement en avant. Malheureusement pour la valeur de ce symptôme, il paraît n'avoir guère été constaté jusqu'à présent que par ce spécialiste de Vienne et une autre fois par M. Maurice Perrin; Teillais (de Nantes) en particulier, qui l'a recherché dans tous les cas de rupture de la choroïde qui se sont présentés à sa clinique, déclare ne l'avoir jamais rencontré. Ce qui ne prouve point cependant qu'il ne faille pas en tenir compte et le regarder comme une subtilité inutile; car, au contraire, nous recommandons très-vivement à tous ceux qui ont à leur disposition l'ophthalmoscope binoculaire, d'en étudier et d'en apprécier la valeur. Quels que soient, d'ailleurs, le nombre, le siége et la forme des ruptures, elles présenteront toujours les caractères spéciaux que nous venons de décrire à propos de l'une d'entre elles prise au hasard ; et l'image de chacune d'elles ne sera, en somme, que la répétition exacte de celle dont nous venons d'étudier les détails. Aussi, peu de mots suffiront pour en avoir fini avec la symptomatologie objective. La solution de continuité, en effet, au lieu d'être unique, peut être double, triple, parfois même quadruple, ainsi que le prouve une observation de Teillais publiée dans les annales d'oculistique de 1877; dans ces cas, les ruptures sont ordinairement parallèles les unes aux autres et disposées concentriquement à la partie externe de la papille, avec cette singularité digne d'être notée, qu'elles présentent une étendue d'autant plus considérable qu'elles s'éloignent davantage de ce point pris comme centre. Ainsi, nous avons actuellement sous les yeux une observation de rupture triple, dans laquelle la déchirure la plus interne, située à un diamètre papillaire environ de l'émergence du nerf optique, mesure approximativement deux longueurs de papille; la seconde, qui se trouve à un diamètre en dehors de la précédente, présente des dimensions d'un tiers plus grandes à peu près; quant à la troisième, qui traverse la région de la macula, elle offre une longueur d'environ quatre ou cinq diamètres papillaires : ce qui nous

offre le type le plus complet qu'on puisse souhaiter de cette espèce de lésion traumatique. D'autres fois, les ou la rupture, tout en occupant encore la partie externe de la papille, n'affecte plus une disposition concentrique à cette dernière, c'est-à-dire celle d'un croissant à concavité interne, mais bien une direction plus ou moins oblique; quelques observations même, et entre autres une très-remarquable de M. Perrin, démontrent que la solution de continuité peut présenter une direction absolument transversale passant au-dessus ou au-dessous de la papille, et divisant ainsi la choroïde en deux parties, l'une supérieure et l'autre inférieure à la déchirure. Dans certains cas, assez exceptionnels toutefois, la rupture, au lieu d'être située à la partie externe de la papille, c'est-à-dire au voisinage de la macula, occupe au contraire un point précisément opposé à la partie interne. Il existe même un exemple d'une double déchirure, siégeant l'une en dedans, l'autre en dehors du nerf optique. Enfin, et pour en avoir fini avec l'examen du fond de l'œil, trois observations, publiées par de Graefe, par Frank et par Teillais, prouvent qu'il existe des ruptures dites rayonnées, partant directement du pourtour de la papille pour se terminer à une distance plus ou moins grande de cette dernière sous forme de rayons. Mais ce n'est pas seulement dans les parties profondes qu'il faudra poursuivre la constatation de la lésion qui nous occupe; et l'on ne doit pas oublier que ces altérations peuvent siéger également au niveau de l'ora serrata et de la région ciliaire proprement dite : l'examen ainsi pratiqué, après instillation préalable d'atropine, permettra bien souvent de reconnaître des déchirures, parallèles en général à l'anneau scléro-cornéen, et qui seraient certainement passées inaperçues sans cette précaution spéciale. Nous nous arrêterons là dans la description des différentes variétés de ruptures isolées de la choroïde; nous croyons avoir embrassé suffisamment la généralité des cas, et vouloir entrer dans plus de détails serait forcément inutile et ennuyeux. Quelques-uns des types les plus saisissants de cette affection, reproduits dans les atlas spéciaux d'ophthalmoscopie, donneront d'ailleurs une idée beaucoup plus nette de l'image du fond de

l'œil que toutes les descriptions du monde : aussi renvoyons-nous le lecteur à ces ouvrages justement classiques.

Les symptômes subjectifs et les troubles fonctionnels que déterminent les ruptures isolées de la choroïde doivent être également distingués en deux classes absolument à part, comprenant : la première, tous ceux qui sont la conséquence des lésions concomitantes du globe de l'œil, tels qu'iritis, irido-choroïdite, hémorrhagie du corps vitré, etc. ; la seconde, au contraire, ceux qui sont le fait même de la solution de continuité de la membrane vasculaire. Nous laisserons donc de côté les symptômes propres à la première catégorie pour ne nous occuper que de ceux qui rentrent dans notre sujet proprement dit. Or ces derniers sont caractérisés en somme par des troubles plus ou moins marqués de l'acuité visuelle ; par des scotomes ou des échancrures dans le champ visuel ; enfin quelquefois, mais non d'une manière constante, par des modifications spéciales dans la vision, qui constituent ce qu'on est convenu de désigner en ophthalmologie sous le nom de métamorphopsie. Examinons donc en détail chacun de ces symptômes particuliers.

L'acuité visuelle paraît toujours très-gravement compromise pendant les premières semaines qui suivent l'accident, au point que la plupart des malades distinguent parfois avec peine les doigts de la main ou les gros objets placés à peu de distance du globe de l'œil : mais, ainsi que nous l'avons déjà fait remarquer plus haut, il ne faut voir là que le résultat des complications primitives de la déchirure, comme le prouve bien l'amélioration rapide qui ne tarde pas à survenir. Il est de règle, en effet, que trois, quatre semaines, un mois au plus, après le traumatisme qui a déterminé une rupture isolée de la choroïde, sans autre altération du côté de la rétine, l'acuité visuelle doit revenir non pas absolument normale, bien que quelques observations semblent démontrer que $S = \frac{1}{1}$, mais varie généralement entre $\frac{1}{10}$ et $\frac{1}{4}$; toute exception à cette règle doit appeler immédiatement l'attention et faire craindre quelque complication du côté de la membrane nerveuse : telle est du moins la conclusion rigoureuse des re-

cherches nombreuses auxquelles nous nous sommes livré sur ce point pour la rédaction de cet article.

Les altérations du côté du champ visuel varieront tout naturellement avec le siége, la forme, le nombre et les dimensions des ruptures; et se traduiront, suivant les cas, soit par un scotome plus ou moins central, soit par la perception d'une raie noirâtre qui couperait, pour ainsi dire, les objets en deux parties, soit enfin sous forme d'échancrure périphérique proprement dite. La première série de faits correspondra aux ruptures survenues dans le voisinage de la macula; la seconde, aux solutions de continuité obliques ou transversales, étendues sur une grande longueur du fond de l'œil; la troisième enfin sera symptomatique des déchirures de la région équatoriale. Mais un point très-important doit être noté avec soin; c'est que les scotomes, les taches qui paraissent très-foncées et très-accentuées au début, deviennent insensiblement moins intenses à mesure qu'on s'éloigne davantage du moment de l'accident, et finissent même bien souvent par disparaître complétement après plusieurs semaines ou plusieurs mois. Nous verrons, dans un instant, la raison de cette évolution normale; mais il nous reste encore à examiner auparavant l'ensemble des symptômes bizarres décrits sous le nom de métamorphopsie.

Il arrive assez souvent qu'à la suite d'une contusion du globe de l'œil, le blessé ne se plaigne d'abord d'aucun trouble ni d'aucune sensation douloureuse, et demeure ainsi pendant quelques semaines sans rien apercevoir d'extraordinaire dans le champ de la vision : mais tout à coup, un beau jour, les objets lui paraissent tout déformés, les lignes droites lui semblent courbes ou sinueuses; les mots présentent de véritables ondulations, et le malheureux patient court chez un spécialiste, lui rendre compte des nombreuses méprises dont il est l'objet. Cet ensemble de troubles fonctionnels, rangés sous la dénomination générale de métamorphopsie, ne se rencontre pas, fort heureusement, dans tous les cas de rupture de la choroïde; mais quand il existe, il a une valeur considérable, et ne saurait être négligé pour arriver à un diagnostic

exact : aussi a-t-il, à notre avis, une très-grande importance, d'autant plus que ce symptôme, au lieu d'être passager, comme la plupart de ceux que nous avons examinés auparavant, est définitif, et que les conséquences en sont irrémédiables. Il doit faire supposer d'ailleurs que la lésion siége au voisinage de la macula.

(*A suivre*).

BIBLIOGRAPHIE FRANÇAISE

Par le docteur MENGIN

Des caractères typographiques. — A la Société de biologie, M. le Dr Javal aborde l'étude de la forme des lettres en typographie. Il ne faut pas croire, dit-il, que le lecteur, en lisant une ligne, passe successivement de la partie inférieure d'une lettre à la partie supérieure, puis redescende à la partie inférieure de la lettre suivante, et ainsi de suite. La fixation se fait avec une extrême précision, suivant une ligne droite passant par l'union du tiers supérieur avec les deux tiers inférieurs des lettres pleines. D'après M. le Dr Javal, cette ligne, au lieu d'être au milieu, se trouve plus rapprochée de la partie supérieure, parce que les accidents sont plus fréquents en haut qu'en bas, dans la proportion de 75 p. 100. Il suffit, pour s'en rendre compte, d'appliquer sur une ligne de caractères typographiques une feuille de papier couvrant la ligne dans ses deux tiers et ne laissant à découvert que le tiers supérieur des lettres; on constate qu'on peut lire ces lettres presque aussi bien que si elles n'étaient pas cachées en grande partie. Mais il n'en est pas de même si, inversement, on couvre les deux tiers supérieurs de la ligne, le tiers inférieur ne suffisant pas seul pour qu'on puisse les reconnaître. La caractéristique des lettres se trouve donc dans la partie supérieure. M. Javal, comparant ensuite les caractères des livres anciens avec ceux des livres modernes, s'applique à démontrer que ces derniers présentent beaucoup trop d'uniformité, et blâme cette coutume par laquelle les graveurs cherchent à donner aux lettres le plus d'uniformité possible, de telle sorte que beaucoup d'entre elles se ressemblent et peuvent se confondre dans la lecture.

Un cas d'ophthalmie purulente blennorrhagique. Amélioration d'une taie de la cornée. — A l'hôpital de la Pitié, dans le service de M. Polaillon, entre un jeune homme de vingt-quatre

ans, atteint d'ophthalmie blennorrhagique double. L'étiologie de cette maladie est au moins singulière, sinon absolument rare. Ce jeune homme, palefrenier dans un cirque, voyageait en Allemagne, où il contracta une uréthrite. Il était de tout temps sujet à des affections oculaires externes et avait dans ces conditions l'habitude de prendre de son urine pour se laver les yeux, obéissant ainsi à un des si nombreux préjugés en honneur dans le peuple. L'inoculation ne tarda pas à se manifester sur les conjonctives oculaires. Le malade fut guéri par des attouchements vigoureux au nitrate d'argent mitigé au tiers, l'application de glace sur les yeux et des sangsues. Mais l'auteur fait remarquer ce fait bizarre qu'une des deux cornées était affectée d'une taie ancienne qui disparut. Il explique cette disparition par un trouble de nutrition de la cornée consistant dans un amincissement de cette membrane; car la tache a disparu complétement à la périphérie de la cornée où elle était à l'état de nuage, et est restée, mais a diminué dans la partie centrale, où elle existait avant à l'état de leucome.

Application de l'ophthalmoscope au diagnostic des lésions cardiaques. — L'ophthalmoscopie, dit M. le Dr Pfluger, est une méthode séméiologique d'une nature envahissante; elle a déjà conquis le cerveau et menace de s'annexer le cœur.

Ayant examiné, dit l'auteur, les yeux d'une jeune fille de treize ans et ayant découvert un état anormal des vaisseaux de la rétine sous le rapport du nombre et du développement, il constata que ces vaisseaux se dilataient simultanément avec la pulsation radiale et que la membrane avait une coloration gris bleuâtre. En raison de ces signes, il crut pouvoir diagnostiquer une insuffisance aortique, et ce diagnostic se trouva amplement vérifié par l'auscultation du cœur.

(*Gazette médicale*, 1er février.)

Cataractes et lésions dentaires. — Tel est le titre d'un travail de M. W. Nicati; l'auteur a eu l'occasion d'observer la population de Zurich et des environs où fleurit le rachitisme, et l'on pourrait justement appeler cette région, d'après lui, un des berceaux du rachitisme. Avec cette diathèse coïncident souvent des affections du cristallin et des altérations de l'appareil dentaire; les maladies du cristallin sont des cataractes molles ou bien plus souvent zonulaires.

Différentes théories ont été émises pour expliquer les relations qui existent entre cette variété de cataracte et les maladies de l'enfance. La plus ancienne, avancée par Arlt, attribue l'affection aux convulsions de la première enfance; et il expliquerait la pathogénie

de cette cataracte par les secousses violentes qui sont imprimées à l'œil pendant l'accès éclamptique ; le noyau, plus dense et plus compacte, subit une sorte de dislocation qui altère les fibres environnantes.

Une autre théorie, émise par Horner et Davidsen, fait de la cataracte un symptôme de rachitisme au même titre que les érosions dentaires et les accidents qui provoquent les accès d'éclampsie.

Enfin, d'après Hutchinson, les érosions dentaires et les cataractes seraient consécutives à des accidents mercuriels de la première enfance, accidents provoqués par l'administration de calomel dans des cas de convulsions infantiles. L'auteur tient cette explication de la bouche même du chirurgien de Londres.

Examinant ensuite à priori, successivement ces différentes théories, il rejette complétement, celle émise par Arlt et tendant à donner une action mécanique comme cause de la cataracte zonulaire.

Quant à l'hypothèse de Hutchinson, elle ne peut pas être davantage soutenue, car tandis que les médecins anglais administrent constamment du mercure aux enfants, les médecins de Zurich en donnent beaucoup moins, et la cataracte zonulaire est particulièrement fréquente à Zurich.

Reste à examiner la troisième hypothèse, par laquelle la cataracte serait un symptôme, un résultat du rachitisme, et l'auteur n'est pas éloigné d'adopter entièrement cette opinion. En effet, on sait maintenant et il est démontré que la cataracte coïncide souvent avec le diabète phosphatique. Or il est démontré aussi que, dans le rachitisme, les phosphates de l'urine, surtout le phosphate de chaux, augmentent dans une forte proportion. Et il semble naturel d'avancer, comme conclusion à ces prémisses, que la cataracte des rachitiques pourrait bien n'être qu'une variété de la cataracte phosphaturique.

(*Revue mensuelle*, janvier 1879.)

De l'emploi de la lumière bleue conjuguée avec la lumière blanche dans le traitement des maladies chroniques de la rétine et du nerf optique. Des bains de lumière et des verres bichromiques, par le docteur MARTIN, de Marseille. — Malgré les progrès immenses survenus dans le traitement des affections oculaires depuis l'emploi de l'ophthalmoscope, la thérapeutique des maladies profondes de la rétine, et du nerf optique en particulier, nous offre encore peu de ressources. M. le docteur Martin appelle l'attention de ses confrères sur l'emploi de la lumière, comme traitement de ces maladies. Se basant sur des expériences faites en Amérique et qui ont permis de conclure que la lumière bleue conjuguée avec la lumière blanche exerce sur la croissance

des plantes et le développement des animaux une action considérable, il a songé à employer ce moyen comme traitement des atrophies de papille sans névrite, et il l'emploie de deux manières différentes : soit en faisant porter aux malades, pendant plusieurs heures de la journée, des verres bichromiques (lunettes à montures garnies de taffetas noir et sur les verres blancs desquelles on a fixé quatre bandes étroites de verre bleui par l'oxyde de cobalt); soit en laissant, pendant un certain temps de la journée, ces malades dans une chambre dans laquelle la lumière solaire ne peut pénétrer que par un châssis garni de vitres blanches et bleues alternées. M. le Dr Martin aurait déjà obtenu, par ce mode de traitement, une amélioration dans un cas d'atrophie de papilles au début, et il signale ce moyen à ses confrères.

(*Gazette des hôpitaux*, février 1879.)

NÉCROLOGIE.

Le professeur CHAUFFARD vient de mourir subitement, et cette perte sera douloureusement ressentie par tous les vrais amis de l'université, car il a contribué considérablement au développement de l'enseignement médical supérieur, et à la création des facultés de Lyon et de Bordeaux.

MIRAULT (d'Angers) est mort après une longue maladie. Cet éminent chirurgien, correspondant de la Société de chirurgie de Paris, a contribué par ses travaux aux progrès de la chirurgie oculaire. Sa mort sera vivement regrettée.

Les journaux allemands nous apportent la nouvelle de la mort de STILLING, le célèbre chirurgien et anatomiste de Cassel. Cet éminent praticien a fait des recherches des plus remarquables dans toutes les branches de la médecine. Ses recherches sur le traitement des affections lacrymales et sur l'origine des nerfs craniens lui donnent une des plus belles places dans la science ophthalmologique.

Le gérant : GERMER BAILLIÈRE.

PARIS. — IMPRIMERIE E. MARTINET, RUE MIGNON, 2.

OBSERVATIONS CLINIQUES

Par M. le Docteur CUIGNET, de Lille.

IRITIS PUPILLAIRE

Dans un des précédents numéros de notre recueil, j'ai donné la description d'une iritis limitée à la moitié périphérique du limbe de l'iris, divisant ainsi cette membrane, sous forme d'anneaux contigus, en deux moitiés, l'une restée saine, l'autre enflammée.

Je viens aujourd'hui rapporter deux observations d'iritis également partielle, bornée à la moitié centrale du limbe, à l'anneau péri-pupillaire composé du bord pupillaire et d'une portion du limbe. Elles ont eu lieu sur des sujets qui avaient malheureusement leurs deux yeux atteints à des degrés différents, de sorte qu'il était facile de distinguer les caractères particuliers de l'affection, non-seulement par appréciation directe, mais encore par comparaison.

Le premier est un grand garçon de 19 ans, pris depuis longtemps d'iritis strumeuse aux deux yeux, qui s'est généralisée à l'œil gauche et compliquée de choroïdite et d'amaurose consécutive, avec iris sale, bombée, à fibres à peine visibles, à teinte uniforme foncée, pupille très-étroite et bouchée par un exsudat grisâtre. L'œil droit possède encore une vision suffisante pour que le sujet se conduise et lise de gros caractères ; l'iris est divisée en deux bandes d'égale dimension, une périphérique de teinte marron normale, luisante, à fibres bien visibles avec creux et reliefs sans gonflement ni projection en avant : la bande centrale ou péri-pupillaire est, au contraire, d'une teinte rouge jaunâtre sale, tomenteuse, sans aspect des fibres entrecroisées avec leurs petits enfoncements et leurs reliefs naturels ; — des points sont plus tuméfiés et plus décolorés, déjà grisâtres et tendant à la couleur ardoisée ; cette bande est tuméfiée, portée en avant sur un plan très-antérieur à celui de la bande périphérique et offre avec elle une ligne de démarcation bien tran-

chée. La pupille est occupée par un exsudat en forme de toile d'araignée, elle est un peu festonnée, étroite, et ne se dilate ni par l'obscurité, ni par les mydriatiques. Il n'existe absolument aucune injection péri-kératique, tandis qu'à l'œil gauche, où l'iritis a suivi la même marche débutant par la région péri-pupillaire et s'étendant peu à peu à toute la membrane, puis plus profondément; de ce côté, disons-nous, l'injection péri-kératique existe depuis longtemps et se maintient à des degrés variables.

Notre deuxième observation est celle d'un enfant de 13 mois qui présente également une altération plus avancée à gauche qu'à droite. A gauche, iritis chronique avec projection générale de l'iris en avant, décoloration brune, atrésie pupillaire et signes d'amaurose. On peut cependant reconnaître que la bande centrale de l'iris est plus décolorée, plus portée en avant, plus altérée dans la disposition de ses fibres que la bande excentrique. Mais à l'œil droit les différences sont plus appréciables et permettent de mieux distinguer la localisation de l'iritis. Ici la bande centrale est très-altérée et la périphérique normale ; la ligne de démarcation est très-tranchée. La pupille est restée libre, non dilatée, mais permettant d'apercevoir au fond de l'œil une de ces tumeurs jaunes, luisantes, concaves, dont la nature cancéreuse est bien connue. Il est probable qu'il y en a une semblable à l'œil gauche, et que c'est d'elle que procèdent les accidents antérieurs que nous décrivons. Le pourtour pupillaire a un liséré exsudatif qui le retient en état de contraction et immobile. La bande irienne attenante à la pupille est grise, d'aspect sale, sans distinction de fibres; elle est portée très en avant, en bombant avec des saillies, les unes plus, les autres moins prononcées dans son pourtour annulaire. La bande périphérique est de teinte marron, luisante, à fibres distinctes, à colorations chatoyées; elle est restée sur son plan habituel, sans projection, ni recul, ni courbure.

Il n'existe absolument aucune injection péri-kératique, tandis qu'il y en a une bien marquée et permanente à l'œil gauche.

On voit, d'après l'observation d'iritis périphérique et celles d'iritis pupillaire que les caractères propres de l'une et l'autre variétés sont absolument semblables : changement de teinte, bouffissures, disparition de l'aspect de fibres entrelacées, courbure de la surface, séparation distincte entre la bande saine et la bande malade; et que les caractères différentiels sont les suivants : position différente de la bande malade, injection nulle pour l'iritis pupillaire, marquée pour la périphérique, pupille affectée d'immobilité, de rétrécissement et d'exsudat dans la première, libre dans la seconde. Nous voyons aussi que de pupillaire qu'elle est restée pendant plus ou moins de temps, l'iritis peut devenir périphérique et réciproquement ; mais il n'en est pas moins que cette localisation, quelquefois de longue durée, donne l'idée que la bande pupillaire de l'iris diffère de la bande périphérique dans sa constitution anatomique par quelque point qui réside probablement dans la distribution des vaisseaux et des nerfs, plutôt que dans la disposition des fibres.

On sait que le limbe irisé est comme divisé en deux bandes, l'une intérieure, l'autre extérieure, par un liséré circulaire dû à l'union entortillée des fibres convergentes du grand cercle avec les convergentes du petit cercle qui est le plus voisin de la pupille. Or, les artères offrent au même endroit une circulation double provenant, l'une des ciliaires longues ou postérieures, l'autre des ciliaires courtes ou antérieures; quoique leur distribution n'ait point été établie d'une manière précise, il est bien probable que les unes affèrent plutôt ou exclusivement au grand cercle et les autres au petit cercle. Les nerfs appartiennent aussi à des sources différentes, mais nous ne possédons absolument aucune notion anatomique qui nous permette de reconnaître dans les vaso-moteurs et dans les nerfs trophiques de l'iris une distribution analogue à celle des fibres et à celle des vaisseaux. Nous ne pouvons que la supposer en raison même des localisations inflammatoires dont nous venons de donner des exemples.

AMBLYOPIES HYSTÉRIQUES
MODIFIÉES PAR DES VERRES NUMÉROTÉS ET COLORÉS

J'ai pu observer à l'hôpital de Saint-Sauveur, à Lille, dans le service médical de M. le docteur Van Broucke, une jeune fille de 19 à 20 ans, atteinte d'hémianesthésie du côté droit, avec cophose, absence de goût et amblyopie du même côté, et la soumettre à quelques expériences capables de mettre sur les voies de la neutralisation des amblyopies de cette origine par des moyens encore inconnus et inusités. Voici l'observation de cette malade :

C'est une fille de 19 à 20 ans, d'origine belge, d'une intelligence faible et nullement cultivée, ne parlant et ne comprenant le français que d'une manière insuffisante pour tous les besoins d'une observation très-détaillée, obligeant par conséquent le médecin à un examen très-compliqué et à une grande perte de temps. Elle est hystérique et frappée de l'hémianesthésie droite depuis plusieurs semaines. La vision de l'œil droit serait très-affaiblie. Voici ce que nous constatons sous ce rapport :

Nous constatons d'abord par des épreuves, qu'en effet cet œil a subi une grande diminution dans sa fonction. Quand on lui fait compter une ligne de gros points noirs avec l'interception de la règle, elle passe ceux qui ne peuvent être vus par le bon œil derrière la règle. Quand on veut lui faire compter les doigts de la main, elle ne les distingue et ne les énumère qu'à distance de 15 à 18 centimètres ; au-delà elle ne les voit plus. D'autre part, elle se contourne pour apercevoir les doigts successivement, l'un après l'autre, ce qui prouve une diminution notable du champ visuel. En effet, si l'on étudie plus spécialement cette faculté de la vision, on voit qu'elle se réduit à ne s'exercer que sur un point central de 5 centimètres de diamètre en tous sens pour une distance de 15 à 18 centimètres, limite de la vision en portée. Ainsi donc, affaiblissement caractérisé par portée, acuité et étendue visuelle très-diminuées.

De plus, cet œil est très-photophobe; la malade baisse la tête, couvre son œil de sa main, se tient à contre-jour pour regarder avec, et elle se détourne avec répulsion si l'objet à regarder est éclatant.

Mise devant une échelle de couleurs vives de douze teintes différentes, elle reconnaît et nomme les principales, le blanc, le noir, le rouge, le bleu. Je ne puis lui en faire dire plus, non-seulement parce qu'elle ne possède pas les noms français des couleurs, mais parce que sa vision est très-faible et se fatigue très-vite; cependant elle nomme en langue belge des teintes qu'elle n'a pu déclarer en français.

Quand on couvre l'œil gauche, cette fille porte les mains en avant, ne peut plus se diriger, murmure ou se plaint et arrache le bandeau. Son attitude habituelle est d'avoir la tête baissée en avant et inclinée à droite, la main au-dessus de l'œil, le sourcil froncé, les paupières rapprochées, tous signes de photophobie externe. Elle ne distingue pas mieux dans une chambre obscurcie que dans une éclairée, et partout elle n'emploie que son œil gauche. L'examen ophthalmoscopique indique de la manière la plus positive que l'œil droit de cette fille est absolument normal, tant sous le rapport de la réfraction que sous celui des milieux transparents et des membranes profondes. Tout y est au même état que dans l'autre œil.

En raison d'épreuves et d'expériences déjà faites sur une autre malade quelques années auparavant, je soupçonnais que l'apposition de certains verres pourrait bien modifier cette amblyopie, et j'apportai une boîte ordinaire de verres d'essai contenant plus spécialement des verres colorés en fumée, en bleu, en rouge et en violet avec teintes plus ou moins prononcées pour chacune de ces couleurs.

Je couvris donc exactement l'œil gauche, tantôt de ma main, tantôt d'un foulard, et je plaçai d'abord un verre neutre, de teinte fumée moyenne, devant l'œil droit. Aussitôt la malade releva sensiblement la tête, regarda et put compter mes doigts jusqu'à la distance de $1^{m},50$ environ. Je remplaçai ce verre par un autre d'une teinte plus obscure; cette fille dis-

tingua moins bien. J'apposai alors un verre d'un rouge assez foncé ; de nouveau elle baissa la tête, cligna, se rapprocha et ne compta les doigts qu'à $0^m,15$ ou $0^m,18$, comme avec son œil seul. Je plaçai alors un verre d'un bleu intense ; une amélioration considérable se manifesta de suite, car la malade se redressa, regarda fixement et compta les doigts à 4 ou 5 mètres de distance. Pensant que le degré prononcé de la teinte était un obstacle à l'acuité des perceptions, j'en employai un d'un bleu léger. Aussitôt elle compta sans la moindre hésitation mes doigts à 4, 5, 6 et 7 mètres, dernière distance où je pus l'éprouver, à cause des limites restreintes de la chambre d'épreuve. En comparant la facilité, l'acuité et la portée de la vision sans verre aucun et celle avec ce verre bleuâtre, il y avait une telle différence dans la rapidité et la sûreté des déclarations pendant les épreuves, qu'il n'a été douteux pour aucun des assistants, élèves et médecins, que le bleu procurait une vision beaucoup plus distincte. Je constatai même que le champ visuel gagnait beaucoup dans cette épreuve, car à $0^m,20$ la malade comptait d'un coup tous mes doigts et à 7 mètres elle apercevait en même temps mes deux mains écartées l'une de l'autre de plus d'un mètre, de côté comme de haut en bas. Enfin, la distinction des couleurs se faisait ainsi plus sûrement et plus loin.

J'essayai ensuite l'effet des verres numérotés. Dans une première épreuve, la série des concaves de — 12 à — 36 procura à peu de chose près les mêmes avantages que le verre bleu, tandis que tous les verres positifs, à dater du + 48 jusqu'au + 12 donnèrent de la diplopie tout en permettant à la personne de compter les doigts plus loin que sans aucun verre, ou avec un rouge, ou avec un bleu très-foncé. Quand on lui présentait un doigt, elle déclarait immédiatement, sans hésitation, qu'il y en avait deux ; de même dix quand il y en avait cinq. En ceci elle ne se trompait pas, malgré sa qualité d'étrangère, car elle connaissait les chiffres et les mots exprimant exactement les chiffres. Ainsi donc les verres convexes rendaient la portée, l'acuité et l'étendue visuelle, à un degré moins prononcé, et procuraient de la diplopie latérale, avec

deux images égales en netteté, autant que j'ai pu le faire indiquer par la personne.

Cet effet favorable et singulier de l'apposition de certains verres, pas plus que la contradiction apparente due à l'effet de verres contraires les uns aux autres par leurs couleurs ou par leurs qualités dioptriques différentes ne me surprenait, car j'en avais déjà observé de semblables et même de plus extraordinaires dans un cas que j'ai rapporté au Recueil il y a quelques années et qui m'avait introduit dans l'esprit les présomptions que j'avais à propos de celui-ci. Il me suffira de rappeler que dans cette première observation il s'agissait aussi d'une jeune fille hystérique, atteinte de névralgie ciliaire plus violente et s'accompagnant à droite d'amblyopie alternant avec de l'amaurose que l'on avait prise pour un glaucome, à ce point qu'on avait pratiqué une iridectomie et que l'on se proposait de la faire également à l'œil gauche lorsque la malade me consulta. Je n'y reconnus nullement ce glaucome, mais bien une affection nerveuse et protéiforme des yeux. Pendant des mois elle se présenta à ma consultation avec des attaques d'amblyopie très-prononcée ou d'amaurose complète, sans aucune altération matérielle, et je pus successivement les neutraliser complétement, mais pendant quelques semaines seulement, d'abord avec un verre de teinte fumée, puis avec un convexe 42, puis avec un + 20, plus tard avec un + 10, enfin avec un + 2, 1/2 qui lui permettait, chose singulière, de lire facilement une enseigne placée à 150 ou 200 mètres de distance. Peu après, elle ne revit plus qu'avec un concave, d'abord le numéro 36, puis le 15, puis le 6, puis le 3, mieux le 2 1/2 avec lequel elle lisait les enseignes assez nombreuses placées devant mes fenêtres à la distance indiquée plus haut.

Le souvenir de ces singularités me disposait évidemment à en supposer de semblables chez cette seconde hystérique, en même temps qu'un effet pareil au moyen de certains verres. On voit que je ne m'étais pas abusé. Je reverrai cette malade; je crois que j'assisterai chez elle à des perturbations nerveuses différentes des premières, se corrigeant autrement ou ne se corrigeant plus. L'expérience manque pour faire à cet

égard un pronostic étendu aux altérations et au traitement. Mais il me semble qu'une voie est ouverte, non-seulement à l'expérimentation et au diagnostic, mais encore à la thérapeutique, voie intéressante à tous les points de vue, surtout au dernier, car il est certain que jusqu'aujourd'hui on n'avait encore rien trouvé qui pût rendre des perceptions aux malheureuses affectées de troubles visuels d'un côté, ou des deux à la fois, ce qui est plus rare, mais pire.

ECTROPION INFLAMMATOIRE DES PAUPIÈRES SUPÉRIEURES.

On sait que les conjonctivites et les kératites donnent quelquefois lieu à des renversements plus ou moins prononcés de la paupière supérieure, notamment chez les enfants lymphatiques et sujets à des gonflements considérables des tissus. Il arrive dans certains cas que l'on ne recourt pas assez tôt à des moyens capables de modérer ce renversement ou de l'empêcher, ou encore que ce déplacement étant produit on le laisse persister pendant un temps si prolongé que la réduction devient fort laborieuse et nécessite des moyens au sujet desquels nous voulons dire quelques mots à propos d'une observation de cette nature.

On nous apporta récemment d'une ville assez éloignée de Lille, une petite fille de trois ans atteinte depuis quatre à cinq semaines d'un renversement extérieur ou ectropion des deux paupières supérieures. Il était au 3e degré, c'est-à-dire que tout le côté muqueux jusqu'au cul-de-sac supérieur était retourné en dehors, descendant d'un côté sur la joue et cachant les paupières inférieures, remontant de l'autre vers le sourcil; qu'il était rouge, dur, granuliforme, exposé à l'air libre depuis plusieurs semaines. La peau de chaque paupière formait sous ces bourrelets un coude dans lesquels les cils se cachaient; cela ressemblait à deux énormes limaces d'un rouge vineux couchées transversalement sur les commissures palpébrales et débordant par haut et par bas. La réduction avec les doigts pouvait s'obtenir, quoique avec difficulté, et elle

pouvait même se maintenir par le même moyen. Mais il était évidemment impossible d'employer une personne ou de s'employer soi-même à maintenir pendant bien des heures, même pendant plusieurs jours, cette réduction ainsi obtenue. Cependant on y songe, car les doigts, qui sont les meilleurs instruments de réduction, seraient aussi les meilleurs pour le maintien de cette réduction.

A leur défaut, il est nécessaire d'employer un bandage contentif. Mais quand il existe, comme chez cette enfant, une maladie de la cornée, on peut et on doit craindre d'y entraver la circulation par une compression trop forte. C'est ce qui est arrivé ici.

Le premier jour le bandage ne maintint en réduction que la paupière du côté droit ; celle de gauche se renversa peu à peu et, quand je la découvris, elle était en état d'ectropion complet, sillonnée par la compression, aplatie, allongée.

Je fus donc obligé de la réduire de nouveau et d'exercer sur elle une pression plus forte pour l'obliger à conserver sa position normale. Comme l'enfant était chaque jour ramenée chez elle, je ne la revis que le lendemain. Ce jour-là les deux côtés avaient conservé leur réduction sous le bandage, mais à gauche la cornée, plus malade depuis longtemps, était le siége d'un trouble grisâtre, opaque, par conséquent d'une menace de gangrène. Je maintins la réduction et n'appliquai qu'un bandage peu contentif, afin de ne pas contribuer moi-même à la gêne circulatoire. Mais, le jour suivant, les deux paupières avaient roulé sous les linges et m'apparurent renversées de nouveau ; la cornée gauche toujours bien trouble, commençant heureusement à se vascularisèr dans tout son pourtour, mais offrant à son centre une imminence de destruction par suppuration ou nécrobiose. La compression est donc un danger dans ces cas si prononcés de renversement avec gonflement extrême. Je m'aperçus encore d'autre chose, c'est que pour avoir la plus grande efficacité possible et le moindre danger, elle doit porter exclusivement sur la commissure des paupières, sur le bord libre et non sur le limbe, sans quoi elle refoule dans l'ouverture palpébrale le bourrelet si péniblement refoulé dans

la cavité conjonctivale supérieure. Enfin, je reconnus aussi que l'application de compresses était mauvaise parce qu'elles séchaient, durcissaient et, dans les 24 heures, se faisaient adhérentes à la surface cutanée des paupières tenues réduites, ou à leur surface muqueuse ectropionnée de nouveau, à ce point qu'on ne pouvait les retirer sans déchirer et faire saigner ces surfaces. Aussi, au lieu de compresses, j'avais appliqué des bandes d'éponge fine, humectées, maintenues sur les bords réunis des paupières inférieure et supérieure à l'aide de tours multiples d'une étroite bande de flanelle. J'ajoutai à cette contention des arrosages fréquents avec de l'eau alcoolisée et un peu phéniquée qui pénètre facilement et profondément dans la flanelle.

Malgré ces précautions, la réduction ne se maintint pas complétement dans les 24 heures. Aussi, voyant la cornée si trouble et craignant que celle de droite contractât le même accident, je me décidai à exciser environ un tiers du bourrelet dans la portion la plus facile du cul-de-sac. Il y eut un saignement assez abondant et un dégorgement assez notable : la masse de la tumeur fut diminuée, mais sans un profit considérable pour la réduction et la contention. Je dus appliquer les bandes d'éponge, faire passer les tours de la flanelle sur elles exclusivement, afin de ne pas refouler en bas les bourrelets logés sous ces paupières et serrer assez fortement. Je revis l'enfant le lendemain; il avait mieux passé la journée, la nuit et le voyage; la réduction était maintenue, la cornée droite assez belle, celle de gauche presque blanche, épaissie, menaçant de destruction et entourée d'un pannus bien rouge, mais paraissant disposé à se limiter sans gagner le centre. Quant aux plaies d'excision, elles sont réunies par adossement exact de leurs lèvres et elles ne paraissent pas disposées à suppurer. L'enfant put rester sans bandage pendant environ une heure, c'est-à-dire le temps nécessaire pour mettre de l'atropine à différentes reprises et en obtenir, en effet, une large dilatation, du moins sur la pupille du côté le moins malade. Mais au bout de ce temps les bords libres se relevaient tant par eux-mêmes que par les cris de l'enfant et les efforts de

l'orbiculaire tendant à chasser le bourrelet sous-palpébral et à reproduire l'ectropion. Je replaçai donc le bandage dans les mêmes conditions, ayant soin d'agir beaucoup plus sur la ligne des commissures pour bien les fermer que sur le limbe des paupières. Il n'y a pas de doute que le côté droit reprendra sa position normale sans encombre, mais il n'en sera pas de même à gauche où l'état antérieur de la cornée, la longue présence d'un ectropion excessif avec gêne circulatoire, enfin la compression énergique et permanente nécessitée par la résistance du déplacement, ont donné lieu à un accident d'infiltration susceptible d'amener la perforation par destruction plus ou moins étendue de la cornée.

Si la difformité est grave, capable à elle seule d'entraîner la perte des yeux, il n'en est pas moins vrai que le moyen qu'on recommande de lui opposer et que je lui ai opposé jusqu'à présent offre l'inconvénient d'entraver encore plus la circulation et la nutrition de la cornée par compression trop considérable. Aussi n'ai-je pas tardé à y joindre une excision étendue de la muqueuse et du tissu cellulaire du cul-de-sac supérieur pour dégorger et diminuer le bourrelet. Eh bien! je n'en ai obtenu qu'un effet insuffisant pour la réduction, pour le maintien de la réduction et pour la diminution du bourrelet, de sorte que je ne reviendrais pas sans une appréhension plus vive qu'auparavant à l'emploi de la compression, unie ou non unie à l'excision. Je ne puis donc m'empêcher de chercher un moyen plus décisif, peut-être même plus simple, en tout cas moins compromettant pour l'œil.

Ce moyen me paraît devoir être une suture, car aucun emplâtre, aucun ingrédient adhérent n'est capable de maintenir la paupière réduite, quand la difficulté est si grande. Dans un cas semblable, s'il se représentait à mon observation, je passerais très-volontiers trois points de suture, soit à travers les paupières inférieure et supérieure, de l'une à l'autre, de leur face muqueuse à leur face cutanée, pour nouer les fils sur un bout d'éponge placé transversalement le long des bords libres. On pourrait aussi passer les fils de la peau de l'une à la peau de l'autre paupière, de manière à les retourner en dedans et

à les adosser momentanément par leur face cutanée. Dans ces deux modes opératoires on pourrait ne faire aux fils que des nœuds éventuels, susceptibles d'être dénoués et resserrés une ou deux fois par jour pour nettoyer les éponges et les paupières, instiller de l'atropine, s'assurer de l'état des cornées, de la diminution des bourrelets, du degré d'avantages obtenus entre chaque pansement et de l'opportunité de cesser ou de continuer l'emploi de ce même moyen. On pratiquerait, au besoin, l'excision conjonctivale.

Galezowski nous a depuis longtemps familiarisé avec cette petite opération qui se laisse faire très-simplement dans le cas présent, car le cul-de-sac supérieur est véritablement tombant sur la joue, et il ne peut échapper aux ciseaux qui en enlèvent toute la quantité voulue sans l'aide d'aucun autre instrument.

Dr F. Cuignet.

LE MUSCLE DE L'ACCOMMODATION ET SON MODE D'ACTION

Par le docteur DOMEC.

Ce titre ne séduira assurément pas les praticiens qui pensent avec Tillaux que tout est dit sur le mécanisme de l'accommodation. « Le muscle ciliaire joue un rôle *absolument* déterminé aujourd'hui ; c'est le muscle de l'accommodation : il exerce une compression circulaire sur le cristallin, dont il modifie la courbure de façon à diminuer ou à augmenter la convergence des rayons lumineux. » (*Anat. top.* p. 212.) Je ne saurais partager cette opinion, et, en cela, je ne suis que l'écho de la plupart des auteurs contemporains qui se sont spécialement occupés de la question et qui avouent que le mode d'action du muscle ciliaire n'est pas encore complétement connu. Aussi ai-je été vivement intéressé par la lecture d'un travail tout récemment publié par un spécialiste de New-York, sous ce titre : *Le muscle de l'accommodation et son mode d'action*, par de Rosset (*The American Journ.* Octobre 1878). Ce travail m'a paru très-consciencieux, d'une véritable valeur

et digne d'être soumis à l'appréciation des spécialistes français. S'il ne lève pas toutes les difficultés, il a du moins, à mon avis, le mérite d'indiquer une voie de recherches, bonne à suivre : il aborde franchement les inconnues du problème encore à résoudre de l'accommodation et il est évidemment le fruit de longues investigations.

Le voici en substance :

Le muscle ciliaire ressemble à tous les muscles lisses; il est pâle, renferme des éléments nucléaires : ses diverses parties sont associées dans les mouvements qu'il exerce et il est spécialement soumis aux influences réflexes. Il est essentiellement constitué par une couche de fibres à direction méridionale (parallèle aux méridiens), occupant principalement la partie située en avant du plan équatorial; quelques faisceaux peuvent être suivis en arrière jusqu'au niveau de l'entrée du nerf optique. Comme dans tout muscle lisse, aux fibres longitudinales, viennent s'ajouter d'autres fibres qui s'anastomosent avec elles, s'entrecroisent en tous les sens et forment un réseau plexiforme. On les trouve en petite quantité au niveau du plan équatorial : elles sont accumulées vers la partie antérieure de la choroïde, formant à ce niveau avec les fibres longitudinales la portion épaisse du muscle connue sous le nom de corps et procès ciliaires. Si l'on pratique une section méridionale du muscle dans son extrémité antérieure, les fibres anastomotiques présentent un aspect qui a fait croire à Langenbeck et Muller qu'elles constituaient une masse annulaire à laquelle l'imagination a bientôt attribué le rôle d'exercer une compression périphérique sur la lentille. Mais de récentes investigations ont mis en doute la réalité de ce mécanisme, en démontrant que non-seulement le muscle ciliaire ne touche pas le cristallin, mais que l'intervalle existant entre ces deux parties n'est pas sensiblement diminué même sous l'influence des plus grands efforts d'accommodation pour la vue de près. La forme de la partie épaissie du muscle est triangulaire, la base tournée en avant et dirigée vers l'axe de l'œil. Ivanoff et autres ont essayé de rattacher les différences que présente cette partie à divers états optométriques, à l'hypertrophie ou

à l'atrophie, occasionnées par les diverses variétés de l'activité accommodatrice. Loring a montré que, selon toute probabilité, cette forme triangulaire n'a aucun rapport avec l'exercice de l'accommodation et qu'elle est une conséquence anatomique d'un axe optique ou plus long ou plus court. Il paraît incontestable que la forme triangulaire trouve son explication dans des raisons purement géométriques. C'est là une disposition inévitable, parce que les fibres méridionales, à mesure qu'elles se dirigent vers l'extrémité antérieure de l'axe, doivent former un plan de plus en plus épais ; car leur one de distribution se rétrécit progressivement et ne leur permet plus de s'étaler en une couche mince comme au niveau du plan équatorial. Sans nul doute, si les fibres longitudinales se fussent continuées en masse jusqu'au pôle postérieur de l'œil, elles auraient formé autour de la fovea une couche musculaire de même forme que le corps ciliaire. En fait d'accommodation, le corps ciliaire accommode seulement le riche réseau vasculaire et nerveux de cette région; tout au plus il peut servir de soutien au corps vitré dans un point que son absence aurait laissé très-faible. Quant aux changements qui surviennent dans la forme du corps ciliaire, ils n'ont rien de surprenant, si nous réfléchissons que les yeux hypermétropes ressemblent à une sphère aplatie; dans ces yeux, les grands cercles diminuent brusquement à mesure qu'on approche du pôle et la forme triangulaire du muscle est plus accusée ; dans les yeux myopes, au contraire, la diminution est plus graduelle le triangle plus mince et plus allongé.

En arrière du plan équatorial, les fibres longitudinales sont mêlées au tissu conjonctif de la choroïde et la connexion est assez intime pour empêcher que le muscle n'exerce aucune traction sur la membrane chorio-capillaire et la rétine. Ce tissu conjonctif peut être considéré comme le véritable tendon postérieur du muscle. Près de son extrémité antérieure, la couche des fibres longitudinales se divise en deux portions ou têtes : l'une externe, suivant le contour général du globe est solidement fixée à la ligne cornéo-sclérale par le ligament pectiné ; l'autre, interne, se sépare de la précédente en

avant de l'ora serrata. Elle s'infléchit en dedans, en formant une petite courbe et se termine en une masse épaisse annulaire triangulaire, le corps ciliaire, dont l'ouverture est un peu plus grande que le diamètre de la lentille. L'extrémité interne est solidement attachée à la zone ciliaire, ou de Zinn, et celle-ci, de son côté, est intimement unie par les procès ciliaires avec la capsule du cristallin.

Lorsqu'on pratique dans le muscle ciliaire des coupes perpendiculaires aux fibres longitudinales, il est impossible de suivre la longueur des fibres anastomotiques et on n'aperçoit très-distinctement que les éléments nucléaires des fibres longitudinales. Si la coupe est faite dans le sens des fibres longitudinales, celles-ci sont facilement suivies dans une certaine partie de leur longueur et les noyaux des fibres anastomotiques apparaissent sous forme de petits corps ovoïdes variant suivant l'angle sous lequel l'instrument les a coupés.

La fonction des fibres anastomotiques n'est pas indépendante, elles se contractent de concert avec les autres et elles n'influent en rien sur la convexité du cristallin. Elles servent exclusivement à relier entre eux les faisceaux longitudinaux et à rendre ainsi plus uniforme la pression exercée par le muscle sur les parties intra-oculaires.

L'effet immédiatement produit par la contraction des fibres longitudinales est une tension exercée seulement dans le sens antéro-postérieur. Cette tension se produit, en réalité, entre deux points : entre la ligne cornéo-sclérale et le tissu conjonctif sous-choroïdien placé en arrière de la zone de Zinn, et il semble qu'il doit en résulter un rapprochement de ces deux points : mais comme la pression s'exerce simultanément sur les parties intra-oculaires par suite de la contraction des fibres longitudinales et anastomotiques, le rapprochement est empêché et la distance respective des deux points ne change pas. Le muscle devient plus tendu. Tous les mouvements se passent du côté de l'extrémité interne du muscle. Le muscle ciliaire, comme partie constituante des tuniques du globe oculaire, est immédiatement appliqué sous la face interne de la sclérotique : mais les moyens d'union entre les deux mem-

branes sont extrêmement lâches. Quand le muscle se contracte, il tend à s'éloigner de la sclérotique et à former une corde dont la sclérotique serait l'arc. Mais, pour que la séparation fût possible, il faudrait que le vide ainsi créé fût instantanément comblé, ce qui ne peut arriver. Il en résulte nécessairement que la sclérotique accompagne la rétraction du muscle. Il se produit une extension dans le sens antéro-postérieur, et elle a pour effet d'allonger légèrement le corps vitré. Le cristallin se trouve ainsi poussé en avant, mais il ne saurait avancer, parce que cette impulsion en avant coïncide avec une traction en arrière exercée par l'extrémité interne du muscle. Il ne faut pas oublier que ces mouvements sont excessivement réduits et se traduisent par des fractions de millièmes de millimètre.

En démontrant que le muscle ciliaire ne peut par sa portion externe s'approcher des deux points d'attache, on établit du même coup que la contraction de ce muscle ne saurait produire le relâchement de la zonule. Le mouvement se produit exclusivement du côté de la portion interne du muscle, et ce mouvement ne peut se produire qu'en arrière, puisque l'insertion fixe du muscle est postérieure. Si quelque partie postérieure du muscle était susceptible d'avancer, elle ne pourrait relâcher la zonule, puisque celle-ci n'adhère au muscle qu'au niveau de son extrémité interne. La traction s'exerce donc en arrière et a pour résultat de tendre la partie antérieure de la zonule, et par cela même de diminuer la convexité du cristallin. Pourquoi faire intervenir, dans l'accommodation, l'action de fibres circulaires, quand on sait que l'accommodation a lieu dans des yeux où ces fibres n'existent pas? Elles manquent plus ou moins complétement dans les hauts degrés de myopie : on n'en a jamais trouvé chez les animaux domestiques, excepté chez le cochon, et encore n'en a-t-on découvert chez celui-ci qu'au niveau de l'extrémité postérieure du muscle.

Les deux parties antérieures du muscle sont soumises aux mêmes excitations nerveuses volontaires ou réflexes : elles se contractent et se relâchent simultanément. La portion externe

maintient les rapports de contact avec la sclérotique et empêche l'excessive rétraction en arrière qui aurait eu lieu s'il n'y eût eu un point fixe sur la ligne cornéo-sclérale. La portion interne est seule l'agent essentiel de l'accommodation : elle agit sur le cristallin par l'intermédiaire de la zonule. Si la portion externe était susceptible de produire le moindre rapprochement entre les deux pôles de l'œil et de déterminer ainsi le relâchement de la zonule, ce relâchement serait amplement neutralisé par la traction bien plus énergique qu'exerce vers la partie postérieure l'extrémité interne du muscle.

Maintenant, si l'on veut bien se rappeler que la plus grande convexité de la lentille correspond à la vision de près et que la moindre convexité correspond à la vision de loin, on voit que la puissance élastique de la lentille est en lutte contre la contractilité du muscle ciliaire. Lorsque celui-ci sera dans un état de relâchement complet, le diamètre antéro-postérieur du cristallin atteindra son maximum de longueur et sera accommodé pour la vision de près. Au contraire, la contraction du muscle aura pour effet de vaincre la force élastique du cristallin et de diminuer l'épaisseur, comme cela arrive pour la vision de loin. Il résulte de là que l'accommodation pour la vue de loin est un résultat actif, tandis que l'accommodation pour la vision de près est passive ; l'œil accommodé pour les courtes distances se trouverait donc à l'état de repos et n'entrerait en activité que pour la vision de loin. Comment concilier ces faits avec les phénomènes subjectifs qui accompagnent la vision de près et la vision de loin ? Le muscle ciliaire comme tous les autres muscles, même les sphincters, se trouve normalement dans un état de contraction partielle, lorsqu'il est soustrait à toute influence volontaire ou réflexe. C'est ainsi que les yeux, au moment où ils ne déploient aucune activité, sont accommodés pour un point situé à une distance d'environ huit pieds, distance qui représente *ipso facto* leur point d'équilibre ou de repos.

Partisan quand même de la théorie d'Helmholtz, Donders prétend que la contraction du muscle ciliaire produit le relâ-

chement de la zonule et attribue fort ingénument la tension de celle-ci à des parties élastiques voisines. Or, de toutes les parties voisines, c'est la portion interne du muscle ciliaire qui affecte les rapports les plus intimes avec la zonule et qui est la plus apte à réagir sur elle.

Les phénomènes subjectifs de l'accommodation sont de deux sortes : Donders ne parle que de ceux qui accompagnent la vision de près; mais il faut aussi compter avec ceux de la vision de loin. Les premiers (fatigue, effort, douleur) doivent être rattachés le plus souvent, sinon toujours, à la contraction forcée des muscles droits internes ; car ces sensations sont en tous points analogues à celles que produit la contraction forte et longtemps soutenue de n'importe quel muscle volontaire du corps. Une expérience bien simple suffit à démontrer la vérité de cette proposition : si l'on place devant les yeux emmétropes un prisme de quatre ou cinq degrés, la base tournée en dedans, l'individu, pourvu que son pouvoir d'accommodation dite positive, soit normal, pourra lire sans éprouver la moindre fatigue alors même que le livre sera très-rapproché des yeux. Cela provient de ce que le globe oculaire ne subit pas la compression qu'exerce sur lui d'habitude la contraction des muscles orbitaires et de ce que le muscle ciliaire est insuffisant ou plutôt n'est pas de nature à produire ce phénomène. Si l'on admet pour un instant que la fatigue du muscle ciliaire est le point de départ de la fatigue qu'occasionne la vision de près, comment expliquera-t-on la sensation de fatigue bien connue que l'on éprouve quand on regarde fixement à une grande distance ? Dans ces circonstances aucun des muscles orbitaires ne se trouve à l'état de contraction, aucun d'eux n'exerce de pression sur le globe oculaire, et si l'on suppose avec Helmholtz que le muscle ciliaire est également relâché, il ne reste rien qui puisse rendre compte des phénomènes subjectifs de la vision de loin. On est donc autorisé à soutenir que la fatigue de la vision de près n'est pas due à l'accommodation, mais bien aux efforts de convergence ; et que les sensations accompagnant la vision de loin sont liées à la contraction du faible muscle ciliaire. Don-

ders commet une étrange contradiction quand il rejette l'intervention de tout élément musculaire dans l'accommodation pour ∞, après avoir déclaré lui-même que tout mouvement volontaire est produit par des fibres musculaires.

Il est probable que rien n'a plus contribué à entraver la solution du problème de l'accommodation que les idées erronées qui ont été émises à propos de l'action des mydriatiques et des myotiques. Les physiologistes n'ont pu s'entendre sur l'influence exercée par ces agents sur les centres moteurs et les fibres musculaires : mais actuellement nous possédons les observations expérimentales et cliniques tendant à démontrer que l'atropine produit un effet tétanisant sur le système musculaire, et l'ésérine un effet paralysant. Dr C. Wood a montré que l'atropine accélère les mouvements du cœur et accroît la tension artérielle. Harley et Meyron ont prouvé que la belladone stimule le sympathique et que de faibles doses provoquent la contraction des artères. Ce sont là des effets tétanisants. Lemattre et Wharton Jones ont affirmé que l'atropine ne dilate pas l'iris des pigeons, parce qu'il n'y a pas de fibres radiées ; d'où l'on pourrait déduire que lorsque la dilatation se produit, elle est due à l'excitation de ces fibres, et que l'effet paralysant sur les fibres circulaires est insuffisant par lui-même à dilater la pupille. Il est vrai que depuis, Iwanoff et Rollet ont soutenu que l'iris des pigeons contient des fibres radiées. En définitive, les expériences faites sur ces oiseaux n'ont conduit à aucun résultat positif.

Heisen et Volckers ont mis à découvert le muscle ciliaire au moyen de petites excisions de la sclérotique faites dans la région ciliaire. Ils ont électrisé les nerfs de cette région et les ont touchés avec de l'atropine : ils ont ainsi pu observer au moment de l'application la contraction du muscle et la production d'une voussure sur la partie antérieure de la choroïde.

Quant aux observations cliniques relatives à l'atropine, il suffit de rappeler l'action bien connue de cet agent sur les mouvements péristaltiques, qu'elle accélère ; son emploi dans les sueurs nocturnes ; sa tendance à produire la sécheresse du

pharynx, à diminuer l'action glandulaire et les sécrétions bronchiques; la propriété qu'elle a de tonifier le sphincter vésical dans l'incontinence d'urine chez les enfants : tous effets dus à son influence tétanisante sur les fibres musculaires innervées par le sympathique. En un mot, on n'a pu mettre sur le compte de l'atropine aucune paralysie musculaire, et pourquoi alors vouloir faire une exception pour le muscle ciliaire? En réalité, on n'a aucune donnée certaine relativement à l'action de l'atropine sur ce muscle, à cause des difficultés insurmontables qui hérissent les expériences faites sur l'œil humain: mais l'analogie nous fournit les meilleures raisons de croire que l'atropine provoque la contraction du muscle ciliaire, et cette considération vient à l'encontre de la théorie d'Helmholtz.

On peut encore invoquer les expériences faites par Tweedy, Ringer et autres avec le *Duboisia Myoporoïdes*, plante dont les effets ressemblent tellement à ceux de la belladone, que son principe actif fut tout d'abord supposé être identique à l'atropine. Il produit le tétanos général, neutralise les effets paralysants de la muscarine et agit sur la pupille et l'accommodation précisément comme l'atropine. Il n'a pas d'effets paralysants. Que peut-on en dire qui ne soit applicable à son congénère, l'atropine?

Les expériences physiologiques faites avec la fève de Calabar ne sont pas très-nombreuses. Heisen et Voelckers ont remarqué que l'ésérine fait avancer les procès ciliaires, tandis que l'atropine les porte en arrière. Ils ne tirent de ces faits aucune conclusion, mais il n'en est pas moins vrai qu'ils ont une grande signification si l'on a égard à la disposition anatomique du muscle et aux effets paralysants que l'on reconnaît à la fève de Calabar. Son efficacité dans les affections tétanoïdes a été mise hors de doute par plusieurs docteurs américains, par Thornburn, Patterson, et autres en Angleterre. Il n'y a donc pas lieu de supposer que l'ésérine exerce sur le muscle ciliaire une influence tout autre que sur les autres muscles. Voilà une nouvelle difficulté qui défie la théorie d'Helmholtz. On pourrait également mentionner les expé-

riences de Galezowski avec la pilocarpine, dont les effets paralysants ne sont pas douteux. Or, elle agit sur l'œil absolument comme l'ésérine. Que penser alors de la théorie d'Helmholtz, d'après laquelle l'atropine paralyserait le muscle ciliaire et accommoderait l'œil pour la vision de loin, d'après laquelle l'ésérine tétaniserait le même muscle? Ce seraient là des effets tout à fait opposés aux effets que ces agents exercent sur les autres muscles dont les propriétés histologiques et physiologiques sont pourtant analogues à celles du muscle ciliaire.

Si l'on passe à l'examen des phénomènes occasionnés par des lésions nerveuses intra ou extra-crâniennes, phénomènes dont on a voulu faire un piédestal pour la théorie d'Helmholtz, on doit reconnaître que certains cas de paralysie ou de spasme s'harmonisent en apparence avec cette théorie. Mais il ne faut pas perdre de vue l'extrême complexité de toutes les questions névrologiques. Le mode de propagation des impulsions nerveuses, les modifications qui résultent des anastomoses, l'élaboration au niveau des ganglions, etc., sont autant de phénomènes encore incomplétement connus, et on est exposé à ce que les conclusions qu'on en tire soient erronées. Toutes les expériences physiologiques ont été impuissantes à nous faire bien connaître le centre moteur du muscle ciliaire, et les physiologistes ont essayé, pour tourner la difficulté, de remonter de l'effet à la cause, des symptômes à la lésion; or, c'est là une méthode qui oblige à chaque instant à recourir à des hypothèses et qui ne s'appuie que sur bien peu de principes stables. On ne sait pas encore d'une façon positive quel est le nerf qui conduit l'impulsion motrice au muscle ciliaire, de quel centre ce nerf provient ou quelles sont les modifications que l'association avec d'autres nerfs ou des influences ganglionnaires introduisent dans la production des phénomènes observés. On sait que la troisième, la quatrième et la sixième paire innervent les muscles orbitaires : mais dans leurs trajets ces nerfs communiquent avec d'autres, notamment avec la cinquième paire et le sympathique : est-ce pour échanger leur respective influence, pour produire des associations coordonnées, directes ou inverses, ou pour assurer

la facile transmission des réflexes? Ce sont là de simples conjectures. Les lésions intra-crâniennes, soit pathologiques, soit expérimentales, sont loin de donner des résultats uniformes, bien qu'elles occupent un siége identique. Les altérations du ganglion de Gasser et des couches optiques produisent des effets différents suivant les cas, et cela dépend probablement de l'extension de l'altération à des fibres nerveuses voisines. La troisième et la cinquième paire et le grand sympathique peuvent, chacun pour sa part, contribuer à produire les mouvements du muscle ciliaire, de même que chacun de ces nerfs fournit des branches au ganglion ciliaire. Si le ganglion est détruit, la pupille n'éprouve aucune modification bien sensible: l'accommodation est habituellement pour ∞, mais non toujours. On ignore si ces résultats variables doivent être rapportés au sympathique ou à la troisième paire. La section du sympathique cervical produit souvent du myosis avec accommodation pour la vue de près, et le cas de Reuling, publié in *Arch. für Ophth. und Otol.* de Knapp, montre que des maladies ou des plaies de la région cervicale sont susceptibles de déterminer le même effet. Il est impossible de dire pourquoi les résultats ne sont pas uniformes, mais il est probable qu'il en est ainsi, d'abord parce que certaines des fibres du sympathique qui influencent le muscle ciliaire peuvent échapper à la lésion, car, selon Vulpian, toutes les fibres du sympathique ne traversent pas le premier ganglion cervical ou le tronc situé au-dessus; ensuite parce qu'il peut y avoir des anomalies de trajet ou de distribution produisant des effets inattendus. On a souvent observé des hémiplégies situées du même côté que la lésion cérébrale, et l'on a attribué ces faits exceptionnels à des anomalies dans le trajet des fibres nerveuses au niveau des pyramides. Si l'on coupe la troisième paire en arrière du ganglion ciliaire, on observe habituellement, *mais non toujours*, une paralysie des muscles droits supérieur, inférieur et interne du petit oblique.

Les dernières expériences faites par Hensen et Voelckers dans le but de déterminer quel est le nerf de l'accommodation, ne nous ont fourni aucune donnée satisfaisante. C'est

ainsi que l'excitation de la racine de l'oculo-moteur commun et de la partie intra-orbitaire du tronc n'a donné, dans diverses expériences, aucun résultat, tandis que les expériences faites directement sur le ganglion et les nerfs ciliaires, ou même sur la cinquième paire, ont produit de profonds effets. S'il était permis de joindre une hypothèse à celles qui existent déjà, on pourrait dire que, peut-être, les effets d'une excitation du sympathique se transmettent au muscle ciliaire par des fibres qui viennent du centre de l'accommodation : celui-ci transmettrait au muscle les impulsions volontaires et réflexes. Une excitation de l'oculo-moteur peut occasionner une parésie apparente du sympathique; une paralysie du premier de ces nerfs peut aussi rendre plus intense l'excitabilité du second.

Il n'est pas rare de voir la diminution d'une fonction s'accompagner de l'exaltation d'une autre ayant avec la première un rapport quelconque. D'après Brown-Séquard, l'altération d'une partie du cerveau peut déterminer dans d'autres parties des troubles de même nature ou d'une nature opposée; c'est ainsi que telle circonstance qui amène la paralysie d'un nerf peut indirectement exalter l'activité d'un autre nerf; c'est ainsi encore que si un processus morbide paralyse un ou plusieurs des muscles orbitaires, il peut simultanément se produire un spasme du muscle ciliaire.

Charcot a publié un cas de myopie dite spasmodique chez une femme atteinte d'hémianesthésie. Le myosis et la myopie furent naturellement considérés comme étant de nature spasmodique; mais il est bien plus rationnel d'admettre que la myopie était due à une paralysie réflexe dont le point de départ se trouvait probablement dans la diminution de l'activité de certaines fibres du sympathique. Cette supposition s'harmonise bien mieux avec l'hémianesthésie, dont la nature paralytique ne saurait être niée. Galezowski a observé un cas de myopie soi-disant spasmodique, d'origine syphilitique; il y a tout lieu de croire, en se basant sur les effets que produit généralement la syphilis sur l'accommodation, que, dans ce cas, la lésion se trouvait en dehors de l'oculo-moteur com-

mun et qu'il y avait une altération de la partie du sympathique qui agit sur l'accommodation. La troisième paire ne devait pas être affectée, si l'on peut en juger par l'intégrité de tous les muscles orbitaires. Il ne faut donc pas voir là un cas de spasme, mais bien un cas de paralysie du muscle ciliaire, paralysie donnant libre jeu à l'élasticité de la lentille et produisant ainsi la myopie. En effet, nous voyons, dans des cas de cet ordre, Nagel et autres obtenir de très-bons résultats au moyen d'injections hypodermiques de strychnine. Des cas plaidant dans le même sens ne sont pas rares. — *Observation personnelle de l'auteur :* Une jeune fille de quatorze ans, non menstruée et n'offrant presque aucun signe de puberté, se présente avec une pupille largement dilatée. Elle a des douleurs de tête et accuse comme un voile blanc devant son œil gauche. Depuis douze heures, la céphalalgie est principalement limitée à la branche sus-orbitaire du trijumeau gauche. L'accommodation est pour ∞ et $\sqrt{=}\frac{20}{50}$. L'ophthalmoscope et l'usage de verres révèlent une myopie de $\frac{1}{60}$. Une goutte d'une solution d'ésérine au 1/100 produit un myosis complet en quinze minutes. Cet effet de l'ésérine se prolonge pendant quarante-huit heures et les symptômes morbides ne reparaissent plus. Il s'agissait là d'un cas de spasme réflexe du muscle ciliaire provenant d'une irritation de la cinquième paire. La théorie d'Helmholtz n'y verrait qu'un cas de paralysie, mais une paralysie limitée à un seul muscle chez un sujet sain n'a peut-être jamais été observée, tandis que le spasme réflexe accompagne communément la douleur et l'irritation périphériques. Inutile d'ajouter que la guérison obtenue par l'ésérine plaide aussi en faveur du spasme.

En fait de spasme et de paralysie, la science ne possède qu'hypothèses et incertitudes : d'habitude, l'extension des effets de la lésion est telle que la recherche de l'origine du mal est très-difficile. La paralysie diphthéritique, par exemple, est un mystère. On ignore pourquoi il y a de la mydriase et de l'accommodation pour R. Néanmoins, aucun fait ni aucune raison physiologique n'empêchent de supposer que tout cela est dû à une excitation du grand sympathique.

Que deviennent l'hypermétropie et la myopie dans la nouvelle théorie?

L'hypermétropie latente, au lieu d'être, comme on l'admet généralement, le résultat d'un spasme tonique, doit se rattacher à un relâchement partiel du muscle ciliaire. Il n'y a d'affecté qu'une partie du muscle suffisante pour neutraliser le vice de réfraction; le reste du muscle conserve toute son activité. Or, le spasme atteint rarement un muscle de cette façon: son action ne se limite pas à une partie du muscle, il provoque une contraction violente et irrégulière de tout le muscle. S'il s'agissait d'un spasme, on ne pourrait pas, ainsi que cela arrive souvent, le faire disparaître par l'emploi de lunettes. En outre, lorsque la contraction d'un muscle devient permanente, les sarcous éléments s'usent et s'atrophient; le myolemme, au contraire, augmente, ce qui n'a pas lieu dans l'hypermétropie. Il n'y a que l'exercice intermittent des fibrilles musculaires qui en amène l'hypertrophie.

La contraction du muscle ciliaire n'est pour rien dans l'asthénopie qui accompagne l'hypermétropie. C'est dans les fortes contractions des muscles orbitaires et la compression qu'ils exercent sur le globe oculaire qu'il faut voir la véritable cause de l'asthénopie.

Quand le muscle ciliaire a été fortement atropinisé, l'hypermétrope, même avec des lunettes convenables, ne tardera pas à éprouver les phénomènes d'asthénopie s'il fait une lecture prolongée à six ou huit pouces de distance. Encore là il faut voir un effet des efforts de convergence et d'une pression anormale exercée sur le contenu de l'œil; car si l'asthénopie provenait d'une forte tension du muscle ciliaire, l'usage de l'atropine devrait également produire ces symptômes; or, c'est ce qui n'a pas lieu.

Les abondantes applications d'atropine peuvent changer la réfraction de façon à faire croire à l'existence d'une hypermétropie de la dioptrie, dans des yeux qui, sous tous les autres rapports, sont emmétropes. On suppose que l'hypermétropie est en partie latente, parce qu'il y a un reste de tension du muscle ciliaire qui empêche le cristallin d'atteindre

son maximum d'épaisseur, et que ce maximum n'est atteint qu'après l'action de l'atropine. Mais il est bien plus rationnel d'admettre qu'après l'accommodation pour R, l'instillation d'une forte dose d'atropine tétanise le muscle ciliaire, le raccourcit encore davantage et rend ainsi le cristallin plus mince, par suite de la traction exercée sur la zonule.

Loring a pratiqué des dissections du muscle ciliaire et déclare qu'il a constaté dans les hauts degrés de myopie une atrophie très-marquée du tissu musculaire. Cette atrophie, il la rattache à l'inactivité du muscle ; mais on a déjà vu que si le muscle ne forme pas une forte couche dans les yeux myopes, c'est pour des raisons purement géométriques. Assurément on ne saurait nier que l'inactivité d'un muscle n'en amène l'atrophie, mais est-il bien prouvé que cette inactivité existe dans la myopie? On sait qu'aujourd'hui la plupart des personnes atteintes d'une myopie un peu considérable portent des lunettes correctrices qui donnent forcément lieu à un certain travail d'accommodation. En outre, il est démontré que dans la myopie, le muscle ciliaire se trouve dans un état de tension plus ou moins grande; or, cette condition est suffisante pour produire l'atrophie. Chaque muscle est composé de deux éléments histologiques, la substance contractile et le myolemme ou tissu conjonctif. Or, la tension permanente d'un muscle tend à user les *sarcoms elements* et à augmenter la proportion de myolemme, ce qui est une forme d'atrophie.

RÉFLEXIONS.

On le voit, les tendances du travail que je viens d'exposer sont essentiellement subversives. L'auteur ne veut rien moins que substituer aux idées généralement reçues sur le mécanisme de l'accommodation, des idées pour ainsi dire diamétralement opposées. Pour lui, le muscle ciliaire, que l'on suppose être le principal agent de l'accommodation pour la vision de près, intervient au contraire, et d'une façon exclusive, dans l'accommodation pour la vision de loin ; et l'accommodation pour la vision de près est la conséquence toute natu-

relle de l'élasticité du cristallin. L'une et l'autre des deux accommodations donnent lieu à des sensations de fatigue : dans l'accommodation pour la vision de près, la fatigue est produite par les efforts de convergence, c'est-à-dire par la contraction des muscles droits internes; dans l'accommodation pour la vision de loin, les phénomènes subjectifs sont le résultat de la contraction du muscle ciliaire. La plupart des maladies de l'accommodation considérées comme étant de nature spasmodique sont, au contraire, des symptômes paralytiques. Il en est de même des principaux agents de la thérapeutique oculaire : ceux auxquels on a l'habitude de demander des effets paralysants exercent, au contraire, une action tétanisante, et réciproquement.

Sur quels arguments l'auteur cherche-t-il à appuyer de telles idées révolutionnaires ? Ces arguments me paraissent pouvoir être rattachés aux quatre chefs suivants : 1° élasticité du cristallin; 2° anatomie et physiologie du muscle ciliaire; 3° action physiologique et thérapeutique générale des principaux agents spécialement appliqués à la thérapeutique oculaire; 4° faits cliniques et expérimentaux.

1° *Élasticité du cristallin.* — L'auteur n'a pas jugé à propos de citer les documents qui établissent l'existence de l'élasticité cristallinienne, et on ne saurait l'en blâmer, car la part de cette élasticité n'est aujourd'hui douteuse pour personne.

2° *Anatomie et physiologie du muscle ciliaire.* — Il faut bien reconnaître que l'auteur n'a pas tracé du muscle ciliaire une description fantaisiste et en rapport avec les besoins de la cause à défendre. Tous les détails qu'il indique se trouvent signalés dans les travaux récents sur la matière. C'est ainsi que plusieurs observateurs ont constaté que l'étendue du muscle ciliaire est bien plus considérable qu'on ne l'avait tout d'abord supposé. Dans la cinquième édition du *Traité d'anatomie* de Cruveilhier, il est fait mention de faisceaux musculaires qui accompagnent les artères ciliaires longues jusqu'à l'extrémité postérieure de la sclérotique. « Selon toute probabilité, dit Galezowski, dans son *Traité des maladies des yeux*, les fibres longitudinales du muscle accommodateur ne

son maximum d'épaisseur, et [illegible] mais elles s'engagent qu'après l'action de l'atropin[illegible] traversent dans toute son d'admettre qu'après l'ac[illegible] communiquent avec celles du d'une forte dose d'atro[illegible] est réellement telle que nous courcit encore davan[illegible] recherches microscopiques de H. Muller par suite de la trac[illegible] le confirmer, nous aurions alors

Loring a prat[illegible] dans toute l'étendue de la choclare qu'il a [illegible] musculaire dont la partie ouverte serait fixée atrophie tr[illegible] sorte de vessie » Wecker, dans sa *Thérapeutique oculaire*, page 280, parle aussi d'éléments musculaires lisses qui la rattach[illegible] au bord de la cornée, le muscl[illegible] existeraient le long des vaisseaux choroïdiens. c'est [illegible] Les derniers travaux sur l'histologie du muscle ciliaire pa- on [illegible] aussi venir à l'appui de l'opinion émise par l'auteur l'a[illegible] au sujet de la direction des diverses fibres. Il ne nie pas d'une [illegible] façon absolue l'existence de fibres croisant perpendiculairement les fibres longitudinales, mais il n'admet pas que ces fibres perpendiculaires forment à elles seules une couche annulaire ou circulaire susceptible de se contracter isolément. Elles constitueraient simplement des fibres anastomotiques destinées à relier entre elles les fibres longitudinales, et joueraient un rôle plus ou moins analogue à celui que Sappey attribue aux intersections aponévrotiques du muscle droit abdominal, en disant qu'elles remplissent, à l'égard des faisceaux musculaires, le rôle de ces tiges transversales qui, dans les constructions des grilles, relient toute la série des tiges verticales afin de les fixer dans leur situation respective. En un mot, ce seraient là des fibres qui s'entre-croiseraient en tous sens avec les fibres méridiennes dont elles serviraient à régulariser l'action. En faveur de cette manière de voir, l'auteur invoque les résultats obtenus au moyen de coupes du muscle ciliaire examinées au microscope, résultats vers lesquels semblent tendre la plupart des investigations récentes relatives à la structure du muscle ciliaire. Le temps n'est déjà plus où, acceptant avec enthousiasme et sans contrôle la découverte de Rouget ou de Muller, je veux dire la découverte des fibres annulaires, les auteurs décrivaient, dans le muscle ciliaire comme dans l'iris, deux ordres de fibres bien dis-

ant au point de vue anatomique qu'au point de vue ue, les unes superficielles ou radiées, les autres irculaires. A mesure qu'on a approfondi l'étude nomènes afférents à l'accommodation, on a vu nce de cette portion ciliaire annulaire était loin de e toutes les difficultés, et, d'un autre côté, des exa- ns microscopiques répétés ont fait constater que la disposition réciproque des fibres du muscle ciliaire n'est pas aussi simple qu'on l'avait pensé. La direction des fibres qui entrent dans la composition de ce muscle, font observer les collaborateurs de la cinquième édition de Cruveilhier, se reconnaît surtout d'après celle des noyaux en forme de bâtonnets que renferment les fibres cellules. Dans la portion compacte extérieure, toutes les fibres sont parallèles entre elles et dirigées dans le sens des méridiens de l'œil. Plus en dedans, les fibres se dirigent obliquement en arrière et laissent entre elles des intervalles fusiformes remplis de tissu conjonctif. Près de la face profonde, les fibres sont dirigées transversalement. Le passage d'une direction à l'autre est tout à fait *insensible*. D'après Wecker (*Traité des maladies des yeux*, p. 241), les recherches dont la structure du muscle ciliaire a été l'objet démontrent qu'on aurait tort de considérer ces différentes directions de fibres comme appartenant à des couches séparées. Tout ce qu'on peut affirmer, c'est que dans certains points, telle ou telle direction prévaut, bien que les fibres de toutes les directions s'entremêlent *intimement*.

(*A suivre.*)

s'arrêtent pas dans la région ciliaire, mais elles s'engagent dans l'épaisseur de la choroïde, la traversent dans toute son étendue d'avant en arrière et communiquent avec celles du côté opposé. Si cette disposition est réellement telle que nous la supposons, et les recherches microscopiques de H. Muller et de Schweigger semblent le confirmer, nous aurions alors une membrane musculaire dans toute l'étendue de la choroïde, une sorte de vessie dont la partie ouverte serait fixée au bord de la cornée. » Wecker, dans sa *Thérapeutique oculaire*, page 289, parle aussi d'éléments musculaires lisses qui existeraient le long des vaisseaux choroïdiens.

Les derniers travaux sur l'histologie du muscle ciliaire paraissent aussi venir à l'appui de l'opinion émise par l'auteur au sujet de la direction des diverses fibres. Il ne nie pas d'une façon absolue l'existence de fibres croisant perpendiculairement les fibres longitudinales, mais il n'admet pas que ces fibres perpendiculaires forment à elles seules une couche annulaire ou circulaire susceptible de se contracter isolément. Elles constitueraient simplement des fibres anastomotiques destinées à relier entre elles les fibres longitudinales, et joueraient un rôle plus ou moins analogue à celui que Sappey attribue aux intersections aponévrotiques du muscle droit abdominal, en disant qu'elles remplissent, à l'égard des faisceaux musculaires, le rôle de ces tiges transversales qui, dans les constructions des grilles, relient toute la série des tiges verticales afin de les fixer dans leur situation respective. En un mot, ce seraient là des fibres qui s'entre-croiseraient en tous sens avec les fibres méridiennes dont elles serviraient à régulariser l'action. En faveur de cette manière de voir, l'auteur invoque les résultats obtenus au moyen de coupes du muscle ciliaire examinées au microscope, résultats vers lesquels semblent tendre la plupart des investigations récentes relatives à la structure du muscle ciliaire. Le temps n'est déjà plus où, acceptant avec enthousiasme et sans contrôle la découverte de Rouget ou de Muller, je veux dire la découverte des fibres annulaires, les auteurs décrivaient, dans le muscle ciliaire comme dans l'iris, deux ordres de fibres bien dis-

tinctes, tant au point de vue anatomique qu'au point de vue physiologique, les unes superficielles ou radiées, les autres profondes ou circulaires. A mesure qu'on a approfondi l'étude des divers phénomènes afférents à l'accommodation, on a vu que l'existence de cette portion ciliaire annulaire était loin de résoudre toutes les difficultés, et, d'un autre côté, des examens microscopiques répétés ont fait constater que la disposition réciproque des fibres du muscle ciliaire n'est pas aussi simple qu'on l'avait pensé. La direction des fibres qui entrent dans la composition de ce muscle, font observer les collaborateurs de la cinquième édition de Cruveilhier, se reconnaît surtout d'après celle des noyaux en forme de bâtonnets que renferment les fibres cellules. Dans la portion compacte extérieure, toutes les fibres sont parallèles entre elles et dirigées dans le sens des méridiens de l'œil. Plus en dedans, les fibres se dirigent obliquement en arrière et laissent entre elles des intervalles fusiformes remplis de tissu conjonctif. Près de la face profonde, les fibres sont dirigées transversalement. Le passage d'une direction à l'autre est tout à fait *insensible*. D'après Wecker (*Traité des maladies des yeux*, p. 241), les recherches dont la structure du muscle ciliaire a été l'objet démontrent qu'on aurait tort de considérer ces différentes directions de fibres comme appartenant à des couches séparées. Tout ce qu'on peut affirmer, c'est que dans certains points, telle ou telle direction prévaut, bien que les fibres de toutes les directions s'entremêlent *intimement*.

(*A suivre.*)

DE L'ACTION DE L'ÉSÉRINE ET DE LA PILOCARPINE SUR L'ŒIL

Par le docteur GALEZOWSKI.

(SUITE.)

L'ésérine exerce une action très-puissante sur les muscles lisses de l'œil, ce qui est d'une grande valeur pour la thérapeutique oculaire. Nous avons vu, en effet, que, d'après les recherches de Weber, cet alcaloïde diminue d'une manière très-sensible la tension de la chambre antérieure; elle excite les nerfs contractants de l'iris et les fibres dilatatrices des vaisseaux. D'autre part, comme antagoniste de l'atropine, l'ésérine paralyse les fibres nerveuses du grand sympathique, ce qui diminue ou ralentit la sécrétion intra-oculaire.

Une action aussi complète ne pouvait qu'être très-favorable dans le traitement des diverses affections oculaires. L'expérience nous a démontré, en effet, qu'au moyen de l'ésérine nous pouvons combattre de nombreuses affections oculaires, tant externes que les maladies internes des yeux.

Plus on étudie l'effet thérapeutique de cet alcaloïde, plus on se convainc de son utilité; néanmoins il ne faudrait pas pousser trop loin son application, de crainte de tomber dans des exagérations, car on arriverait facilement à discréditer un médicament dont l'utilité est incontestable.

Examinons successivement les différentes affections oculaires dans lesquelles le collyre au sulfate neutre d'ésérine nous a paru jusqu'à présent indiqué.

I. DE L'EFFET DE L'ÉSÉRINE DANS LES CONJONCTIVITES DE FIÈVRE DE FOIN.

La fièvre de foin est, comme on sait, une sorte de fièvre catarrhale endémique qui règne au printemps et en été dans certains pays, en Angleterre, en France, en Amérique et peut-être même dans d'autres pays. Elle apparaît le plus

souvent vers le mois de mai, avec les premiers rayons de chaleur et de soleil, et dure pendant tout l'été jusqu'en septembre.

Les personnes qui habitent au voisinage ou en face des prairies et qui respirent l'air imprégné d'aromes de foin peuvent subir une sorte d'intoxication, qui se traduira par des frissons, une légère accélération du pouls, inappétence, etc., mais, ce qui domine surtout dans la symptomatologie de cette affection, c'est une excitation constante et des plus prononcées de toutes les muqueuses et surtout de celle du nez et des yeux, amenant une sorte d'enchifrènement constant, un éternument continuel et un larmoiement perpétuel. Peu à peu les conjonctives commencent à sécréter du muco-pus, l'irritation gagne en intensité, et il s'établit en apparence une conjonctivite catarrhale, mais qui en réalité diffère de cette dernière et par son étiologie et surtout par sa nature et son traitement. La conjonctivite de fièvre des foins ne se modifie pas avec le changement de résidence; les personnes qui en sont atteintes continuent à en souffrir en ville aussi bien qu'à la campagne, régulièrement tous les ans à la même époque. Les traitements employés contre les conjonctivites catarrhales restent ici sans efficacité.

C'est pour combattre cette affection que nous avons employé, et avec un grand succès, le collyre à l'ésérine. Voyant, en effet, que la pupille chez les individus atteints de cette conjonctivite était large et paresseuse, et que la lumière du soleil éblouissait les malades, j'ai eu l'idée d'employer le collyre à l'ésérine.

Ce traitement a été suivi, en effet, d'un résultat on ne peut plus satisfaisant au moins chez un certain nombre de malades, chez lesquels on n'a pas pu obtenir d'amélioration par aucun autre traitement.

On verra par les observations qui vont suivre que le collyre à l'ésérine procure des soulagements durables; employé en effet tous les ans pendant trois ou quatre mois consécutifs chez les mêmes individus, il procure toujours le même résultat satisfaisant.

Observation II. — *Conjonctivite des foins résistant à tous les traitements. Amélioration très-sensible obtenue par le collyre à l'ésérine.* — M. le comte de B... se présente à ma consultation le 6 mai 1876 pour se soigner d'une conjonctivite qu'il avait contractée pendant son séjour à la campagne en 1871. Cette affection est caractérisée par un catarrhe des plus prononcés, accompagné d'un larmoiement très-abondant, d'un écoulement nasal avec éternument constant; il est obligé de s'essuyer constamment les yeux et le nez, et il use de 10 à 12 mouchoirs par jour. C'est le soleil du printemps qui l'éblouit surtout; la fièvre des foins commence généralement au mois de mai et finit en septembre.

Les jours sombres, avec le ciel couvert, lui sont favorables, ses yeux pleurent moins, l'éternument s'arrête complétement. A l'examen, je constate une légère conjonctivite, les paupières sont très-peu rouges et un peu boursouflées : quelques petites mucosités s'aperçoivent dans le cul-de-sac conjonctival inférieur; la cornée et les membranes internes des yeux sont saines, l'acuité visuelle est normale. Le comte de B... a essayé depuis 1871 de tous les traitements possibles sans aucun résultat; les collyres astringents ne faisaient qu'augmenter l'irritation. En présence de tous ces insuccès, le malade renonça à tout traitement pendant deux ans consécutifs.

Il ressort de cette observation un fait incontestable, que l'éclat du soleil était la cause la plus violente d'irritation pour les yeux, et j'ai eu l'idée d'avoir recours au collyre à l'ésérine, qui en contractant la pupille, pouvait atténuer les effets d'une trop vive lumière sur la rétine. L'expérience m'a donné complétement raison, car le malade se trouva immédiatement soulagé. Pendant les premiers huit jours, l'ésérine occasionnait des douleurs très-vives au front et à la tempe, qui se prolongeaient chaque fois de 2 à 4 heures, mais dès le huitième ou neuvième jour l'œil commence à supporter le collyre sans souffrance. En revoyant le malade le 7 août de la même année, j'ai pu constater sa guérison à condition qu'il continue à employer de temps en temps son collyre d'ésérine. Le comte de B... revient me voir tous les ans en mai ou en juin, et j'ai eu

l'occasion de constater encore l'année dernière que l'efficacité de l'ésérine ne s'est pas démentie une seule fois depuis qu'il l'emploie.

Observation III. — *Conjonctivite des foins améliorée par le collyre à ésérine.* — M. M..., âgé de dix-neuf ans, demeurant à Saint-Ouen, a été soigné par moi en été de l'année 1877 pour une conjonctivite très-rebelle que j'avais prise pour une conjonctivite catarrhale et dont le traitement est resté inefficace pendant tout l'été. Avec l'approche de l'hiver le mal avait passé complétement. Le 3 juin 1878 le jeune homme revint me voir car il commençait de nouveau à souffrir de sa conjonctivite et d'un rhume très-intense avec un larmoiement abondant. Depuis quinze jours ses yeux et son nez coulaient constamment, le nez est gonflé et presque bouché, il a de la fièvre toutes les nuits avec transpiration. Le retour de la conjonctivite à la même saison et la disparition de la maladie pendant tout l'hiver c'étaient autant de signes de la fièvre de foin, et le malade me déclara, en effet, qu'il habitait à Saint-Ouen en face d'une grande prairie et qu'il commençait à souffrir toujours à l'époque où on fauchait le foin. Le collyre à l'ésérine instillé tous les matins lui avait amené un soulagement immédiat.

Observation IV. — *Conjonctivite de foin chez un enfant. Guérison avec le collyre à l'ésérine après un insuccès des collyres astringents.* — J'étais appelé en 1877 auprès du fils de la princesse de L..., garçon âgé de six ans, et qui souffrait d'une conjonctivite légère depuis deux ou trois mois. Il s'agissait en apparence d'une conjonctivite catarrhale, contre laquelle je lui avais prescrit des lotions fréquentes avec de l'eau chaude, et le collyre à l'acétate de plomb d'abord et au sulfate de zinc ensuite. Ce traitement amena quelque soulagement, et j'ai perdu l'enfant de vue; lorsqu'en 1878 la princesse de L... m'appela de nouveau car son enfant avait repris avec l'approche du printemps un très-fort rhume accompagné d'un larmoiement très-abondant et d'une conjonctivite avec photophobie. Je me suis convaincu facilement qu'il s'agissait là d'une fièvre de foin, et en effet l'enfant depuis deux ans souffrait des rhumes et des fièvres pendant tout l'été; les accidents

oculaires n'étaient que consécutifs à la fièvre de foin. J'ai prescrit l'instillation du collyre à l'ésérine une ou deux fois par jour pendant deux semaines, et ensuite une goutte tous les deux ou trois jours. Sous l'influence de ce traitement la vue de l'enfant s'est améliorée très-rapidement, le larmoiement cessa, l'écoulement nasal, qui était très-abondant, depuis quelque temps, a diminué très-sensiblement. On peut donc considérer cet enfant sinon guéri au moins amélioré dans une très-grande proportion par le collyre à l'ésérine.

Le fait suivant prouve cependant que dans certains cas de conjonctivites des foins l'ésérine reste sans effet, quoique je doive immédiatement ajouter que la malade dont il s'agita eu tellement peur des douleurs occasionnées par l'ésérine qu'elle n'a pas cru utile de prolonger le traitement.

Observation V. — Madame M..., âgée de cinquante-huit ans, vint me consulter le 3 juin 1878 pour les phénomènes oculaires suivants qu'elle éprouvait depuis trois ans pendant chaque été. Elle a les yeux très-irrités, sensibles à la lumière et larmoyants d'une manière presque constante. Ils sont chassieux, et par moment collés le matin. Elle ne souffre jamais en hiver, mais pendant trois ou quatre mois d'été qu'elle habite la campagne, elle est constamment enrhumée et les éternuments constants la fatiguent énormément. L'inspection des voies lacrymales m'ayant permis de constater qu'il n'y avait aucune lésion dans ces organes, et les conjonctives étant à peine injectées, j'ai dû conclure qu'il s'agissait ici aussi d'une *conjonctivite des foins*. J'ai prescrit l'instillation du collyre à l'ésérine mais la malade n'a pas pu continuer longtemps ce traitement, d'abord parce qu'elle en éprouvait de très-fortes douleurs périorbitaires, et ensuite parce qu'il lui semblait que ce collyre ne procurait point de soulagement.

Ce fait reste donc considéré comme négatif, mais les trois observations précédentes prouvent d'une manière non douteuse que l'ésérine a une action très-efficace non-seulement sur la conjonctivite des foins, mais qu'elle diminue jusqu'à un certain point quelques autres symptômes de la fièvre des foins, et notamment l'éternument et le rhume de cerveau.

II. DE L'EFFET DE L'ÉSÉRINE DANS LES ABCÈS DE LA CORNÉE.

L'étiologie des abcès de la cornée est encore mal définie, de même que nous sommes encore incomplétement initiés à la physiologie pathologique de ces affections. Néanmoins, si l'on examine attentivement toutes les expériences physiologiques se rapportant aux nerfs de la 5e paire et du grand sympathique, on se convainc facilement que c'est dans l'innervation de ces deux nerfs que doivent se concentrer toutes les lois de nutrition de la cornée, et que l'altération de l'un ou de l'autre de ces nerfs doit amener, dans certains cas, des perturbations plus ou moins marquées dans la nutrition de cette membrane. C'est ainsi que nous voyons se produire des ulcères de la cornée, avec *zona*, dans les affections du ganglion de Gasser, comme cela avait été démontré par De O'Wyn; les tumeurs qui envahissent la moelle allongée à l'origine de la 5e paire entraînent des ulcères et des abcès de la cornée.

Que voyons-nous, d'autre part, dans les expériences de Claude Bernard sur le grand sympathique? Toutes les fois qu'on pratique la section de ce nerf, on voit se développer une injection très-intense de tout le côté de la face du côté correspondant, la température se relève d'une manière assez sensible, l'œil devient larmoyant. Dans les lésions du grand sympathique on voit apparaître des congestions semblables avec des signes d'altération, de nutrition, du côté de la cornée et de la conjonctive. C'est donc dans l'altération de ces deux nerfs, soit centrale, soit périphérique, qu'il faudra chercher la cause prochaine des différentes affections cornéennes; de même qu'en activant ou en diminuant l'innervation de chacun de ces nerfs, on parviendra à réparer les accidents inflammatoires de la cornée. Onimus et Lefort ont démontré que l'électricité à courants continus, joue un très-grand rôle dans le traitement des affections oculaires. Brière (du Havre) a appliqué les courants continus dans le traitement de la kératite interstitielle, et les résultats qu'il a obtenus sont on ne peut plus encourageants. Ces faits prouvent d'une manière

positive qu'en agissant sur le système nerveux trophique, on régularise la nutrition des membranes oculaires et on amène ainsi, progressivement, la résorption d'épanchements morbides et la réparation des parties détruites.

Dans les affections de la cornée il y a deux éléments pathologiques qui prédominent : nécrose moléculaire et épanchement interstitiel.

En agissant directement sur le système nerveux de la cornée, on activera la nutrition de toute la membrane, de même qu'on rendra la circulation plus ou moins active dans les parties voisines à celle où siége le mal, ce qui contribuera à la réparation des parties altérées.

L'atropine et l'ésérine sont les deux agents les plus puissants que nous ayons pour remplir ce rôle complexe ; prise isolément, l'atropine peut être utile dans des cas particuliers, où l'affection cornéenne est le résultat d'un affaiblissement du grand sympathique ; en excitant ce dernier elle ramènera la nutrition de la cornée aux conditions plus normales et préparera la guérison. Mais il n'en est pas de même lorsqu'un abcès ou un ulcère de la cornée sera produit par une altération simultanée des nerfs trophiques du trijumeau et du grand sympathique ; et pour combattre les accidents qui en résultent il faudra agir simultanément ou alternativement sur les uns et les autres nerfs. C'est précisément dans ces conditions que l'usage alternatif d'atropine et d'ésérine pourra rendre les meilleurs services ; souvent on commencera par l'atropine, puis, selon l'effet obtenu, on la suspendra totalement ou bien on la continuera à des intervalles plus ou moins grands, et on aura recours au collyre à l'ésérine.

Mon expérience particulière, me permet d'affirmer que, chez les enfants, les affections de la cornée exigent habituellement l'usage de l'atropine, parce que chez eux le grand sympathique est plus particulièrement affecté ; tout au contraire, l'ésérine agit d'une manière plus efficace dans les abcès de la cornée, chez les adultes, qui sont plus fréquemment sujets aux altérations du nerf trijumeau. Nous avons, en effet, bien souvent vu l'atropine employée exclusivement chez les adultes pro-

voquer des accidents d'atropinisation et aggraver l'état de l'œil, tandis que l'ésérine amenait un soulagement immédiat et la guérison. Le contraire j'ai vu se produire chez les enfants et chez les personnes lymphatiques; c'est pourquoi on ne doit point être exclusif dans l'emploi de l'un ou de l'autre de ces narcotiques, comme on est porté à le faire dans certaines cliniques de Paris, mais on doit mesurer leur emploi selon l'âge des individus, leur constitution, selon la période de la maladie et surtout selon l'effet obtenu.

L'observation suivante, qui a été recueillie à ma clinique en 1872, peut servir d'un exemple le plus frappant du danger de l'atropine chez les personnes âgées, et de l'avantage de l'ésérine.

Observation VI. — *Abcès périphérique de la cornée. — Intoxication atropinique. Guérison obtenue avec de l'ésérine.* — Madame H..., âgée de 70 ans, se présenta à ma clinique, au mois de novembre 1874, affectée d'une tumeur lacrymale dans les deux yeux et d'un abcès périphérique profond de la cornée droite, dont elle souffrait beaucoup depuis une quinzaine de jours. Le 4 novembre, elle fut prise de douleurs périorbitaires violentes, occasionnées par un phlegmon du sac lacrymal et par un abcès de la cornée. Nous avons incisé les points lacrymaux de deux côtés, et fait le cathétérisme; en outre, nous prescrivîmes des cataplasmes et l'instillation du collyre à l'atropine, à la dose de 2 centigrammes pour 10 grammes.

Au bout de trois jours, la malade éprouva une sécheresse, avec un mal de gorge très-violent, la langue est devenue sèche noire, et elle avait de la fièvre. Le médecin appelé auprès de la malade constata des accidents d'empoisonnement belladoné et supprima mon collyre. La malade garda le lit pendant huit jours, ensuite elle est revenue me voir, car elle commença à souffrir davantage de son œil. C'était le collyre d'atropine qui lui avait occasionné ces souffrances, car elle avait recommencé l'instillation. — L'œil était très-rouge, l'abcès très-profond, les conjonctives boursouflées et injectées, comme dans les cas d'atropinisation; la pupille était pourtant très-largement dilatée. J'ai supprimé alors l'atropine et je l'ai remplacée par

l'ésérine. Sous l'influence de ce nouveau collyre, le mieux s'est déclaré d'une manière très-rapide, de sorte que le 26 décembre nous avons pu constater un état on ne peut plus satisfaisant. Le 15 février 1875, la guérison de l'abcès était complète, et il ne restait qu'à soigner les altérations du sac lacrymal.

Il résulte de cette observation un fait incontestable, c'est que chez les personnes âgées l'atropine peut rester sans efficacité sur les abcès cornéens, tandis que l'ésérine a une action directe et immédiate. Mais il est rare que l'atropine provoque ces accidents chez les enfants, tandis que l'ésérine à cet âge est moins tolérée et provoque presque les mêmes phénomènes toxiques oculaires que l'atropine chez les adultes, surtout si elle est employée exclusivement; voici l'histoire d'un enfant soigné par l'ésérine pour un abcès cornéen, et chez lequel cet alcaloïde a provoqué les mêmes accidents que provoque l'atropine chez les adultes.

Observation VII. — *Abcès superficiel de la cornée gauche et eczéma des paupières provoqué par l'ésérine. Guérison avec l'atropine.* Garçon S..., âgé de cinq ans, me fut amené le 25 février dernier atteint d'un eczéma occupant toute la joue et les paupières de l'œil gauche. La mère déclare que le gonflement aussi marqué des paupières s'est déclaré après un usage du collyre à l'ésérine, qu'un ophthalmologiste de Paris lui avait prescrit. Plus on insistait sur son emploi et plus l'œil se gonflait. Nous avons commencé par suspendre le collyre à l'ésérine, que nous avons remplacé par l'atropine, et nous avons recommandé à la mère de saupoudrer régulièrement deux ou trois fois par jour les paupières avec la poudre de calomel. Ce traitement a porté rapidement ses fruits, et aujourd'hui le 10 mars, l'enfant se trouve presque complétement guéri.

Cette observation nous démontre qu'on doit être très-attentif dans l'usage de l'ésérine chez les enfants, car elle n'est pas toujours facilement supporté.

L'intolérance pour l'atropine dans les abcès de la cornée est plus fréquente que l'on ne pense, surtout si on ne songe

pas dès le début du traitement à employer cet alcaloïde alternativement avec l'ésérine. Si des accidents surviennent, on arrive à les maîtriser facilement par l'usage isolé du collyre à l'ésérine, comme on peut en juger par les observations suivantes que j'ai recueillies dans ma clientèle particulière.

Observation VIII. — *Abcès de la cornée soigné sans succès par l'atropine; guérison obtenue très-rapidement par l'ésérine.* Madame S..., âgée de quarante-sept ans, d'une faible constitution, fut atteinte vers la fin d'octobre de 1878 d'un large abcès superficiel de la cornée droite, avec des douleurs périorbitaires très-intenses. Elle s'adressa à un de nos confrères ophthalmologistes à Paris, qui l'a soignée au moyen de fréquentes instillations d'atropine dans l'œil. Mais l'état de son œil ne faisait qu'empirer, les douleurs prirent une très-grande intensité et elle vint me consulter le 26 novembre suivant. On apercevait un ulcère à bord irrégulier, large de 5 à 6 millimètres avec une injection très-marquée de toute la conjonctive sclérotícale et un œdème considérable de la paupière supérieure. La pupille était assez largement dilatée. J'ai cru apercevoir dans l'état de cet œil des signes certains d'une atropinisation, c'est pourquoi j'ai supprimé immédiatement ce dernier collyre et j'ai prescrit l'instillation de l'ésérine deux fois par jour ainsi que les douches de vapeur oculaires. Ce traitement a apporté un soulagement immédiat : les douleurs et la photophobie ont cessé immédiatement, peu à peu la rougeur a diminué, l'ulcère s'est comblé et dès le 8 janvier nous avons pu constater une complète guérison.

Si nous analysons attentivement tous les faits que l'observation journalière nous apporte, nous arrivons à cette conclusion : que l'ésérine a une action très-puissante sur la nutrition réparatrice de la cornée, notamment dans les abcès spontanés, mais qu'elle doit être employée avec modération chez les enfants, et chez les adultes : elle sera d'autant plus salutaire, qu'elle sera employée alternativement avec l'atropine. L'expérience, en effet, m'a démontré que l'atropine et l'ésérine instillées alternativement donnent des résultats plus satisfaisants que si on les emploie isolément.

Ce fait tout récent démontre l'avantage que l'on peut tirer de l'usage alternatif de ces deux médicaments.

Observation IX. — *Abcès de la cornée. Amélioration très-rapide et continue obtenue par l'atropine et l'ésérine.* — M. V..., âgé de vingt-quatre ans, habitant le département de l'Eure, fut pris le 30 janvier 1879 d'un abcès au bord externe et inférieur de la cornée gauche, avec photophobie et larmoiement très-intense, mais sans névralgies. Des accidents analogues lui sont venus en 1876 pendant six semaines, où il avait souffert beaucoup, et il y a un an, en hiver pendant quinze jours. Depuis un mois on l'a soigné par la pommade mercurielle et par les sangsues, sans résultats. Il entra à la maison de la rue Oudinot le 25 février. J'ai prescrit immédiatement l'application de sangsues à cause d'une grande inflammation péricornéenne, et j'ai fait instiller alternativement le collyre d'atropine, une goutte dans la journée, et le collyre à l'ésérine, une goutte le matin et une le soir; de plus, l'application des cataplasmes de fécule de riz deux fois par jour pendant une heure. Sous l'influence de ce traitement, un mieux sensible s'est déclaré dès le premier jour, l'abcès s'est ulcéré, l'infiltration qui s'observait au pourtour de l'abcès a diminué très-promptement, et aujourd'hui, le 20 mars, l'œil n'a plus de photophobie, la rougeur est peu intense et l'ulcère commence à se combler, de sorte qu'on peut considérer la cicatrisation comme très-proche et la guérison certaine.

Il n'est pas toujours facile de savoir d'avance si c'est le collyre à l'atropine ou celui à l'ésérine qui sera le plus favorable dans un cas donné, mais en employant successivement et dès le début les deux alcaloïdes on sera à même de juger quel est celui auquel on devra donner la préférence. Pourtant on trouve assez souvent, au début même d'un abcès de la cornée, des contre-indications pour l'emploi de l'atropine.

Nous trouvons cette contre-indication dans l'état de la pupille, qui, dans un certain nombre de cas, est large et presque mydriatique. L'atropine dans ces conditions n'est jamais tolérée, tandis que l'ésérine apporte un soulagement réel et immédiat. La dilatation de la pupille qui accompagne un abcès

dépend très-certainement d'une parésie des nerfs de la cinquième paire et d'une excitation du grand sympathique, et comme l'atropine pourrait agir dans le sens analogue, au moins en ce qui concerne les fibres trophiques du grand sympathique, on comprend facilement qu'en employant ce collyre on ne ferait qu'aggraver le mal; l'ésérine agissant, au contraire dans un sens diamétralement opposé, contribuera d'une manière très-sensible à la guérison, comme on pourra du reste en juger par l'observation suivante.

Observation X. — *Abcès périphérique de la cornée avec mydriase spontanée.—Guérison rapide obtenue par l'ésérine.* — M. G..., quarante-cinq ans, employé, s'est présenté pour la première fois à la clinique, le 25 novembre dernier. Malade depuis plus de cinq jours, cet homme présentait un abcès profond de la cornée droite avec légère mydriase. L'iris était changé de couleur, et il y avait de l'injection péri-kératique très-intense, surtout au voisinage de l'abcès. L'œil était sensible pour la lumière, mais le malade n'accusait point de névralgies. Nous avons soumis le malade au traitement exclusif du collyre à l'ésérine, que l'on instillait deux fois par jour, une goutte. Ce traitement a été suivi d'une amélioration immédiate, et le 11 décembre suivant la guérison était complète.

La guérison obtenue aussi rapidement ne peut être attribuée ici à aucun autre traitement qu'à l'ésérine, car à titre d'essai nous avons défendu au malade d'employer soit de l'eau chaude, soit tout autre moyen curatif.

Passant en revue tous les faits observés jusqu'à présent par nous sur l'action de l'ésérine dans les abcès de la cornée, nous pouvons tirer les conclusions suivantes :

1° Que l'ésérine est un agent très-puissant dans les abcès de la cornée, chez les adultes ainsi que chez les personnes âgées; elle peut être employée exclusivement lorsque l'iris présente au début des signes de parésie et de mydriase. Dans les cas contraires, on instillera alternativement de l'atropine et de l'ésérine.

2° Chez les enfants, les abcès de la cornée exigent de pré-

férence l'emploi de l'atropine. L'ésérine n'est utile que dans les abcès atoniques et non douloureux.

3° L'ésérine paraît avoir une action excitante sur les nerfs trophiques de la cinquième paire et hyposthénisante sur les nerfs du grand sympathique, et c'est par cette action physiologique qu'on peut expliquer son efficacité dans les affections glaucomateuses, ce que nous verrons, du reste en détail dans notre prochain article.

(*A suivre.*)

DE LA DUBOISINE

DE SES APPLICATIONS DANS LA THÉRAPEUTIQUE OCULAIRE

Par le Dr FAUQUÉ.

Quoique de découverte récente, la Duboisine occupe déjà un rang important dans la thérapeutique des affections oculaires; elle marche presque de pair avec l'atropine. On peut même dire qu'elle lui est parfois supérieure, et qu'elle la remplace avantageusement. Ces avantages méritent, ce me semble, d'être signalés; c'est ce qui m'engage à publier ce petit travail inspiré par mon maître, M. Galezowski.

Après un court historique, suivi de quelques mots de chimie et de botanique, je résumerai ce qu'il y a d'essentiel à connaître sur l'action physiologique de la duboisine, m'étendant un peu plus longuement au sujet des effets qu'elle exerce sur l'iris et l'appareil de l'accommodation. Après quoi viendra la partie thérapeutique qui comprend l'exposition détaillée de plusieurs observations.

Historique. — C'est en Australie que les premières recherches ont été entreprises sur le médicament nouveau.

Dans le courant de l'année 1877, le Dr J. Bancroft, de Brisbane, à l'instigation du baron von Mueller, expérimenta sur les animaux les propriétés de l'extrait de *Duboisia myoporoïdes*; il l'employa avec succès, chez l'homme, dans quelques cas d'affections oculaires. Bancroft faisait connaître le résultat

de ses recherches dans une communication faite à la Queensland philosophical Society.

Le Dr Fortescue, de Sydney, se livrait à des investigations analogues. Sous l'influence de ces recherches, l'emploi de l'extrait de Duboisia ne tardait pas à se généraliser en Australie, à tel point, paraît-il, qu'il est préféré à l'atropine, à Sydney et à Brisbane.

Grâce à un envoi du Dr Fortescue, dans la première partie de décembre 1877, le professeur Sydney-Ringer et le Dr Tweedy, de Londres, pouvaient étudier, le premier les effets physiologiques de l'extrait de Duboisia, tandis que le second cherchait, dans le service du London royal ophthalmic Hospital, à déterminer l'influence de cette plante sur l'organe de la vision[1].

Le premier en France, M. Galezowski emploie le nouveau mydriatique et signale les résultats obtenus dans une communication lue à la Société de biologie (séance du 30 mars 1878)[2].

M. A. Petit a isolé l'alcaloïde du Duboisia dans le courant du mois de mars 1878, et décrit ses caractères dans la séance de la Société de pharmacie de Paris, du 3 avril. Le 3 avril, également, M. Gerrard présentait à la Société de pharmacie de Londres l'alcaloïde qu'il venait d'isoler. Ces deux chimistes l'appelaient *Duboisine.*

M. le Professeur Gubler l'expérimentait immédiatement dans son service, et résumait les observations qu'il avait recueillies devant la Société de thérapeutique .

Dans une seconde communication M. Galezowski faisait part à la Société de biologie de nouveaux faits étudiés à sa clinique[4].

De leur côté, les botanistes ne négligeaient pas d'étudier le Duboisia. Holmes, d'une part, a donné quelques détails sur cette plante, lors de la réunion solennelle de la Société de

1. *The Lancet*, 2 mars 1878. Ringer, *Of Duboisia Myoporoïdes, and its general* physiological action. — Tweedy, *On the mydriatic properties of Duboisia.*
2. *Gaz. des Hôp.*, 4 avr. 1878 et *Rec. d'ophthal.*, 2e fasc.
3. *Journal de Thérapeutique*, 10 mai 1878.
4. Société de biologie, séance du 16 nov. 1878 et *Gaz. des Hôpit.* 23 nov. 1878.

pharmacie de la Grande-Bretagne; d'autre part, M. de Lanessan a bien décrit ses caractères [1].

Botanique. — Le *Duboisia myoporoïdes*, R. Brown, est un arbuste de 4 à 5 mètres de haut, dressé, qui croît en Australie, dans la Nouvelle-Calédonie et dans la Nouvelle-Guinée.

Le tronc et les grosses branches sont recouverts d'une couche tubéreuse épaisse et crevassée. Les rameaux sont dressés et terminés par des grappes coniques de cimes unipares à fleurs blanches ou lilas, petites, persistant longtemps. Les feuilles sont alternes, un peu décurrentes, simples, lisses, elliptiques, lancéolées, sans stipules; longues de 10 à 13 cent. et larges, dans leur partie médiane de 1 et demi à 2 cent. Le limbe es mince, ferme, lisse et glabre; la nervure médiane peu saillante; nervures secondaires, alternes, fines. Au niveau des inflorescences, les feuilles passent graduellement à des bractées de plus en plus courtes. Les fleurs sont hermaphrodites, à réceptacle convexe.

Le calice est gamosépale, régulier, divisé en cinq dents triangulaires, égales. La corolle est gamopétale, tubuleuse, légèrement bilabiée. L'androcée se compose de quatre étamines, dont les filets sont connés au quart inférieur du tube de la corolle. Elles sont didynames; la cinquième n'existe pas. Endlicher a figuré à sa place un staminode réduit à une courte languette. M. de Lanessan n'a pas constaté ce rudiment. L'étamine est formée d'un filet aplati et d'une antère réniforme, déhiscente par une fente. Le gynécée se compose d'un ovaire supère, biloculaire, à stylet cylindrique, terminé par un stigmate à peu près entier. Chaque loge contient une douzaine d'ovules anatropes insérés sur la cloison. Le fruit est une baie biloculaire, noire, arrondie, de la grosseur d'un petit pois. Chaque loge renferme deux ou trois graines allongées, réniformes, brunes, réticulées à la surface. Sous ces téguments durs et cassants, la graine renferme un albumen assez abondant qui entoure un embryon axile.

D'après ces caractères, le Duboisia myoporoïdes a été placé

1. *Bulletin de Thérapeutique*, 30 avril 1878.

par les uns dans les scrofulariacées, par les autres dans les solanées. En somme, cette plante constitue un trait d'union entre ces deux familles (de Lanessan)[1].

Chimie. — M. A. Petit, l'honorable directeur de la pharmacie Mialhe, a eu l'extrême obligeance de me communiquer une note contenant de nombreux renseignements au point de vue chimique : l'alcaloïde retiré de l'extrait de feuilles du Duboisia myoporoïdes a été préparé en même temps, à Paris par M. Petit, et à Londres par M. Gerrard. M. Petit dissout l'extrait dans une petite quantité d'eau, ajoute un léger excès de bicarbonate de potasse, puis agite le mélange avec de l'éther. En agitant l'éther avec de l'eau à laquelle on ajoute goutte à goutte de l'acide sulfurique étendu et titré, la duboisine passe dans la liqueur aqueuse et sature l'acide sulfurique en formant le sulfate neutre de duboisine. Pour avoir un produit plus pur, il est bon de traiter à nouveau la solution de sulfate de duboisine par le bicarbonate de potasse et l'éther. L'éther distillé donne la duboisine sous forme d'une masse sirupeuse facilement colorée en jaune, à réaction alcaline très-prononcée.

M. Gerrard a dissous 65 grammes d'extrait dans 65 centimètres cubes d'eau distillée, et la solution a été additionnée d'alcool concentré tant que ce liquide a produit un précipité. Celui-ci a été lavé à l'alcool, et la solution alcoolique distillée a fourni un nouvel extrait que l'on a étendu d'eau, additionné d'ammoniaque et agité avec du chloroforme. En évaporant celui-ci, on a obtenu un résidu ayant l'aspect d'un vernis, et étant fortement alcalin. Il est très-soluble dans l'alcool, le chloroforme, l'éther, le benzol, le sulfure de carbone, et soluble dans l'eau, qu'il rend nettement alcaline.

La duboisine présente avec l'atropine quelques réactions analogues, mais elle en diffère par les caractères suivants :

1° La solubilité dans l'eau est plus de deux fois plus grande que celle de l'atropine (Petit, Gerrard);

2° Tous les efforts faits jusqu'à présent pour l'obtenir sous forme de cristaux ont été infructueux (Petit);

1. *Bullet. de Thérapeut.*, 30 avril.

3° Elle dévie à gauche le plan de polarisation (Petit);

4° Elle neutralise mieux les acides que l'atropine (Gerrard);

5° Elle est brunie par l'acide azotique, qui ne colore pas l'atropine (Gerrard);

6° Soumise à l'action de l'acide sulfurique non dilué, l'atropine ne change pas de couleur; à chaud, il se dégage une odeur agréable et la liqueur se trouble. Le même acide colore la duboisine en rouge-brun; à chaud, il se dégage une odeur d'acide butyrique; si l'on ajoute du bichromate de potasse, il ne se dépose pas d'oxyde vert de chrome comme avec l'atropine et il se dégage des vapeurs acides (Petit, Gerrard);

7° Lorsqu'on les fait bouillir avec la baryte, l'atropine donne une odeur d'essence de Gaultheria; la duboisine une odeur désagréable (Gerrard)[1].

Les sels de duboisine sont très-solubles dans l'éther. M. Gerrard a préparé de petites quantités de sulfate, chlorhydrate, nitrate, phosphate, acétate, bromhydrate, tartrate. Le sulfate et le bromhydrate ont seuls paru cristallisables.

Au contraire, M. Petit a obtenu de très-beaux cristaux de chlorure d'or et d'alcaloïde; préparant de grandes quantités de sulfate de duboisine, il obtient très-facilement ce sel sous forme de masses cristallines composées de fines aiguilles (Petit).

PHYSIOLOGIE.

Action locale. — La duboisine appliquée sur la muqueuse du goût donne une sensation d'amertume assez prononcée. Instillé dans l'œil, l'alcaloïde ou son sel ne produit pas d'effet autre qu'une goutte d'eau ordinaire; j'en ai fait l'épreuve. En injection hypodermique chez l'homme, il n'a jamais laissé d'induration à sa suite. Toutes les fois que j'ai injecté sous leur peau à des chiens une quantité assez notable du médicament, je n'ai rien remarqué qui témoignât d'une action irr-

1. Gerrard, *in Pharmaceutical Journal*, mars et avril 1878. Résumé par Méhu, pharmacien en chef de l'hôpital Necker, dans le *Bulletin général de Thérapeutique*, avril 1878.

ritante immédiate s'exerçant sur le tissu cellulaire sous-cutané. Il m'a semblé, au contraire, que les grenouilles s'agitaient vivement dans la main qui les maintenait, au moment précis où pénétrait le liquide; de suite après, il y a eu, presque constamment, plusieurs sauts vigoureux.

Action générale. — Chez l'homme, je ne pourrai décrire que les degrés légers de l'intoxication; il m'est impossible, faute d'observations, et je ne le regrette pas, de tracer le tableau des cas graves ou funestes. Dans un premier degré on trouve comme symptômes constants la sécheresse de la bouche et de la gorge, la soif, puis la dilatation de la pupille et les troubles concomitants de la vision. Si la dose est plus forte, ces phénomènes s'accentuent; la bouche devient si sèche que les patients peuvent à peine parler; il y a de la céphalalgie, des vertiges, parfois de l'assoupissement. Dans un cas, le malade tomba dans une sorte de stupeur qui dura plusieurs heures; ce n'était pas le sommeil, car si on l'interrogeait, il répondait, avec peine, il est vrai. Il paraissait indifférent à ce qui se passait autour de lui.

Le pouls s'accélère considérablement; dans un cas, Ringer nota qu'il s'était élevé de 66 à 180; la peau se couvre de rougeurs scarlatiniformes. Chez plusieurs patients, on a constaté une sorte de faiblesse générale qui leur ôte l'énergie de se mouvoir; ils éprouvent une grande difficulté à faire les mouvements de flexion et d'extension. Ces phénomènes paraissent bien propres à la duboisine; car ils ne surviennent pas à la suite d'injections d'atropine à la même dose. Pour compléter cette description, je vais citer le fait suivant qui renferme des particularités qui n'ont pas été signalées jusqu'ici : M. H. Rouxel, pharmacien attaché au laboratoire de la pharmacie Mialhe, s'intoxiqua en raclant des tablettes sur lesquelles était étalé du sulfate de duboisine. Outre les symptômes communs, il ressentit une lassitude extraordinaire dans tout le corps; sa démarche était mal assurée, il chancelait comme un homme ivre; au lieu de résistance du parquet, il avait la sensation de duvet; ses mains étaient fort malhabiles et venaient heurter les objets qu'elles auraient dû éviter. Enfin, pendant trois

heures, il fut en proie à un délire spécial; il faisait des réponses incohérentes aux questions qu'on lui adressait, et il avait pourtant conscience de l'état de désordre dans lequel étaient plongées ses facultés intellectuelles. Cet état n'eut pas de suites fâcheuses.

Après avoir étudié chez l'homme les effets de ce médicament, je vais dire en deux mots ce qu'on observe, d'abord chez les chiens, puis chez la grenouille :

Pour les premiers, ce qui se produisait tout d'abord, c'était la dilatation de la pupille à son maximum, 10 et 5 minutes après l'injection sous-cutanée; puis les battements du cœur et les mouvements respiratoires s'accéléraient considérablement; la langue et la gorge se desséchaient tout en présentant une congestion évidente; l'animal, en proie à une agitation et à une angoisse extrêmes, criait et hurlait pendant une ou deux heures; de temps à autre il s'affaissait à demi.

Bientôt à cet état d'excitation succède assez brusquement, après un temps qui ne dépasse pas deux heures, une période de faiblesse, de demi-torpeur et d'analgésie. Le lendemain les fonctions de locomotion étaient revenues à l'état normal; seule, la dilatation de l'iris persistait; dans un cas où le chien avait reçu 20 centigrammes de sulfate de duboisine, la dilatation maxima s'est maintenue durant neuf jours [1].

Il est facile, grâce à leur constante uniformité, de résumer les manifestations que développe l'alcaloïde chez la grenouille. Après une première période où rien ne se produit, on voit la grenouille s'affaiblir graduellement; bientôt il n'y a plus de mouvements volontaires; la motilité réflexe elle-même est abolie quand la dose a été suffisante; les mouvements du cœur se ralentissent en s'affaiblissant; les téguments se décolorent. A ce tableau s'ajoute parfois un phénomène intéressant : la grenouille a des convulsions tétaniformes, signalées déjà par le physiologiste anglais, Sydney-Ringer.

Après avoir brièvement résumé l'action générale de la duboisine, je vais donner les détails de son action sur l'iris et

1. Pour de plus amples développements et le détail des expériences, voir *De la Duboisine*. Th. Paris 1879, par le docteur Louis Fauqué.

scle ciliaire et les comparer à ceux que produit l'atropine.

Iris et accommodation. — La duboisine est un puissant 'driatique; elle a une action rapide et intense sur l'appa- l de l'accommodation; je n'ai pas remarqué moi-même 'à faible dose il existât une diminution quelconque de l'im- ssionnabilité de la rétine pour la lumière; il se peut que mpoisonnement général intense provoque cette anesthésie tinienne. Mais à la première instillation que j'ai faite, j'é- ouvai pendant 24 heures, quand je marchais, cette sensation scillation dans les milieux de l'œil que M. Gubler a signalée première fois pour l'atropine.

Le docteur Tweedy, de Londres, et de Wecker proclament supériorité de l'action mydriatique de la duboisine sur celle : l'atropine; ce dernier oculiste admet en outre que celle-ci aralyse le muscle ciliaire moins rapidement et moins com- létement que celle-là. J'ai entrepris, à ce sujet, quelques xpériences sur mes yeux, dans le but de vérifier les résultats noncés, et de rechercher dans quel sens s'établissaient les ifférences entre ces deux alcaloïdes unis par tant de traits ommuns.

J'ai fait usage d'une solution de sulfate de duboisine au 00°; j'ai instillé la première fois deux gouttes de ce collyre, ne seule les deux autres fois. Dans la première expérience, a pupille a commencé à se dilater après 8 minutes, et a ac- quis son maximum de dilatation en 16. Dans la seconde, grandie d'une façon appréciable à la 9e minute, elle était complétement dilatée à la 20e. Dans la troisième, sensible à la 13e, la dilatation était complète à la 25e minute. Le maximum de la dilatation s'est maintenu trois jours pleins dans deux cas; deux jours et demi dans le troisième. Le retour de l'iris à son état normal s'est fait d'une manière graduelle; pour s'effectuer il a demandé de quatre jours à quatre et demi. Ce qui donne, pour la durée totale de l'action mydriatique de l'alcaloïde, sept jours et demi.

La duboisine confiée au tissu cellulaire sous-cutané a produit des effets mydriatiques plus rapides chez les chiens mis en expérience. Pour les deux premiers, la mydriase était ab-

solue en dix minutes; pour le troisième, en cinq; chez ce dernier, elle persista à son maximum durant neuf jours.

En ce qui concerne l'accommodation, j'ai toujours vu survenir la paralysie absolue du muscle ciliaire de la quinzième à la trentième minute qui suivait l'instillation. Elle se maintint au même point de 36 à 48 heures, pour décliner rapidement dans le cours du troisième jour; à la fin de celui-ci ou au commencement du quatrième, la faculté accommodative avait recouvré son intensité normale. Ainsi l'iris restait paralysé, tandis que la puissance contractile revenait au muscle ciliaire, démonstration physiologique d'une certaine indépendance existant entre les mouvements de la pupille et l'état du muscle accommodateur; ce résultat, du reste, a été déjà mis en lumière par des faits pathologiques.

(*A suivre.*)

DU TRAUMATISME, DES BLESSURES ET DES CORPS ÉTRANGERS DU GLOBE DE L'ŒIL

Par le docteur A. YVERT, médecin aide-major

(SUITE)

Un dernier point nous reste maintenant à discuter : c'est celui de savoir par quel mécanisme se produisent ces altérations de la vision et quelle est, en somme, la cause des troubles ainsi accusés par les malades? Pour ce qui est de la production des scotômes centraux ou périphériques, qui atteignent de la façon la plus évidente leur maximum d'étendue et d'intensité immédiatement après le traumatisme, et qui diminuent peu à peu jusqu'à disparition complète, dans les mois qui suivent, tout le monde est d'accord : elle résulte certainement de la suffusion hémorrhagique, qui, au moment de la rupture, s'est faite au milieu des cônes et des bâtonnets. Ces éléments nerveux, d'une sensibilité exquise, ne pouvant plus, soit par le fait de la compression, soit pour tout autre motif inaccessible à nos moyens d'investigation, remplir momenta-

nément les fonctions délicates qui leur sont dévolues, restent insensibles à la lumière dans toute la région voisine de la solution de continuité de la choroïde, jusqu'au moment où la résorption lente et graduelle de l'épanchement sanguin leur permettra de reprendre leur rôle physiologique. Par contre, les troubles persistants et définitifs de la vision doivent nécessairement reconnaître pour cause des altérations également définitives des éléments de la rétine : et, en effet, les observations sont là pour démontrer que, dans tous les cas où l'acuité visuelle a subi une diminution considérable et permanente, on trouve presque constamment des lésions rétiniennes visibles à l'ophthalmoscope. Nous en dirons tout autant des faits dans lesquels il y a persistance des scotômes ou des échancrures périphériques du champ visuel : il y a eu certainement soit déchirure simultanée de la rétine, soit non plus seulement compression, mais bien désorganisation des cônes et des bâtonnets au voisinage du siége de la déchirure. Cette relation entre l'emplacement exact de la rupture choroïdienne et l'altération de la rétine correspondante est tellement évidente, que, dans certaines observations très-curieuses à ce point de vue, où la solution de continuité de la membrane vasculaire a subi manifestement un déplacement, les lacunes primitives et définitives du champ visuel ne suivent pas ce mouvement et persistent à jamais au point primitivement atteint. Le fait suivant, publié par Mannhardt, de Zurich, dans le *Klinische Monatsblätter für Augenheilkunde* de 1875, nous paraît des plus intéressants sous ce rapport : il s'agit, en résumé, d'une rupture de la choroïde, survenue en 1860; l'acuité visuelle était quelques mois après variable entre $\frac{1}{5}$ et $\frac{1}{4}$; la métamorphopsie était très-prononcée; le patient voyait à cette époque, sur une surface blanche, une ombre semi-lunaire, correspondant exactement à la rupture. Mannhardt eut la bonne fortune de retrouver son malade dix ans plus tard, et put constater les modifications suivantes survenues au fond de l'œil : la rupture était devenue beaucoup plus étroite et avait changé de position probablement par suite de la rétraction cicatricielle : mais les fibres nerveuses, d'abord atteintes, n'avaient point re-

couvré complétement leurs fonctions ; par contre, le changement de direction ultérieur n'avait pas eu la moindre influence sur la nouvelle partie de la rétine en rapport avec la déchirure, et le scotôme occupait toujours son ancienne position.

Nous n'ignorons pas qu'il y a quelques cas dans la science, tels que ceux rapportés par Hase, par Hirschberg et par M. Caillet, dans lesquels un abaissement graduel de la vision s'est terminé définitivement par la cécité complète, sans qu'on ait pu constater à l'ophthalmoscope la moindre altération ni la moindre lésion du fond de l'œil ; mais ces faits, loin de venir à l'encontre de l'opinion que nous soutenons, prouvent simplement qu'il y a encore bien des lésions qui passent inaperçues à nos moyens d'investigation.

Quant à la cause de la métamorphopsie, elle pourrait paraître, au premier abord, assez facile à comprendre ; car la première idée qui vient à l'esprit est naturellement de l'attribuer à la dépression subie par la rétine au niveau de la rupture de la choroïde : telle est, en effet, l'explication qu'ont admise beaucoup d'auteurs jusqu'à ce que Sämisch ait démontré que ce trouble fonctionnel est dû aux tiraillements continuellement exercés sur la rétine par son adhérence avec les lèvres de la solution de continuité. La première hypothèse tombe, du reste, d'elle-même devant les faits de la clinique, qui prouvent de la façon la plus certaine, que la rétine ne s'applique pas immédiatement à la face interne de la sclérotique mise à nu, mais qu'au contraire elle passe directement en avant sans subir à ce niveau la moindre inflexion : la notion bien nette de la superposition des plans, et l'ombre projetée par les vaisseaux rétiniens, deux fois constatée à l'aide de l'ophthalmoscope, ne laissent aucun doute à cet égard.

Nous en avons fini avec la symptomatologie des ruptures isolées de la choroïde : nous allons maintenant citer quelques observations cliniques à l'appui de l'exposé didactique que nous venons de faire ; et dans ce but nous prendrons, parmi toutes celles que nous connaissons, les plus importantes et les plus concluantes.

Observation lxxxv. — Contusion du globe de l'œil droit par un morceau de fer. — Rupture isolée de la choroïde dans la région de la macula. — Scotôme central en voie de disparition. — Acuité visuelle relativement conservée.

M. X..., 26 ans, demeurant à Cherbourg, se présente à nous le 30 octobre 1878 pour une affection traumatique du globe de l'œil droit. M. X... nous rapporte qu'étant occupé, il y a un mois environ, à travailler une petite pièce d'acier, un morceau de la grosseur d'une noix a été projetée au loin et l'a atteint au niveau de la paupière inférieure droite; immédiatement après la vue s'est troublée considérablement et l'œil s'est fortement injecté. La seule médication qui ait été faite a consisté, les premiers jours, dans l'application sur l'œil, de compresses d'eau fraîche, et depuis, dans l'instillation d'un collyre au sulfate neutre d'ésérine; mais la vision ne revient que peu à peu et M. X... se plaint surtout de voir constamment comme une tache grisâtre au-devant des objets qu'il regarde. Nous procédons alors à l'examen de l'œil malade, qui nous donne les résultats suivants : légère injection périkératique; pas trace de blessure extérieure; pupille dilatée moyennement, malgré l'emploi continu du collyre à l'ésérine; tremblement de l'iris déterminé par la dislocation du cristallin qui, sans avoir subi de déplacement, est mobile dans tous les sens, et parfaitement transparent. L'ophthalmoscope ne fait découvrir ni trouble, ni hémorrhagie du corps vitré, mais permet de reconnaître dans la région de la macula les lésions caractéristiques suivantes : à la partie interne de la papille (image renversée) et environ à un diamètre et demi de ce point de repère, on aperçoit une tache d'un blanc jaunâtre, mesurant sensiblement un demi-diamètre en largeur et trois diamètres de longueur, curviligne et à concavité tournée vers la papille; tout au pourtour existe une suffusion sanguine des plus prononcées, atteignant son maximum d'intensité au niveau de la solution de continuité, pour se fondre peu à peu avec la teinte rouge du fond de l'œil. La rétine est légèrement trouble et infiltrée dans toute l'étendue de la région de la macula; mais pas assez cependant pour qu'on ne puisse voir avec la plus grande facilité deux vaisseaux qui passent manifestement au-devant de la tache correspondante à la rupture de la choroïde. Pas d'autre altération du fond de l'œil. Comme symptômes subjectifs, nous trouvons : l'acuité visuelle égale à 1/7; le champ visuel présente un scotôme central, sous forme de tache à peu près circulaire, au niveau de laquelle les objets sont, au dire du malade, plutôt voilés que réellement masqués. Ce dernier symptôme se serait, d'ailleurs, beaucoup amélioré depuis quelques jours. Nous portons le diagnostic de rupture de la choroïde remontant à un mois environ, et nous faisons espérer à M. X... qu'avec le repos et le temps ce scotôme central, dont il se plaint

surtout, disparaîtra probablement complétement. Comme traitement, nous conseillons simplement de continuer le collyre à l'ésérine.

Cet exemple nous montre un cas type de rupture de la choroïde, en voie d'amélioration, mais permettant de reconnaître encore avec la plus grande facilité les traces de l'hémorrhagie interstitielle qui accompagne toujours cette déchirure, ainsi que la suffusion passagère de la partie correspondante de la rétine. Nous allons rapporter maintenant une autre observation dans laquelle la solution de continuité apparaît dans toute sa netteté, et qui n'offre plus comme phénomène subjectif que les troubles fonctionnels connus sous le nom de métamorphopsie.

Observation LXXXVI. — Rupture isolée de la choroïde droite, siégeant au niveau de la macula. Conservation à peu près normale de l'acuité visuelle. — Métamorphopsie.

M. Prat..., âgé de 13 ans, élève au collége commercial Saint-Paul, à Paris, se présente le 24 mai 1878 à la consultation du Dr Galezowski. Ce petit malade nous raconte qu'un mois environ auparavant, il a reçu, en jouant avec ses camarades une balle sur l'œil droit : il n'a pas souffert depuis l'accident; mais il s'est aperçu ces jours derniers, que les objets qu'il regardait présentaient des formes bizarres, que les lignes droites lui semblaient toutes contournées et que les mots qu'il lisait, en particulier, lui paraissaient ondulés. Nous procédons alors à l'examen du globe de l'œil : rien à noter extérieurement; mais l'ophthalmoscope nous montre (image renversée) une tache d'un blanc nacré, large de 1/4 de diamètre papillaire environ, longue d'un diamètre et demi, analogue à un petit croissant, et située au côté interne de la papille, à peu près à égale distance de cette dernière et de la macula. Les lèvres de cette solution de continuité sont bordées, surtout la plus interne, d'un liséré pigmentaire caractéristique, et un petit vaisseau, très-mince, passe manifestement au devant. Rien autre à noter. Le malade lit le n° 3 de l'échelle à un pied. Nous portons le diagnostic de rupture de la choroïde; et nous déclarons à la mère de l'enfant qu'il sera obligé de vivre avec cette légère infirmité.

L'observation, suivante est empruntée à Mauthner, de Vienne; elle a pour but de prouver qu'on peut bien réellement dans certains cas, apercevoir l'ombre projetée sur le fond de la so-

lution de continuité par les vaisseaux rétiniens qui passent au-devant d'elle.

Observation LXXXVII. — La lésion choroïdienne, de date assez récente est due à un coup de poing. Elle est représentée par une déchirure qui commence en pointe près de la macula, se dirige en dedans, passe au-dessus de la papille, puis décrit une légère courbe et se termine par une bifurcation dont les deux branches se rejoignent. La rupture n'offre pas l'éclat blanc bleuâtre de la sclérotique, sa coloration est uniformément jaunâtre. Dépôts pigmentaires disséminés. La rétine est un peu trouble, sans lésion. En éclairant obliquement un vaisseau rétinien au niveau de la rupture, on voit très-nettement l'ombre se projeter sur le fond de la solution de continuité. $S = \frac{1}{2}$ sans altération du champ visuel.

Le dernier exemple de rupture de la choroïde, que nous allons rapporter tout au long, nous est personnel, et nous a présenté une anomalie des plus curieuses, qui n'a jusqu'ici été signalée dans aucune autre observation, aussi est-ce à ce titre que nous la publions : ce symptôme bizarre consistait dans cette altération singulière du corps vitré, connue sous le nom de synchysis étincelant, et dont notre observation représentait le plus beau spécimen qu'on pût souhaiter. Avons-nous eu affaire, dans ce cas, à une simple coïncidence? nous ne le pensons pas, attendu que le malade n'avait jamais éprouvé le moindre trouble dans l'œil blessé avant l'accident pour lequel il est venu consulter; et nous croyons nous rapprocher beaucoup plus de la vérité en attribuant ce phénomène aux troubles survenus dans la nutrition du corps vitré par le fait de la déchirure de la membrane vasculaire. Nous rapporterons d'ailleurs, sans plus de commentaires, cette observation telle que nous l'avons recueillie.

Observation LXXXVIII. — Large rupture isolée de la choroïde, située en dedans du nerf optique. — Synchysis étincelant. — Vision en grande partie compromise.

M. Morel, 38 ans, demeurant rue du Grand-Prioré, 25, se présente le 27 novembre 1877 à la consultation du docteur Galezowski. Cet ouvrier nous raconte que deux mois auparavant, le 25 septembre, il a reçu, en travaillant, sur l'œil droit un morceau de fer de la

grosseur du pouce; que depuis cette époque son médecin ordinaire lui a prescrit simplement un peu de collyre au sous-acétate de plomb, mais que la vision ne s'est pas beaucoup améliorée. Ne pouvant l'examiner avec soin ce jour-là, nous lui prescrivons quelques gouttes d'atropine, en lui recommandant bien de revenir dans quelques jours. Le 30 novembre nous procédons à l'examen complet, qui nous fournit les résultats suivants : aucune trace de blessure extérieure, légère injection périkératique : à l'ophthalmoscope (image droite), une quantité considérable de petits corps flottant librement dans l'humeur vitrée, affectant les formes les plus diverses, les uns allongés, filamenteux, les autres comparables à des grains de poussière, mais offrant tous ce reflet d'un blanc argenté, tout à fait comparable à de petites paillettes d'argent fondu, et si caractéristique du synchisis étincelant. Un gros caillot, adhérent par sa base à la solution de continuité dont nous allons parler, est visible au milieu de l'humeur vitrée, et flotte par son extrémité libre; nous apercevons vaguement une large déchirure de la choroïde, qui, vue en détails à l'image renversée, présentait les particularités suivantes : à peu près à quatre diamètres papillaires en dehors et en haut de la papille existe une vaste déchirure de la choroïde, mesurant environ deux diamètres en largeur et quatre en longueur, terminée à ses deux extrémités par des lignes très-irrégulièrement sinueuses et comme déchiquetées, ayant une coloration d'un blanc jaunâtre, et coupée par places d'îlots pigmentaires d'un brun très-foncé. Deux ou trois ramuscules vasculaires très-déliés passent en avant de cette rupture. Le champ visuel a disparu à peu près complétement; cependant dans la partie inférieure le malade parvient, bien qu'avec difficulté, à compter les doigts. Légères douleurs de temps à autre. Nous portons le diagnostic de large rupture de la choroïde, compliquée de synchysis étincelant. Continuer l'atropine, mettre un vésicatoire à la tempe, quelques légers purgatifs de temps en temps. Le 7 décembre, nous revoyons notre malade : les corpuscules à reflets argentés sont beaucoup plus nombreux, et indépendamment de ceux analogues à des filaments, dont nous avons déjà parlé, nous remarquons une plaque d'une finesse extrême, de tout point comparable à une toile d'araignée, et paraissant manifestement argentée. La rupture est beaucoup plus nettement délimitée, d'un blanc nacré, avec une assez large plaque noire au centre (îlots de tissu choroïdien). Plus de rougeur du globe de l'œil; le champ visuel a légèrement augmenté. Nous n'avons malheureusement plus revu ce malade si intéressant.

Maintenant que nous connaissons à fond les symptômes classiques des ruptures isolées de la choroïde, nous serons

mesure d'éliminer les affections avec lesquelles on pourrait confondre ces dernières ; toutefois le diagnostic différentiel ne sera-t-il pas, comme nous allons le voir, toujours très-facile à établir dans quelques cas, heureusement exceptionnels.

Diagnostic. — Nous ne chercherons point à établir le diagnostic exact des ruptures dans les premiers jours, par la raison toute simple que les hémorrhagies et les infiltrations, tant du corps vitré que de la choroïde et de la rétine, rendent au début toute affirmation impossible ; nous n'envisagerons donc la question qu'à dater du moment où la solution de continuité apparaît très-nettement sous la forme d'une ligne à contours parfaitement délimités, à coloration d'un blanc bleuâtre et se détachant de la manière la plus évidente sur le reste du fond de l'œil. A ce moment précis, trois affections principales peuvent, en effet, donner le change et simuler plus ou moins exactement les déchirures de la choroïde, à savoir : l'atrophie choroïdienne, la choroïdite exsudative, et enfin le décollement de la rétine.

Pour ce qui est, en première ligne, de l'atrophie de la choroïde, le problème est loin d'être toujours facile à résoudre : ce n'est guère que par la recherche de certains petits détails, et par la connaissance exacte des anamnestiques qu'on peut arriver à un résultat définitif. Nous ne saurions mieux faire, d'ailleurs, que de reproduire ici, sans y rien changer, la remarquable discussion, empruntée à l'excellent article CHOROIDE, publié par M. Maurice Perrin dans le Dictionnaire encyclopédique : « De part et d'autre, dit le savant professeur d'ophthalmologie, la choroïde est supprimée, la sclérotique mise à nu, et, conséquemment, l'aspect ophthalmoscopique de la lésion est identique ; de part et d'autre encore, il existe des dépôts pigmentaires plus ou moins étendus, soit localisés en bordure autour de l'altération, soit irrégulièrement disséminés. On tiendra compte, pour se prononcer, de la forme de la lésion qui est toujours allongée, plus ou moins linéaire dans la rupture ; tandis que dans l'atrophie, elle revêt les formes les plus dissemblables, les plus variées.

» La rupture choroïdienne est unique ou disposée en lignes

sensiblement parallèles; la plaque d'atrophie peut être unique aussi, mais elle est plus ou moins arrondie; habituellement, il existe dans l'atrophie des plaques, des taches de toute dimension, disséminées irrégulièrement sur le fond de l'œil. L'origine et le mode de développement du mal devront surtout attirer l'attention; la choroïdite atrophique a une marche lente, progressive; la rupture débute brusquement, comme la violence qui l'a provoquée.

» L'absence bien constatée de traumatisme doit exclure l'idée de rupture, quels que soient d'ailleurs les caractères ophthalmoscopiques de l'altération. C'est en raisonnant ainsi que nous avons rangé parmi les choroïdites un cas pathologique qui reproduit pourtant fidèlement les traits caractéristiques de la rupture choroïdienne.

» La rupture de la choroïde ne semble pas en rapport avec un état pathologique antérieur de cette membrane : presque toujours l'accident a été observé sur des yeux jusque-là irréprochables. »

Ce qui prouve bien, d'ailleurs, que les méprises sont possibles, malgré les recherches les plus minutieuses, et l'examen le plus attentif, c'est que dans bien des cas il arrive à des spécialistes également compétents de n'être pas toujours d'accord et que plusieurs des observations publiées sous le titre d'atrophie de la choroïde, ou inversement, donnent prise à la discussion, et semblent n'être autre chose que des erreurs de diagnostic. Tel nous paraît être en particulier le fait publié par Fano, à la page 49 du tome I de son traité des Maladies des yeux, et que cet auteur rapporte à des atrophies de la choroïde; or, il résulte, à notre avis, de la lecture attentive de l'observation et de la planche qui l'accompagne, qu'on avait affaire, dans ce cas, à des ruptures multiples de la choroïde.

Le même embarras subsiste quand il s'agit de distinguer certaines plaques exsudatives de la choroïde des ruptures de cette membrane; nous avons précisément recueilli il y a trois jours une observation de cette nature, bien propre à démontrer de quelle manière il faut procéder pour arriver au diag-

nostic exact. Nous publierons avec détails ce fait intéressant, en raison de son importance capitale dans la question qui nous occupe actuellement.

Observation LXXXIX. — Rétino-choroïdite exsudative, avec plaque siégeant au niveau de la macula et simulant de tout point une rupture de la choroïde. Vision à peu près complétement abolie.

M. B., marchand de vin, âgé de 30 ans, et demeurant rue de Chaillot, 59, se présente le 4 décembre 1878, à la consultation du docteur Galezowski. Cet homme nous raconte qu'étant au service militaire en 1873, il s'est aperçu d'une diminution de la vision de l'œil droit, qui a été constamment en s'accentuant, à tel point qu'il distingue difficilement aujourd'hui les doigts de la main, placés à peu de distance du globe de l'œil. Il nie de la façon la plus formelle toute action traumatique, tout antécédent spécifique, et ne présente, d'ailleurs, aucune trace de syphilis. Nous procédons immédiatement à l'examen du fond de l'œil, qui nous donne les résultats suivants : la pupille est moyennement dilatée; une opacité de 2 à 3 millimètres de diamètre, étoilée et rayonnée, occupe la partie médiane de la cristalloïde postérieure; la papille est légèrement infiltrée et nuageuse sur ses bords, plusieurs des vaisseaux rétiniens présentent des contours peu nets avec exsudats noirâtres par places, surtout visibles au niveau des points de bifurcation; des pigmentations analogues existent également dans certaines parties de la rétine, dans l'intervalle des ramuscules vasculaires. Mais ce qui attire surtout notre attention est l'existence d'une plaque, d'un blanc nacré, présentant les caractères suivants : sa forme est de tout point comparable à celle d'un rein ou d'un haricot, légèrement échancré vers le hile, à convexité tournée du côté de la papille et à concavité regardant vers la périphérie; une tache pigmentaire, d'un brun noirâtre très-foncé, occupe précisément le point correspondant au hile; dans tout le reste de son pourtour, cette tache se confond insensiblement avec la teinte rouge du fond de l'œil, sans le moindre liséré sur les bords. Deux vaisseaux rétiniens passent manifestement au devant d'elle. Son siége correspond exactement à la région de la macula; quant à ses dimensions, elles sont d'environ 4 diamètres papillaires dans le sens de la longueur, et varient entre un et deux diamètres dans le sens de la largeur. D'autres petites plaques analogues, mais beaucoup plus petites, arrondies ou elliptiques, existent au nombre de quatre ou cinq au niveau de l'ora serrata. La vision est abolie au point que le malade compte avec peine les doigts à un demi-pied. Nous posons le diagnostic de rétino-choroïdite exsudative, qui est confirmé par M. Galezowski. Le traitement a consisté dans les onctions mercurielles; car, bien

qu'on ne trouve aucune trace de syphilis, cette affection présente une telle ressemblance avec celles d'origine spécifique, qu'il a paru absolument indiqué de recourir à la médication hydrargyrique.

(*A suivre.*)

REVUE DE LA PRESSE ÉTRANGÈRE

Par le Dr Alex. BOGGS.

Sur l'emploi des exutoires dans le traitement des maladies des yeux. — Dans une des conférences de l'Association médicale d'Angleterre de l'année dernière, le Dr Edwyn Andrew, de Shrewsbury, a fait la remarque que ce remède a été trop négligé de nos jours, et il a insisté sur l'avantage de son emploi comme étant un des moyens les plus efficaces dans le traitement des maladies chroniques, surtout de celles des yeux. Il affirme que ce remède est très-utile dans presque toutes les maladies d'yeux et qu'il peut être employé à tous les âges ; mais qu'il est plus particulièrement utile dans l'adolescence et dans les affections des parties superficielles accompagnées d'intolérance, surtout lorsqu'elles sont liées à la diathèse strumeuse. La syphilis, l'alcoolisme, la température élevée du corps, l'âge avancé diminuent son pouvoir. Son application à proximité de l'œil n'est pas nécessaire ; on doit enfoncer le cautère à la partie intérieure du bras gauche en faisant une incision préalablement. Ceci est mieux que le séton à la tempe sous tous les rapports, et est surtout plus efficace. On doit laisser le cautère pendant longtemps, l'amélioration ne se faisant remarquer qu'à la fin du premier mois. Dans les affections d'autres organes telles que les maux de tête, les convulsions, hypertrophies glandulaires, certaines formes d'hémorrhagies, suppuration des os avec l'albuminurie, les exutoires sont d'une efficacité incontestable et ils méritent d'être plus souvent employés.

De la valeur comparative de l'iridectomie et de l'opération de Saemisch dans le traitement de l'hypopyon ulcéré de la cornée. — A la même conférence ci-dessus citée, le docteur Hudson tout en admettant la valeur de l'iridectomie comme moyen utile pour diminuer la tension oculaire préfère l'incision cornéenne de Saemisch dans le cas de l'hypopyon ulcéré. M. Sou mon pense que le meilleur moyen d'obtenir un bon résultat de l'opération de Saemisch est de faire l'incision à travers la corn jusqu'aux tissus sains. Après l'opération, Saemisch employait aut de compressions sur l'œil que le malade pouvait supporter. Lorsqu y a du pus dans la chambre antérieure, il coupe à travers de tou la structure ciliaire. Le docteur Fitzgerald, de Dublin, considè que l'opération de Saemisch est une grande amélioration dans le tr

tement de cette affection. M. Jonathan Hutchinson, de Londres, dit que, quoique au début il ait pratiqué l'opération de Saemisch sur une grande échelle, il l'a abandonnée pour l'iridectomie, car cette dernière opération évite la nécessité d'un second procédé pour une pupille artificielle. Le docteur Argyll Robertson, d'Édimbourg, confirme l'expérience de M. Hutchinson. Toutefois, il pense que dans la plupart des cas aucune opération n'est nécessaire. Au début de la maladie, il avait l'habitude d'employer l'atropine ; mais il a changé d'avis et croit que dans plusieurs cas cette substance fait plus de mal que de bien. Il ajoute que lorsque la sécrétion est glutineuse, la solution du nitrate d'argent est le meilleur remède ; lorsqu'elle est d'un caractère lacrymal, l'atropine et des fomentations peuvent être employées.

L'extraction d'un cysticerque sous rétinien suivie de la conservation de la vue. — Le cas est reproduit dans le *British Medical Journal*, du *Centralblatt für Prakt.* Une femme âgée de vingt-six ans, s'est confiée aux soins du docteur Hermann Colin, quelque temps après avoir éprouvé un dérangement de vision dans l'œil droit. En examinant l'œil, on a pu voir des points blanchâtres dans le corps vitré ; à la partie inférieure et intime de la pupille, on a aperçu un corps vésiculaire grisâtre décollant la rétine et se projetant dans le corps vitré ; au dessous, il y avait une large veine, une petite branche de laquelle s'est dirigée vers la vésicule. On apercevait une tache blanche et transparente. La vésicule était ovale et elle avait l'apparence spéciale des hydatides. En renouvelant les examens, on a remarqué des changements dans la longueur de la vésicule et quelques mouvements contractiles dans ce corps. Le diagnostic fut cysticerque sous-rétinal. L'opération suivante fut faite sans anesthésique : à 4 millimètres du bord externe de la cornée, une incision de huit millimètres de longueur fut pratiquée dans la conjonctive de haut en bas. La plaie ayant été élargie autant que possible, un fil fut passé au travers du droit externe lequel fut divisé à une petite distance de son insertion. Le globe de l'œil fut tourné en dedans et la sclérotique percée avec le couteau à cataracte de Von Græfe sur une étendue d'environ huit millimètres. Un peu de liquide vitreux avec quelques traces de sang s'est échappé. La vésicule, qui était grande comme une lentille, fut retirée entière avec les forceps d'iris. Il n'y avait presque pas d'hémorrhagie, ni aucune tendance au prolapsus spontané du corps vitré. Le muscle fut cousu et deux points de suture furent pratiqués dans la conjonctive. Un bandage compressif fut appliqué et le repos dans la position dorsale fut ordonné. La réaction fut limitée à un peu de douleur qui dura deux jours et fut suivie d'une légère attaque d'iritis. L'examen ophthalmoscopique au septième jour a démontré que le corps vitré était plus transparent qu'auparavant ; la position de l'hydatide était marquée par une tache blanche luisante sur laquelle les vaisseaux de la rétine parcouraient. Dix jours après l'opération, la malade quitta l'hôpital, la puissance visuelle étant 2/30 et la tension de l'œil normale.

Dr Schmid (d'Odessa). — **Du traitement des affections syphilitiques de l'œil par les injections sous-cutanées.** — Le succès obtenu par les injections sous-cutanées dans la syphilis constitutionnelle ont engagé M. Schmid à les employer aussi dans les affections de l'œil de même nature. La préparation employée était du bicyanure de mercure, 0 gr. 30 pour 30 grammes d'eau distillée, auxquels on ajoute 0 gr. 10 centigrammes d'acétate de morphine. Chaque injection est d'un gramme, et on peut la répéter dans la journée.

M. Schmid la pratique de préférence dans le dos, et le malade reste libre d'aller et venir.

Dans le premier cas, il s'agit d'une iritis chez un homme dont la peau était couverte de syphilides papuleuses. Six injections à raison de un centigramme environ de bicyanure de mercure par injection firent disparaître rapidement l'iritis.

Dans le deuxième cas, c'est une iritis gommeuse que douze injections suffisent à guérir. Des paralysies du muscle de l'œil furent traitées de la même façon et avec un résultat presque aussi brillant. Un troisième groupe de faits comprend des kératites parenchymateuses chez trois jeunes femmes; l'une d'elles avait des ulcérations à la partie supérieure de la cuisse. La première femme sortit guérie après treize injections; la deuxième fut très-améliorée après dix injections; la troisième, enfin, est encore en traitement, mais présente déjà un mieux sensible. Jamais les injections n'occasionnèrent d'abcès, et la douleur est le plus souvent nulle.

Stilling. — **Ueber eine neue Ursprungsstelle des Sehnerven (Centralblatt für die medicinischen Wissenschaften).** — On a cru jusqu'à présent que les origines des nerfs optiques n'étaient point en relation avec les pédoncules cérébelleux, ce qui, d'après les études du Dr Stilling, serait complétement inexact, depuis qu'il a trouvé que la partie la plus importante des fibres optiques tire son origine d'un noyau placé dans la région que, d'après sa forme, l'auteur désigne sous le nom de *nucléole amygdaliforme*.

BIBLIOGRAPHIE FRANÇAISE

Par M. MENGIN

De la sensibilité de l'œil à l'action de la lumière colorée, plus ou moins additionnée de lumière blanche, et de la photométrie des couleurs. — M. Vulpian présente, de la part de M. Charpentier, à l'Académie des sciences, une note dont les conclusions sont les suivantes : l'ensemble des expériences entreprises par l'auteur sur la sensibilité lumineuse et sur la sensibilité chromatique, conduisait à une déduction assez imprévue qu'il a tenu à

vérifier expérimentalement. Si les sensations de couleur sont le résultat d'une fonction visuelle particulière et distincte de la simple sensibilité lumineuse, l'addition d'une certaine quantité de lumière blanche à une couleur saturée quelconque ne doit pas modifier la sensibilité de l'œil pour cette couleur. Les nouvelles expériences ont eu pour but et pour résultat de contrôler cette hypothèse. Elles confirment la distinction qu'il s'est efforcé d'établir entre la sensibilité chromatique, fonction spéciale et de perfectionnement, et la sensibilité lumineuse, fonction primitive et essentielle de l'appareil visuel. (*Bulletin de l'Académie des sciences*, séance du 10 février 1879.)

Irrigations oculaires, et emploi méthodique des collyres. — M. Courserant lit à la Société de chirurgie une communication sur les irrigations oculaires et l'emploi méthodique des collyres. D'après lui, on éprouverait les plus grands bénéfices comme rapidité du traitement, d'un côté, et comme diminution et même suppression de la douleur qui suit toute cautérisation, d'un autre côté, en employant la méthode suivante :

1° Avant toute application de collyre ou de caustique, laver soigneusement les surfaces malades, bien déplissées, au moyen d'une courte irrigation pratiquée avec de l'eau tiède, aromatisée avec du goudron, de l'acide phénique ou toute autre substance, suivant les cas. D'après lui, la douleur causée par les caustiques est nulle, ou presque nulle, quand on a employé cette pratique, parce que le médicament n'est pas altéré au contact des liquides pathologiques sécrétés par les membranes malades et qui baignent la surface de l'œil au moment de la cautérisation.

2° Il conseille ensuite, lorsque la cautérisation a été pratiquée, de faire une seconde et courte injection sur la muqueuse cautérisée. Cette petite manœuvre a pour but d'enlever l'excès du médicament et de faire cesser l'impression pénible laissée par le caustique employé. — L'auteur préconise cette manœuvre dans toutes les formes de conjonctivites, accompagnées ou non de catarrhe, et surtout quand il existe en même temps des altérations cornéennes. (*Bulletin de la Société de chirurgie*, séance du 29 janvier.)

Structure de la cornée. — M. Ranvier fait, depuis quelque temps, une série de recherches sur la structure de la cornée; il communique quelques faits relatifs à la transparence de la cornée. Cette transparence, dit-il, n'a lieu qu'à la condition que les différents éléments de la cornée présentent le même indice de réfraction. D'après les nombreuses recherches de l'auteur, chez l'animal vivant, les corpuscules de la cornée ne se voient pas à l'état normal, et ils n'apparaissent que lorsque l'œil en expérience a séjourné quelque temps dans de l'humeur aqueuse. M. Ranvier a démontré que, si les cellules de la cornée deviennent apparentes sous l'influence des vapeurs d'eau, cela tient à l'imbibition de la membrane. Il fait observer à cette occasion que les fibres de la cornée jouissent d'une

propriété hygrométrique telle qu'un œil de bœuf, plongé dans l'eau distillée, augmente de plusieurs fois son diamètre. (*Société de biologie*, séance du 8 février.)

Ophthalmologie et méningite tuberculeuse. — D'après M. le Dr Tachard, la névrite optique double est un symptôme important du début de la méningite tuberculeuse; elle témoigne de l'étranglement du nerf optique. La coexistence de la névrite avec des troubles moteurs partiels, siégeant surtout à droite, confirme le diagnostic, et la dissociation des symptômes convulsifs fait pressentir, d'après les données de la physiologie moderne sur les localisations centrales, le siége exact des lésions à la surface de telle ou telle circonvolution. (*Gazette des hôpitaux*, 18 février.)

Astigmatisme. Emploi du papier jaune en imprimerie. — M. Javal, d'après une statistique qui porte sur un très grand nombre d'enfants, affirme que, chaque fois que la vue n'est pas régulière, on trouve de l'astigmatisme, et que, lorsque celui-ci est corrigé, la vue redevient normale. Dix pour cent des enfants qu'il a examinés avaient la vue faible, c'est-à-dire affectée d'astigmatisme. Il est donc indispensable de rechercher l'astigmatisme chaque fois que la vue est mauvaise.

Revenant sur un des points d'une de ses précédentes communications, M. Javal dit que, pour voir nettement, il faut avoir sur la rétine des images aussi bien définies que possible; nous sommes arrivés jusqu'ici à corriger tous les défauts de réfraction, sauf le chromatisme. Pour corriger ce dernier, il faut obtenir une lumière monochromatique et supprimer, par conséquent, des couleurs du spectre en commençant par l'une ou l'autre de ses extrémités. Il ne faut pas commencer par la lumière rouge, cette lumière étant la plus intense et sa suppression ne pouvant que nuire à la netteté de l'image; c'est donc par la lumière bleue ou violette qu'il faut commencer, et l'auteur a démontré que c'était la lumière jaune qu'il était préférable d'obtenir; c'est pourquoi il avait proposé d'employer du papier jaune en imprimerie. (*Société de biologie*, séance du 22 février.)

THÈSES SOUTENUES A LA FACULTÉ DE PARIS,
DU 6 JANVIER 1879 AU 22 FÉVRIER.

COURIS. — *Étude sur le décollement de la rétine et son traitement par l'iridectomie.*

LACOMBE. — *De la kératite interstitielle dans la syphilis acquise.*

THAON. — *Affections oculaires liées à la menstruation.*

GUÉRINEAU. — *Étude de diverses formes d'injection de la conjonctive dans la conjonctivite, la kératite et l'iritis.*

Le gérant : GERMER BAILLIÈRE.

PARIS. — IMPRIMERIE EMILE MARTINET, RUE MIGNON, 2.

DE L'ACTION DE L'ÉSÉRINE ET DE LA PILOCARPINE SUR L'ŒIL

Par le docteur GALEZOWSKI.

(SUITE.)

III. — ACTION DE L'ÉSÉRINE DANS LE GLAUCOME.

Depuis longtemps on avait démontré que l'atropine était un poison pour le glaucôme. Græfe et Desmarres avaient déjà signalé des accidents résultant de l'emploi de l'atropine dans le glaucôme aigu. De mon côté, j'avais rapporté des faits non douteux de l'aggravation de glaucôme et même de la perte complète et incurable de la vue par l'instillation du collyre d'atropine chez les individus atteints de glaucôme. Je ne puis pas, entre autres, passer sous silence un fait que j'avais observé à l'hôpital de la Salpêtrière dans le service de mon excellent ami, le docteur Voisin, chez une femme atteinte d'un glaucôme chronique, mais qui pouvait encore se conduire toute seule. Une seule goutte d'atropine, instillée à la dose de 0,05 centigr. pour 10 gram., amena chez elle une cécité absolue et définitive.

Toutes les fois, en effet, qu'il existe une prédisposition au glaucôme, l'atropine peut aggraver cet état et précipiter les accidents, soit d'une manière subite, soit lentement, mais progressivement.

Les blessures de l'œil, surtout de la cornée de l'iris et du cristallin, prédisposent au glaucôme, et si dans ces conditions on emploie pendant un certain temps l'atropine, on amènera très souvent des accidents glaucômateux aigus ou chroniques qui aboutiront fatalement à la cécité. On croit généralement dans ces cas que les accidents glaucômateux sont les résultats du traumatisme, tandis que, en réalité, ils ne sont que la conséquence de l'action prolongée et nuisible d'atropine. Je pourrais citer à l'appui des cas très nombreux de glaucôme provoqués ainsi par l'atropine et où toutes les ressources de l'art sont restées infructueuses, sans excepter l'iridectomie. C'est

ainsi que j'étais consulté en 1868 pour un enfant de onze ans, fils d'une de mes compatriotes habitant la Posnanie. Cet enfant avait reçu une blessure sur la cornée et le cristallin. Il en est résulté une cataracte, dont Græfe l'avait opéré par une extraction linéaire sans iridectomie. Le résultat était très satisfaisant, l'enfant recouvra la vue. Mais on continue l'instillation de l'atropine pendant plus de cinq ou six mois. C'était probablement la cause d'accidents glaucômateux avec excavation des plus marquées du nerf optique, pour lesquels la mère est venue me consulter. L'iridectomie avait été conseillée par moi et par Desmarres père.

Un fait tout récent, que je viens d'observer à ma clinique, confirme cette assertion, que l'instillation de l'atropine dans les cas de blessure prédispose au développement du glaucôme.

Cette observation a été recueillie par M. le docteur Reyla :

Observation XI. — Théophile M..., âgé de quarante ans, ouvrier menuisier, fut blessé à la cornée de l'œil gauche par un éclat de bois en janvier 1879. Il en est résulté une inflammation très intense, qui a été combattue au moyen de sangsues trois fois répétées et de l'emploi du collyre à l'atropine, que le médecin avait recommandé d'instiller toutes les deux heures. Ce traitement produisit d'abord un soulagement très notable, les douleurs se calmèrent, la rougeur périkératique s'effaça presque totalement, et le malade, au bout de six semaines de ce traitement, commença à distinguer assez nettement, lorsqu'il a ressenti des douleurs très violentes vers le 3 mars, et à partir de ce moment la vue de cet œil se perdit au point qu'au moment où il est venu me consulter, le 9 mars, il distinguait à peine le jour de la nuit. A l'examen nous avons pu constater que l'œil était dur, la pupille très large, les milieux de l'œil complètement opaques, et le globe de l'œil injecté. Incontestablement il s'agissait chez ce malade d'accidents glaucômateux, qui selon toute probabilité étaient occasionnés par l'atropine que le malade continuait à instiller toutes les deux heures. On introduit séance tenante deux gouttes de collyre à l'ésérine, mais la pupille ne se contracte point. L'opéra-

tion de l'iridectomie est décidée pour le lendemain. Mais des accidents qui surviennent au moment de l'opération empêchent de la terminer. L'incision de la cornée à peine est-elle terminée, qu'on voit sortir une quantité assez notable de corps vitré, ce qui tient sans nul doute à la déchirure de la zonule de Zinn pendant la blessure. L'excision de l'iris devenait par suite impossible et on s'est contenté d'instiller quelques gouttes d'ésérine et de comprimer l'œil. Les suites de cette opération ont été on ne peut plus satisfaisantes, la plaie s'est réunie par première intention, les douleurs cessèrent complétement, le fond de l'œil s'est éclairé, le malade commence à distinguer mieux les gros objets et il y a tout espoir que sa vue s'améliorera encore d'une manière très sensible.

Je pourrais multiplier les cas où l'atropine était la cause d'accidents glaucômateux. Cet alcaloïde peut être considéré comme un poison du glaucôme.

L'ésérine a une action diamétralement opposée. Laqueur est le premier qui ait signalé l'influence heureuse de l'ésérine sur le glaucôme. Dans le travail qu'il a publié dernièrement, l'auteur a rapporté sept cas où l'instillation prolongée du collyre à l'ésérine a été suivie d'une amélioration très notable tantôt de glaucômes primitifs, tantôt secondaires, car dans les deux cas il a vu la tension intra-oculaire diminuer[1]. Laqueur partage complètement l'opinion, de Witkowski et Harnack, d'après laquelle l'ésérine agit directement sur les fibres musculaires lisses, par voie d'excitation, et qu'il provoque de cette façon des contractions dans les artères de la choroïde et facilite la résorption d'épanchement séreux intra-oculaire. Pour mon compte, je ne pense pas qu'on puisse expliquer l'action de l'ésérine par une contraction directe des fibres musculaires, et je suis plutôt porté à croire que l'ésérine exerce son influence directe sur les fibres nerveuses trophiques et que c'est par l'intermédiaire de ces nerfs que la contraction des fibres musculaires des artères peut avoir lieu.

Mais il serait téméraire de croire que l'ésérine a une action

1. *Archiv. f. Opht.* de Graefe. XXXIII, p. 14.

aussi puissante sur le glaucôme que Laqueur, d'une part, et Mauthner, de l'autre, ont voulu le démontrer. Mes propres recherches m'ont démontré que si, dans certains cas, l'ésérine agit réellement d'une manière assez favorable, il faut pourtant être très attentif dans son emploi, car il peut provoquer des accidents inflammatoires plus ou moins intenses avant comme après l'opération d'iridectomie et aggraver, par conséquent, l'état de la vue. L'observation suivante en est le meilleur exemple; nous l'avons recueillie sur une de nos opérées. Son œil gauche, qui a été moins atteint par le glaucôme, guérit rapidement après l'opération, tandis que l'œil droit, qui a été très gravement atteint, resta longtemps enflammé. L'ésérine, que nous avons employée dans ce seul œil, n'a fait qu'augmenter l'irritation, et finit par amener la cécité complète et absolue, tandis que quelques jours après l'opération le malade pouvait distinguer très facilement les mouvements de ma main.

Observation XII. — *Glaucôme chronique spontané dans les deux yeux, guérison de l'œil gauche par iridectomie ; aggravation de l'état de l'œil provoquée par l'instillation de l'ésérine après l'iridectomie.*

Madame..., âgée de trente-sept ans, demeurant à Paris, a été atteinte de la petite vérole en 1871, et depuis cette époque sa vue faiblissait toujours. Par moments la vue était claire, dans d'autres moments, plus trouble. Depuis le mois de juillet elle a commencé à souffrir de maux de tête très violents, qui venaient surtout le soir. Elle vint me consulter le 3 janvier 1879, et j'ai constaté un glaucôme très avancé dans l'œil droit avec excavation de la papille, et tous les autres signes de glaucôme chronique. L'œil gauche était moins atteint, mais l'excavation était aussi très prononcée, le champ visuel interne diminué, l'œil était dur, et les douleurs de tête persistantes. J'ai pratiqué l'opération d'iridectomie le 7 janvier sur les deux yeux. L'affection a été complètement arrêtée : dès le lendemain, les douleurs cessèrent et la vue de l'œil gauche s'est rétablie au point qu'aujourd'hui, le 23 mars, elle peut coudre, et se conduit bien, mais, ne sachant pas lire, on ne peut pas exactement préciser son acuïté visuelle.

L'œil droit était atteint d'un glaucôme bien plus avancé, de sorte qu'avant l'opération la malade distinguait à peine le jour de la nuit. Le 10 janvier, c'est-à-dire trois jours après l'opération, elle pouvait distinguer les mouvements de la main, sans compter les doigts. Pour activer la guérison je lui prescrivis dès le quatrième jour l'instillation du collyre à l'eserine. Mais l'œil ne dérougissait point, et la vue s'éteignit complètement ; bien plus, au bout de deux semaines de ce traitement, la malade me déclare qu'elle a remarqué, d'une manière très positive, que toutes les fois qu'elle met une goutte dans l'œil, la vue s'éteint complètement, l'œil devient plus rouge, et il reste injecté toute la journée dans le même état ; quand elle n'emploie pas son collyre pendant 24 ou 48 heures, son œil devient complètement blanc. Nous avons dû suspendre l'usage de ce collyre, et à partir de ce moment tous les accidents inflammatoires se sont calmés, et aujourd'hui, 18 mars, l'œil est complètement guéri, mais la vision de cet œil est totalement abolie.

Mauthner, en se basant sur des améliorations immédiates qu'il a vues se produire dans les attaques de glaucôme aigu, avait eu l'idée d'adapter à la section simple périphérique de la cornée l'instillation de l'ésérine dans le traitement de glaucôme en général, et il a pensé qu'on pouvait établir ainsi une méthode de traitement de glaucôme aussi efficace que l'iridectomie.

En principe, je suis formellement opposé à la théorie de Mauthner, et je pense, comme Laqueur, que l'ésérine ne peut pas remplacer l'iridectomie. Trois fois j'ai appliqué la méthode de Mauthner dans le glaucôme chronique, et une fois dans un glaucôme aigu, et je n'ai vu qu'une fois l'amélioration se maintenir, et encore dans ce dernier cas la maladie était survenue après une blessure et l'instillation prolongée du collyre d'atropine, comme on peut juger par les détails de l'observation rapportée plus haut. Le cristallin était subluxé, le corps vitré s'écoulait d'une manière très sensible immédiatement après la section de la cornée, et force nous a été de nous contenter d'une simple kératotomie périsclérale, car la sclérotique elle-même n'a pas été ici touchée. L'ésérine a été

employée deux fois par jour; la pupille ne s'est pas contractée beaucoup, mais il ne s'est pas produit de hernie de l'iris, soit à cause de la parésie de l'iris, ce qui me paraît très vraisemblable, soit à cause de l'ésérine, qui pourtant ne paraissait pas amener de contraction apparente. L'amélioration de la vue que nous avons obtenue chez ce malade, de même que la cessation d'accidents glaucômateux, peut être attribuée à l'ésérine, comme elle peut être aussi expliquée par la section de la cornée avec sortie du corps vitré. Telles sont les raisons qui ne nous permettent pas de rapporter à l'ésérine l'amélioration obtenue.

En résumé, nous pourrons avoir recours à l'ésérine comme à un moyen palliatif pour ralentir la marche d'accidents aigus, s'il y a un empêchement momentané pour pratiquer l'opération; mais nous sommes opposé à son emploi comme moyen curatif du glaucôme.

D'autre part, nous recommanderons ce collyre dans les cas de glaucôme absolu, compliqué d'accidents inflammatoires: l'instillation de l'ésérine sans ou avec kératotomie périphérique peut, en effet, conjurer le mal et éviter au malade la nécessité pénible de subir l'énucléation du globe oculaire.

IV. — DE L'ACTION DE L'ÉSÉRINE DANS CERTAINES FORMES D'IRITIS ET D'IRIDO-CHOROIDITES.

Il existe aujourd'hui une question de thérapeutique oculaire très mal éclairée, c'est celle de l'action nuisible de l'atropine dans certains cas d'iritis ou d'iridochoroïdites. Il n'est pas rare, en effet, de voir des iritis, bénignes en apparence, non seulement résister au traitement par l'atropine, mais s'aggraver même d'une manière constante à chaque nouvelle instillation du collyre d'atropine, quelle qu'en soit la dose. Nous avons vu, en effet, un certain nombre de malades soignés dès le début d'une iritis rhumatismale ou goutteuse, par l'atropine, et chez lesquels la plus faible comme la plus forte dose d'atropine aggrave les accidents inflammatoires. Certains de ces malades sont soulagés par la duboisine ou la daturine;

d'autres, au contraire, n'obtiennent du soulagement qu'après une instillation alternative d'atropine et d'ésérine, ou bien ils n'arrivent à la guérison qu'après une instillation prolongée et méthodique du collyre à l'ésérine.

Évidemment cet effet thérapeutique doit dépendre de la nature de "inflammation et de telle ou telle autre variété des fibres nerveuses qui en sont affectées. La nature de l'inflammation peut varier chez le même individu dans les différentes crises, et naturellement les médicaments, qui ont agi efficacement la première fois peuvent manquer d'effet à la deuxième crise. Chez un de mes malades dont je rapporte ci-après l'observation, et qui a été recueillie par mon assistant, le docteur Parent, confirme en effet l'exactitude de mon assertion.

Observation XIII. — *Iritis à récidives, aggravée pendant les deux crises par l'atropine, et guérie une fois par l'ésérine et une autre fois par la duboisine.*

M. G.... quarante et un ans, constitution rhumatismale, fut atteint d'une conjonctivite blennorrhagique double, compliquée à droite d'une iritis, dont il était guéri au bout de quelques mois de traitement énergique. En 1874 l'œil gauche fut atteint d'une iritis, qui guérit difficilement à cause d'irritation de la conjonctive que provoquait chaque instillation d'atropine.

En 1876 l'œil droit fut de nouveau repris d'accidents très violents d'iritis, que rien ne pouvait calmer. On applique les sangsues, l'atropine, mais toujours sans succès; c'est alors que M. le docteur Kohn, le chef de clinique du docteur Galezowski, essaya l'ésérine en instillation, et immédiatement le malade se trouva soulagé. En continuant ce traitement pendant un mois on a vu tous les accidents se dissiper et l'œil guérir complètement. Le 10 mars 1879 le malade revint à la clinique avec une nouvelle rechute d'iritis à droite, accompagnée de douleurs périorbitaires très intenses. Les sangsues n'amenèrent que peu de soulagement; l'atropine n'a fait qu'irriter très fortement l'œil, sans soulager les douleurs. C'est alors qu'on a eu recours à l'ésérine, qui cette fois-ci resta sans effet. Le docteur Galezowski a eu recours alors, le 27 mars, à la

duboisine à la dose de 0,02 centigrammes pour 10 grammes. Dès le premier jour, le malade se trouva très sensiblement soulagé, il a pu dormir, les douleurs diminuèrent rapidement, l'œil est devenu pâle, l'injection se dissipa promptement, et aujourd'hui le 9 avril, on peut considérer cet œil presque comme guéri. Ajoutons à cela que le malade prend de 2 à 3 grammes de salicylate de soude par jour. La pupille est nette, mais déformée par des synéchies postérieures.

Dans les iritis chroniques aussi bien que dans les irido-choroïdites à marche lente, dans celles surtout où la chambre antérieure est diminuée et où l'iris se trouve projeté en avant, et où la tension intra-oculaire est augmentée; c'est dans ces formes d'iritis et d'iridochoroïdites qu'on devra éviter l'usage de l'atropine et avoir plutôt recours à l'instillation du collyre à l'ésérine.

V. — UTILITÉ DE L'ÉSÉRINE DANS LES OPÉRATIONS DE LA CATARACTE.

Il serait téméraire et ridicule même d'ériger en principe que toutes les opérations de la cataracte doivent se faire par une seule et unique méthode. Les cataractes dures, liquides sans ou avec noyau flottants, capsulo-lenticulaires, les cataractes des enfants, cataractes molles et traumatiques, varient tellement dans leur consistance, leur volume, etc., qu'on ne devra les opérer que par des procédés appropriés à chacune d'elles. Vouloir substituer à la méthode de Græfe pure ou modifiée l'extraction sans excision de l'iris pour tous les cas de cataracte, ce serait s'exposer de gaîté de cœur à des accidents des plus sérieux, là où on pourrait les éviter en employant une autre méthode. Une cataracte adhérente à l'iris sera certainement mieux enlevée avec que sans excision de l'iris.

Nous pourrions multiplier les exemples où l'iridectomie associée à l'extraction de la cataracte est une nécessité, sans compter les faits statistiques qui nous démontrent qu'on

obtient en général bien plus de résultats satisfaisants par ce procédé que par tous les autres.

Néanmoins, on vient de nous proposer de faire l'extraction de la cataracte par un procédé sans excision de l'iris, mais en y associant l'instillation du collyre à l'ésérine.

Nous commençons d'abord par dire que l'association de l'ésérine à l'extraction sans iridectomie ne constitue point de méthode, et encore moins de méthode nouvelle. Mais il nous est arrivé plus d'une fois de voir sortir le cristallin très brusquement avec le prolapsus du corps vitré, avant que l'iris ait pu être excisé; nous avons eu alors recours et avec succès à l'instillation de l'ésérine. C'est dans des cas exceptionnels semblables à ceux que nous signalons plus haut, qu'on pourra recommander l'usage de l'ésérine.

L'ésérine peut être aussi employée avec avantage dans les extractions de la cataracte avec iridectomie si on voit immédiatement après l'opération une parcelle de l'iris enclavée entre les bords de la plaie, et que la pince ne peut pas saisir, et qu'on ne peut pas non plus refouler avec la curette. L'ésérine dans ces cas, en contractant la pupille, diminuera ou fera disparaître complètement la hernie, sans exposer le moins du monde à une irritation. A ce propos, je crois utile de faire une observation, c'est que les chirurgiens sont très souvent tentés d'user et d'abuser même du collyre à l'atropine après l'extraction de la cataracte, espérant obtenir une dilatation de la pupille et prévenir ou arrêter les iritis consécutives. Ma propre expérience m'a démontré, au contraire, que non seulement ce moyen n'est pas efficace, mais que souvent même c'est à l'atropine seule qu'on doit rapporter les phénomènes d'irritation et d'inflammation même de l'iris et de la cornée. Et je ne parle pas ici de l'abus de ce collyre, employé soit trop souvent, soit en trop grande dose; je désapprouve même l'emploi de l'atropine dans un œil opéré de la cataracte avant la réunion de la plaie cornéenne; dans ces conditions l'atropine exerce une action irritante plus souvent que l'on ne pense, en provoquant des tractions sur l'iris blessé. Je préfère bien mieux instiller de temps en temps quelques

gouttes d'ésérine après l'opération de la cataracte, comme moyen antiphlogistique, que d'avoir recours, comme on le fait habituellement, au collyre d'atropine.

VI. — ACTION DE L'ÉSÉRINE DANS LES AMBLYOPIES ALCOOLIQUES.

Nous avons démontré dans un autre travail [1] qu'un des phénomènes les plus constants de l'amblyopie alcoolique est une dilatation plus ou moins prononcées des deux pupilles, de même que les artères de la rétine deviennent filiformes et les veines tortueuses. C'est à ces deux sortes d'altérations qu'on peut rattacher une grande partie des phénomènes morbides visuels qu'accusent les malades atteints d'intoxication alcoolique.

Et, en effet, ces malades sont éblouis par une trop vive lumière, surtout par le soleil, à cause d'une dilatation exagérée des pupilles; d'autre part, une diminution plus ou moins marquée de l'acuïté visuelle provient en partie des spasmes des vaisseaux cérébraux et en partie de ceux de la rétine. L'ésérine est un des alcaloïdes précieux qui peuvent simultanément combattre ces deux phénomènes, d'abord en contractant la pupille et diminuant les phénomènes de photophobie, et ensuite en congestionnant les vaisseaux artériels et activant jusqu'à une certaine limite la circulation de la rétine et du nerf optique. L'expérience nous a en effet démontré que le collyre à l'ésérine est très utile dans les amblyopies alcooliques, et les malades se trouvent sensiblement soulagés après chaque instillation. Il est incontestable pour moi, que si on prolonge l'usage de ce collyre, et que si on fait en même temps suivre au malade un régime sévère anti-ébrieux, on abrégera d'une manière très sensible la durée de la maladie.

VII. — ACTION DE L'ÉSÉRINE DANS L'HÉMÉRALOPIE ENDÉMIQUE.

L'héméralopie endémique se rencontre assez souvent dans certains pays marécageux, surtout au printemps, de même

1. *Des amblyopies et des amauroses toxiques*, Paris, 1879.

qu'on la voit se développer d'une manière endémique dans les casernes et sur des navires qui font de longs voyages.

Les *Archives de médecine navale* enregistrent très souvent des faits de ce genre. Il suffit de signaler les travaux remarquables sur ce sujet, de Martialis, de Quaglino et de Netter, pour se convaincre combien ces affections sont fréquentes et jusqu'à quel point elles sont difficiles à guérir.

En ce qui me concerne, j'ai eu l'occasion plus d'une fois de soigner ces épidémies, et entre autres une petite épidémie héméralopique qui s'était déclarée en 1869 dans le 64e régiment de ligne, stationnant à Vincennes. Le docteur Perron, médecin de ce régiment à cette époque, m'avait adressé plusieurs de ses malades et j'ai pu constater chez eux une dilatation avec parésie de la pupille et un spasme des artères rétiniennes. Par places, ces vaisseaux étaient complètement disparus pour reparaître ensuite à une certaine distance de là.

Quelques-uns de ces malades ont pu être vus par nous-même ou par notre éminent confrère, le docteur Perron, le soir comme le jour, et le fait des spasmes artériels a pu être confirmé. C'est pour combattre le spasme des vaisseaux rétiniens, de même que pour réagir contre la parésie de la pupille, que nous avons employé le collyre à l'ésérine avec un succès complet.

Les observations que j'avais rapportées à cette époque, soit personnelles, soit celles qui ont été recueillies par le docteur Perron, démontrent l'exactitude de cette assertion [1].

Ce collyre doit être employé une ou deux fois par jour à la dose de 2 centigrammes pour 10 grammes et il doit être continué pendant toute la durée de la maladie.

Depuis que j'ai publié ce premier travail, j'ai eu l'occasion d'appliquer cette méthode comparativement avec celle du docteur Netter par les chambres obscures et celle des fumigations avec l'huile de foie de morue, que le docteur Baizeau a recommandé d'une manière toute particulière, et je puis affirmer que dans la majorité des cas, l'avantage est resté à l'ésérine.

1. *De l'héméralopie endémique et de son traitement par la calabarine* (Gaz. des hôpitaux, 1869, p. 491).

LE MUSCLE DE L'ACCOMMODATION ET SON MODE D'ACTION

Par le docteur DOMEC.

(*Fin.*)

Des données anatomiques telles qu'il les a exposées, l'auteur a déduit des notions physiologiques qui assignent au muscle ciliaire une action bien différente de celle qui lui est généralement reconnue. Ces notions, à mon avis, sont rationnelles; s'il est vrai que les fibres dites annulaires, au lieu de constituer une couche isolée et indépendante, sont des fibres anastomotiques entremêlées en tous sens avec les fibres longitudinales, il s'ensuit que leur action ne saurait se séparer de celle de ces dernières. Si, comme tout porte à le croire, il est vrai que les fibres transversales sont en très petit nombre relativement aux fibres longitudinales, c'est l'action de celles-ci qui doit prédominer, qui doit seule être appréciable. Quelle sera cette action? Pour la bien étudier, il faut d'abord chercher où se trouve leur insertion fixe. Si nous consultons nos ouvrages classiques, nous voyons que l'insertion fixe se trouve en avant, au niveau du canal de Schlemm ou de la ligne cornéo-sclérale. Mais c'est là une supposition que l'on peut dire à peu près gratuite; elle ne repose, je crois, sur aucune observation bien rigoureuse. Du reste, les faits ne manquent pas où cette hypothèse se trouve en défaut. C'est ainsi que, dans une des séances de la Société opthalmologique de Heidelberg (1864), un spécialiste des plus compétents, R. Forster, communiqua deux observations démontrant péremptoirement que dans le globe oculaire intact, lors de l'accommodation pour la vision de près, la partie centrale de la capsule antérieure du cristallin avance en même temps que la périphérie recule; dans le bulbe ponctionné, au contraire, l'accommodation pour la vision de près, ou, ce qui reviendrait au même, d'après la théorie généralement admise, la contraction du muscle ciliaire détermine le recul de la partie périphérique du cristallin,

sans qu'il se produise une diminution complémentaire par saillie du pôle antérieur du cristallin. « Maintenant, fait remarquer Forster, se présente la question de savoir de quelle manière se produit la traction en arrière sur la périphérie du cristallin. On a constamment considéré comme difficile de la regarder comme produite par le muscle ciliaire. Cette difficulté tient à ce qu'on cherchait le point fixe pour le muscle à son insertion antérieure, dans la région du canal de Schlemm. Considérons cette insertion comme un ligament protecteur ou une disposition antagoniste destinée à empêcher une action contractile trop forte du muscle; plaçons le point fixe à son extrémité choroïdienne, et nous verrons les difficultés s'aplanir elles-mêmes. Alors, par l'intermédiaire des procès ciliaires et de la zonule de Zinn, le muscle s'insérera médiatement au cristallin : la zonule serait pour ainsi dire son tendon. Un raccourcissement du muscle tire le bord du cristallin en arrière et en dehors (relativement à l'axe optique); l'action en dehors doit être paralysée par l'action simultanée des fibres circulaires de manière à laisser seule subsister l'action en arrière. Plusieurs raisons militent pour faire considérer l'extrémité antérieure et externe du muscle ciliaire comme un ligament protecteur. Une semblable disposition paraît d'abord nécessaire pour maintenir en place l'iris et le cristallin lors d'efforts accommodables répétés et pour prévenir une trop forte contraction du muscle ciliaire, accompagnée d'une augmentation nuisible de la pression intra-oculaire. » (*Annales d'ocul.*, 1865.)

Si le lecteur veut bien rapprocher les lignes que je viens de citer et celles que l'auteur américain consacre à son mode d'interprétation du muscle ciliaire, il verra sans peine combien sont nombreux les points d'analogie. On peut même dire qu'en ce qui concerne l'action des fibres longitudinales, l'interprétation des deux auteurs est identique, et cependant le nom de Forster ne figure pas dans le travail que nous analysons.

Quoi qu'il en soit, il résulterait de ces données anatomiques que la disposition du muscle ciliaire ne manquerait pas d'analogie avec celle des muscles orbitaires droits. Ceux-ci, on le

sait, ont leur insertion fixe en arrière et se terminent antérieurement par deux tendons, l'un orbitaire, l'autre oculaire. Tant en anatomie qu'en physiologie, on pourrait considérer le premier de ces tendons comme le représentant de l'extrémité cornéo-sclérale du muscle ciliaire, et voir dans le second l'analogue de l'extrémité interne du même muscle ciliaire Le tendon orbitaire des muscles droits et l'extrémité cornéo sclérale du muscle ciliaire pourraient être désignés, comme au temps de Ténon, sous le nom de *tendons d'arrêt*.

Il est facile de comprendre que de telles notions anatomiques doivent conduire à des conséquences physiologiques bien autres que celles qui ont actuellement cours dans la science. L'auteur américain n'a pas hésité à poursuivre jusqu'au bout la voie dans laquelle ces notions l'ont entraîné. Si le muscle ciliaire est ce qu'il croit, ce muscle doit, en se contractant, exercer une traction d'avant en arrière. Or la traction ne pouvant s'exercer que sur la zonule, il doit en résulter une tension de celle-ci et consécutivement une traction dans le même sens exercée sur la périphérie du cristallin. De plus cette traction ne peut s'exercer directement en arrière à cause de la convergence vers l'axe optique que présentent les fibres longitudinales au niveau de l'extrémité interne du muscle ciliaire : cette traction doit forcément s'exercer à la fois en arrière et en dehors, et quand je dis en dehors, c'est par rapport à l'axe optique. Par conséquent sous l'influence de la contraction du muscle ciliaire le cristallin diminuera d'épaisseur. Il s'aplatira et prendra la forme caractéristique de son accommodation pour la vision de loin ; au contraire le relâchement du muscle rendra à l'élasticité de la lentille son libre jeu et alors le cristallin deviendra plus convexe, c'est-à-dire s'accommodera pour la vision de près. D'où la conclusion que l'accommodation pour la vision de loin est l'accommodation essentiellement active, tandis que l'ajustement pour la vue de près serait un phénomène pour la production duquel n'interviendrait pas d'autre contraction que celle des muscles droits internes que l'on devrait surtout rattacher à l'élasticité du cristallin. Cette conclusion, l'auteur l'a bien compris, n'est pas de nature

être facilement acceptée : car nous sommes habitués à associer l'idée d'activité à l'accommodation pour la vision de près et à nous expliquer ainsi la fatigue à laquelle cette accommodation donne lieu quand elle s'exagère dans sa durée ou son intensité. Parmi les arguments invoqués, il en est qui ne ne semblent pas être d'une grande valeur. Assurément tout nous porte à admettre que l'état de repos d'un muscle n'est ni un état de contraction extrême, ni un relâchement poussé jusqu'à ses dernières limites. C'est ainsi que les sphincters sont dans leur état habituel, partiellement contractés : c'est ainsi que pendant le sommeil nos muscles ne sont d'habitude ni dans une extension, ni dans une flexion forcée, mais bien dans une position intermédiaire. Est-ce là l'effet d'une contraction partielle ou de la tonicité du tissu musculaire? En tout cas ces considérations ne jettent aucun jour sur le mécanisme de l'accommodation, car que la contraction du muscle ciliaire corresponde à l'ajustement pour la vision de près ou à l'ajustement pour la vision de loin, il n'en est pas moins vrai que l'ajustement pour un point intermédiaire entre P et R sera produit par une contraction partielle du muscle ciliaire. Dans un cas c'est une contraction partielle, dans l'autre c'est un relâchement partiel, ce qui revient au même. Quant aux phénomènes subjectifs qui accompagnent la vision de loin, ils sont peut-être la conséquence d'une vision incomplètement nette et distincte et des efforts que l'on fait pour mieux voir l'objet *fixé*.

Rien ne prouve cependant que la conclusion que nous venons de discuter ne soit l'expression de la réalité : car, à vrai dire, les notions que nous possédons sur l'accommodation négative, selon la théorie d'Helmholz, sont loin d'être satisfaisantes, et s'il m'est permis d'en juger par les quelques recherches qu'il m'a été donné de faire sur ce point, Giraud-Teulon pourrait encore actuellement s'exprimer comme il l'a fait dans l'article Accommodation du *Dict. encycl.*, en disant : « Si nous appelons *positive* l'accommodation exigée pour les objets rapprochés, nous pourrons donner le nom de *négative* à celle ayant pour objet la vue distante. Si l'on admet ces

deux formes de la fonction, il est difficile de les rattacher à un même mécanisme. Nous demandons la permission de réserver notre opinion sur cette question pour la solution de laquelle les bases expérimentales ne sont pas encore définitivement acquises. »

Du reste, si la conclusion de l'auteur américain nous choque dans les idées que nous nous sommes faites à propos de l'accommodation, il y a, dans ces idées, une particularité qui n'est peut-être pas moins choquante. Ne nous répugne-t-il pas d'admettre qu'un muscle ait pour usage de relâcher une membrane? Il y a dans le corps humain plusieurs membranes aponévrotiques synoviales ou autres qui ont des muscles propres. Mais ce sont des muscles *tenseurs*. La zonule de Zinn serait donc la seule membrane à posséder ce muscle tout exprès pour la détendre. Que nous dit, en effet, la théorie d'Helmholz? Elle attribue à la contraction des fibres longitudinales du muscle ciliaire une tension plus ou moins marquée des parties postérieures de la choroïde et un relâchement de la zonule. A l'état de repos, ajoute-t-elle, la zonule est tendue : cette tension se communique aux deux cristalloïdes antérieure et postérieure; il en résulte un aplatissement du cristallin suivant l'axe antéro-postérieur. Dès que la zonule est relâchée, le cristallin est abandonné à son élasticité propre et il tend à prendre une forme de plus en plus sphérique. Il devient aussi plus convergent et s'accommode pour la vision de près.

Voilà donc le cristallin qui, par le fait même de son élasticité, *tend* à devenir plus sphérique, plus convergent, à s'accommoder pour la vision de près. Il n'est besoin pour cela d'aucune contraction musculaire, et ce qui le prouve, c'est que le cristallin est plus convexe sur le cadavre que sur le vivant. Au contraire, quand le cristallin s'aplatit et s'ajuste pour la vision de loin, il est maintenu dans cet état par une espèce de lutte entre la zonule qui tend à l'aplatir et son élasticité propre qui tend à le rendre plus convexe. Or, qui dit lutte dit action.

En d'autres termes, la notion aujourd'hui bien positive de l'élasticité du tissu cristallinien permet de comprendre comment

l'accommodation pour la vision de près peut se faire sans l'intervention des fibres musculaires du muscle ciliaire et comment l'intervention des fibres longitudinales devient nécessaire pour diminuer la convergence de la lentille.

3° *Action physiologique et thérapeutique générale des principaux agents spécialement appliqués à la thérapeutique oculaire.* — S'il est vrai, et il n'est guère permis d'en douter, que les éléments d'un même système anatomique soient impressionnés de la même façon par l'action de la même substance, on est autorisé à juger des effets produits par tel agent sur le muscle ciliaire par les effets que ce même agent produit sur d'autres départements du système musculaire lisse. Pourquoi, objectera-t-on peut-être, ne pas expérimenter directement sur le muscle ciliaire? Assurément ce serait préférable si les résultats pouvaient être aussi facilement appréciés. Mais les expériences sur le muscle ciliaire sont très-délicates à faire. Je n'en veux d'autre preuve que les résultats contradictoires qu'on en a retirés. L'observation clinique a démontré que l'atropine et la duboisine dilatent la pupille et empêchent l'accommodation de l'œil pour la vision de près : c'est encore l'observation clinique qui nous a appris que l'ésérine et la pilocarpine produisent des effets opposés sur les fibres de l'iris et du muscle ciliaire. Mais par quel mécanisme se produit la mydriase dans le premier cas, le myosis dans le second cas? Voilà ce qu'on n'a pu encore définitivement établir du moins d'une façon directe, parce que, à tort ou à raison, que les faits soient tels ou qu'on les ait admis comme tels pour les plier à l'explication de certains phénomènes, on s'accorde aujourd'hui à supposer que l'iris et le muscle ciliaire sont l'un et l'autre composés de deux ordres de fibres pouvant se contracter isolément et agissant en sens inverse. On comprend que dans de pareilles circonstances, il soit très difficile, pour ne pas dire impossible, d'apprécier le mode d'action de telle substance sur ces deux organes. L'atropine, dit l'un, produit la dilatation pupillaire en paralysant les fibres circulaires. Nullement, dit l'autre, c'est en excitant la contraction des fibres radiées. De quel côté est la vérité? Le meilleur moyen

d'arriver à une solution, c'est évidemment de rapprocher les effets produits par telle substance sur les éléments musculaires intra-oculaires des effets que cette substance produit sur d'autres éléments musculaires identiques, mais plus favorablement disposés pour l'expérimentation ou l'observation. L'auteur américain a eu donc raison de chercher dans cette voie de nouveaux arguments à l'appui de sa manière de voir, et je ne crains pas d'ajouter qu'il y en a réellement trouvé. Car si l'on envisage en général l'action de l'atropine, de l'ésérine, de la pilocarpine et de la duboisine sur les systèmes organiques musculaire et nerveux, on réunit plusieurs données qui semblent être en flagrante contradiction avec les idées reçues.

Atropine. — La plupart des auteurs classiques nous disent que l'atropine appliquée sur l'œil, donne lieu à un affaiblissement dans l'action du sphincter ciliaire ou du nerf de la troisième paire. Mais s'il en est ainsi, il est difficile d'expliquer pourquoi la mydriase et la prétendue paralysie de l'accommodation s'observent si souvent en dehors de toute autre manifestation paralytique dans les autres parties de la troisième paire : il est difficile d'expliquer pourquoi, après la section, ou dans la paralysie de la troisième paire, l'atropine produit encore une dilatation si marquée et pourquoi elle augmente si notablement la mydriase même après la section de tous les nerfs ciliaires. Je ne pense pas qu'on ait triomphé de ces difficultés, en admettant que la mydriase atropique est due en même temps à la paralysie des filets moteurs de l'iris fournis par la troisième paire et à l'activité excessive du grand sympathique. C'est là une hypothèse qui attend encore une base solide. Prenons, au contraire, l'hypothèse de l'auteur américain, à savoir que l'atropine agit sur l'œil en excitant les fibres du muscle ciliaire par l'intermédiaire des filets nerveux du grand sympathique qui se distribuent à ces fibres. Cette hypothèse ne résout pas toutes les difficultés : elle n'explique pas comment il se fait que la mydriase accompagne si fréquemment d'autres symptômes de paralysie de la troisième paire. Mais elle a du moins le mérite d'être mieux en rapport avec ce que

nous savons sur l'action générale de l'atropine, action que tous les observateurs considèrent aujourd'hui comme excitante au moins pour ce qui concerne les doses thérapeutiques. « Une solution diluée de sulfate d'atropine, lisons-nous dans Gubler (*Comment. thér. du Codex*, p. 744), portée sur la membrane interdigitale ou le mésentère d'une grenouille détermine une contraction marquée des petites artères (Wharton Jones), un retrait rapide des capillaires dont le calibre diminue de moitié ou d'un tiers, ce qui donne lieu à une grande accélération du courant sanguin (Meuriot, J. Harley). Chez les chiens, Brown-Séquard a constaté une diminution considérable des vaisseaux sanguins de la pie-mère médullaire, diminution qu'il attribue à l'excitation directe des fibres musculaires lisses de ces canaux. A son tour, Th. Fraser reconnaît que l'atropine fait contracter les artères et augmente légèrement la tension. » Rabuteau n'est pas moins explicite quand il dit : « A faible dose la belladone et son alcaloïde excitent le grand sympathique et les fibres lisses : d'où la *dilatation de la pupille*, la contraction des artérioles et par suite l'augmentation de la pression sanguine. » (*Élém. de thérap.*, p. 627.) Peu nous importe que les fortes doses, les doses toxiques déterminent des phénomènes paralytiques, des dilatations artérielles ; ce sont seulement les faibles doses qui sont utilisées en thérapeutique et leur action excitante n'est pas douteuse.

Les effets de l'atropine sur les voies digestives viennent plutôt à l'appui qu'à l'encontre de la théorie américaine. Cette théorie invoque en sa faveur la sécheresse des muqueuses buccale et pharyngienne et d'une manière générale la diminution fonctionnelle des organes glandulaires. Mais l'auteur ne dit rien du mécanisme qui préside à la production de l'hypocrinie glandulaire. Pour ma part, je me l'explique en admettant que sous l'influence de l'atropine la circulation s'accélère, le sang passe plus rapidement que d'habitude à travers les glandes et n'y stationne pas un temps suffisant pour donner lieu aux échanges normaux : d'où diminution de la sécrétion. Les expériences relatives à la circulation des glandes pendant leur état de repos d'activité me paraissent justifier cette

manière de voir. Mais alors comment se rendre compte de l'hypersécrétion intestinale sous l'influence du même agent? Je répondrai avec Rabuteau que l'hypersécrétion intestinale n'est pas accrue. Il se produit une diarrhée consistant en l'expulsion des matériaux contenus dans l'intestin qui se contracte anormalement par suite de l'action que l'atropine exerce sur les fibres lisses. On sait en effet que, dans l'intestin grêle et même dans les premières portions du gros intestin, les matières sont naturellement fluides : la belladone agit alors comme la strychnine ; elle chasse ces matières. La diarrhée est de celles qui fatiguent extrêmement, parce qu'elle consiste dans la déperdition de matériaux nutritifs qui n'ont pu être utilisés à cause de leur expulsion rapide.

Parmi les usages thérapeutiques de l'atropine il en est plusieurs qui contribuent à mettre en relief l'action excitante du médicament. Son efficacité contre l'incontinence nocturne d'urine n'a pas, dans la question que nous traitons, une bien grande signification ; car ici encore nous sommes en présence de deux ordres de fibres antagonistes, les circulaires et les longitudinales, et par conséquent l'excitation des unes et l'affaiblissement des autres peuvent conduire au même résultat. Il en est de même de la rétention d'urine que l'on a parfois observée après l'administration de fortes doses d'atropine. Car cette rétention peut aussi bien provenir d'une contraction spasmodique du sphincter vésical que d'une atonie des fibres longitudinales.

Les bons effets des préparations belladonées dans la réduction des hernies, dans les constipations opiniâtres, dans les sueurs nocturnes sont généralement attribués à l'action excitante de l'atropine sur les fibres musculaires lisses.

Ésérine. — Trousseau et Pidoux déclarent qu'il est difficile de déterminer si l'action produite par l'ésérine sur la pupille est due à une excitation du sphincter ou à une paralysie des fibres radiées. Cette difficulté est réelle ; mais elle existe également quand il s'agit de déterminer l'action de n'importe quelle substance sur l'appareil accommodateur. Pour ne choisir qu'un exemple, je rappellerai que l'action de la strychnine

sur le muscle ciliaire n'est pas mieux connue que l'ésérine, et cependant nous n'en avons pas moins la conviction que, si la strychnine exerce une influence quelconque sur le muscle ciliaire, ce ne saurait être une influence paralysante. Car tout ce que nous savons de l'action de cet agent sur le système nerveux et musculaire nous empêche de croire à une influence paralysante sur le muscle accommodateur. Notre conviction n'a pas moins de raison d'être en ce qui concerne l'action de l'ésérine. Que l'on consulte tous les travaux sérieux dans lesquels les effets de l'ésérine ont été étudiés et l'on verra que dans tous on s'accorde à reconnaître à l'ésérine des effets paralysateurs. On discute encore la question de savoir si ces effets portent exclusivement sur les nerfs moteurs ou simultanément sur les nerfs moteurs et le tissu musculaire. Mais leur nature paralysante n'est un objet de doute pour personne. Les analogies d'action que l'on a trouvées entre le curare et l'ésérine, l'antagonisme démontré entre l'ésérine et la strychnine, et, je pourrais ajouter, entre l'ésérine et l'atropine, tout, dans les effets physiologiques de l'ésérine concourt à établir que cette substance anéantit la contractilité musculaire. Ses usages thérapeutiques ne sont pas moins démonstratifs. Je me contenterai de mentionner son efficacité contre le tétanos, soit traumatique, soit rhumatismal. Aussi à ceux qui prétendent que l'ésérine, cet agent paralyso-moteur aurait la propriété de tétaniser l'oculo-moteur commun, qui anime les fibres circulaires de l'iris, nous dirons avec Rabuteau que c'est là une hypothèse qui n'est justifiée par aucune expérience et qu'il n'est pas possible d'admettre qu'un poison paralyse tous les nerfs moteurs à l'exception d'un seul.

A l'hypothèse qu'il rejette, l'auteur que je viens de citer en substitue une autre, d'après laquelle le muscle ciliaire serait relâché par suite de la paralysie des rameaux du sympathique qui l'innervent. Sous l'influence de cette paralysie vaso-motrice les artères se dilateraient, le sang affluerait en plus grande quantité dans les capillaires de l'iris et la pupille se contracterait. Une telle interprétation ne sera plausible que lorsque les idées de Rouget sur le mécanisme de l'accommodation

auront reçu leur sanction de l'expérimentation ou de la pratique. Au contraire, dans la théorie de l'auteur américain, l'action de l'ésérine s'explique tout naturellement par la paralysie du muscle ciliaire.

Pilocarpine. — Les propriétés myotiques de la pilocarpine ne sont pas aujourd'hui discutables. Elles reposent sur une base solide fournie par l'expérimentation et l'observation clinique. On devrait donc, d'après la théorie généralement adoptée sur le mécanisme de l'accommodation, supposer que cette substance produit une excitation des fibres du muscle ciliaire, comme on le suppose pour l'ésérine. Mais ce serait là une supposition en désaccord manifeste avec toutes les données que nous possédons sur l'action du jaborandi. Les expériences de Vulpian enlèvent à une pareille supposition toute apparence de vérité en démontrant que le jaborandi exerce sur le cœur la même action que la muscarine, c'est-à-dire une action d'arrêt ou de paralysie des fibres cardiaques. Selon le même observateur, l'hypersécrétion salivaire et sudorale serait le résultat d'une action analogue. Or, toutes ces données concordent parfaitement avec l'opinion qui attribue à la pilocarpine un effet paralysant sur l'accommodation.

Duboisine. — L'auteur américain affirme que les propriétés de la duboisine sont exactement les mêmes que celles de l'atropine. Il doit en être ainsi du moins dans les affections oculaires puisque les effets sur la pupille sont identiques : à cet égard, néanmoins, une certaine réserve s'impose tant que les effets physiologiques et thérapeutiques généraux de la duboisine n'auront pas été mieux déterminés. Cette réserve faite, rien jusqu'à présent ne nous empêche de croire que l'action de la duboisine ne soit une action excito-motrice.

4° Faits cliniques et expérimentaux. — Je comprends sous ce chef l'ensemble des données que l'auteur a cru pouvoir emprunter, en faveur de sa théorie, soit à l'observation de certains cas pathologiques, soit à certains faits expérimentaux. Ici encore on est obligé de reconnaître qu'il a pu aborder ce nouveau domaine sans y rencontrer aucune preuve accablante contre sa manière de voir. Je ne chercherai pas à

apprécier la valeur de tous les arguments contenus dans cette dernière partie de son travail, mais il en est qui ont une véritable signification. Ainsi le fait d'hémianesthésie publié par Charcot porte à croire que cette manifestation paralytique peut coïncider avec des phénomènes oculaires que le bon sens clinique doit faire considérer comme étant de même nature. Et cependant, d'après la théorie habituelle de l'accommodation, les désordres oculaires, myosis, myopie, etc., devraient être attribués à une influence spasmodique. L'observation personnelle de l'auteur relative à la coïncidence d'une névralgie sous-orbitaire avec une mydriase n'est pas non plus dépourvue de valeur. Parmi les faits pathologiques bien établis, il en est un que l'auteur a mentionné comme n'étant pas favorable à son opinion. Je veux dire la paralysie accommodatrice que l'on observe si fréquemment dans les cas de diphthérie. Il essaye bien de se tirer d'embarras en ajoutant que rien ne s'oppose à ce qu'on regarde cette expression symptomatique comme un effet d'une action excitante sur les fibres du grand sympathique. Mais ici on pourrait lui faire observer également au nom de tout bon sens clinique que lorsqu'on voit coïncider une paralysie du voile du palais avec des phénomènes oculaires reconnaissant la même origine, il est difficile de ne pas voir dans ces deux manifestations des lésions de même nature. Or, pour le voile du palais, le doute n'est pas admis. Il s'agit bien d'une paralysie, et personne n'y a mentionné des fibres antagonistes pouvant donner le change comme dans l'iris et le muscle ciliaire. Si toutefois les observations d'angines simples s'accompagnant de paralysie accommodatrice venaient à se multiplier, on serait autorisé à penser que dans la paralysie diphthéritique le siège de la lésion a autant d'importance que sa nature. Du reste les désordres oculaires d'origine diphthéritique sont complexes. Ainsi l'état de réfraction de l'œil se trouve modifié : tant que la paralysie persiste, on trouve un certain degré d'hypermétropie qu'il n'est pas possible de retrouver plus tard, une fois la guérison obtenue, même en paralysant complètement l'accommodation au moyen de l'atropine : on a mentionné

aussi des troubles rétiniens. J'appelle aussi l'attention sur les déductions qui concernent l'hypermétropie et la myopie. Elles ne reposent pas sur des arguments absolument démonstratifs: mais il faut convenir qu'aucune notion positive ne leur est opposée. Et maintenant je laisse à des juges plus compétents le soin de nous dire ce que vaut la théorie américaine que j'ai crue digne d'être soumise à leur appréciation. Tout en désignant, sous ce nom, la théorie qui vient d'être exposée, je suis loin d'admettre que l'auteur en ait signalé le premier les divers éléments. J'ai eu soin au contraire de montrer que toutes les déductions qui servent de base à la théorie découlent de données recueillies dans ces dernières années par d'autres observateurs. Ces données étaient éparses: l'auteur les a réunies.

DE LA DUBOISINE

DE SES APPLICATIONS DANS LA THÉRAPEUTIQUE OCULAIRE

Par le docteur FAUQUÉ.

(*Fin.*)

Ces résultats, comparons-les aux effets de l'atropine. Celle-ci a été envisagée à ce point de vue spécial par le docteur Dubujadoux [1]. Voici ce qu'il dit : c'est entre la 10e et la 15e minute après l'instillation de l'atropine que l'on commence à observer ses effets sur l'iris; il n'a jamais vu la dilatation se produire avant 10 minutes; dans quelques cas elle s'est fait attendre plus longtemps. La dilatation marche ensuite rapidement; au bout de 30 minutes environ, elle a atteint son maximum; dans un cas il n'a été atteint qu'après 50 minutes. La dilatation maxima persiste en général 24 heures, au bout de ce temps il y a une légère diminution; mais elle peut se maintenir plus longtemps; dans une observation elle a duré 3 jours. La durée moyenne de l'action de l'a-

1. *Action de l'atropine sur l'iris et l'accommodation.* Thèse inaug. Paris, 1878.

tropine a été de 10 jours 4 dixièmes. La persistance d'effet la plus longue observée est de 13 jours.

Il ajoute : d'une façon générale, l'accommodation commence à se paralyser bien après l'iris; dans deux observations, c'est entre la 40e et la 45e minute; dans deux autres, en 3 heures et demi et en 4 heures. Le moment où se produit le maximum de paralysie est donc assez variable suivant les sujets.

L'instillation d'une goutte d'un collyre d'atropine au 200me m'a donné des résultats conformes à ceux que signale le docteur Dubujadoux; ainsi la dilatation, très légère au bout de 7 minutes, est complète en 30; après 20 minutes, léger trouble dans l'accommodation dont la paralysie atteint son dernier degré en 1 heure environ. 12 heures après, même état de l'iris et de l'accommodation. Vers 18 heures, la paralysie du muscle ciliaire a diminué; l'ouverture pupillaire s'est un peu rétrécie, mais ce n'est qu'en 9 jours qu'elle atteint ses dimensions premières.

Sans avoir la prétention de formuler des conclusions définitives d'après un trop petit nombre de faits, je pense qu'il n'est pas sans intérêt de faire, ici surtout, un rapprochement entre ces deux substances, et de mettre en relief les différences notables qui les séparent.

La duboisine et l'atropine provoquent le commencement de la mydriase et la font arriver à son maximum dans un temps sensiblement égal; peut-être y a-t-il une légère avance du côté de la duboisine qui a effacé, à dose égale, le limbe irien d'une façon bien plus complète que l'atropine. Pour la première, le maximum s'est maintenu 2 jours et demi et 3 jours; pour la seconde, 24 heures en général, 3 jours dans un cas exceptionnel. L'effet de celle-ci n'était effacé qu'en 9 et 10 jours; l'action de celle-là cessait en 7 jours et demi.

Les dissemblances sont peut-être plus tranchées en ce qui concerne l'accommodation. La duboisine la paralyse dans la première demi-heure; l'atropine au bout de 1 heure, et quelquefois plus. Dans le premier cas, elle conserve toute son inertie pendant 36 à 48 heures; dans le second, pendant

moins de 24 heures. Je ne possède pas de données suffisamment précises pour pouvoir déterminer avec certitude l'époque où l'intégrité de l'accommodation est rétablie.

En résumé, la duboisine l'emporte par la durée du maximum de la mydriase, l'atropine, par la longueur totale de son action; la duboisine paralyse et plus vite et plus longtemps le muscle accommodateur. C'est là surtout que me paraît résider sa supériorité.

Pour en terminer avec l'action physiologique de la duboisine, il me reste à dire qu'elle accélère les battements du cœur, chez l'homme et chez les mammifères, probablement en paralysant les extrémités périphériques des fibres cardiaques des nerfs vagues; et qu'elle est, à ce point de vue spécial, l'antagoniste de la muscarine (Ringer).

Enfin, je rappelle que la duboisine, comme l'atropine, arrête momentanément les sécrétions salivaire et sudorale.

Thérapeutique. — L'emploi de la duboisine présente des avantages incontestables sur l'atropine.

Tandis que pour amener à une complète impuissance le muscle ciliaire il faut recourir à plusieurs instillations d'atropine, on obtient ce résultat par une seule instillation de duboisine. Ainsi, en supprimant l'accommodation, on peut mesurer rapidement chez les hypermétropes et les myopes le véritable degré de leur réfraction, et tout soupçon d'erreur par un spasme du muscle ciliaire se trouve écarté.

J'arrive au second cas. Ici, il y a vraiment lieu de se féliciter de l'introduction de la duboisine dans la thérapeutique oculaire. On sait bien aujourd'hui que les accidents atropiniques ne sont pas rares. Le docteur Peltier (th. Paris 1877) en a cité de nombreux exemples : accidents locaux et même généraux. Grand était l'embarras des oculistes devant l'indication formelle et l'impossibilité à la fois de continuer le collyre d'atropine. On n'avait d'autre ressource que de remplacer l'alcaloïde par l'extrait de belladone, ou par l'extrait de jusquiame, ou par la daturine, préparations trop souvent inefficaces. Ledocteur Peltier conseille, dans ces cas, de recourir aux vaccinations atropiniques périorbitaires, étudiées par le

docteur Gicquel, sous l'inspiration de M. le professeur Potain. Ces difficultés se trouvent dès maintenant tranchées.

Toutes les fois que, pour une raison quelconque, l'atropine en instillation n'est pas tolérée, il faut recourir au collyre de duboisine sans hésitation et sans crainte.

Dans tous les cas d'accidents atropiniques que j'ai vus et recueillis, la duboisine, non seulement n'a pas enrayé la guérison, mais même a paru y contribuer efficacement. Jamais son instillation répétée n'a produit d'irritation. Et pourtant, pour bien marquer ce résultat, j'ai fait usage d'un collyre fort de duboisine (au 100e) qui a été bien supporté, par des malades qui ne toléraient pas un collyre d'atropine au 500e. Ainsi, rien de plus net. Ceci ne s'applique qu'au sulfate.

Voici les observations que j'ai pu recueillir à la clinique de la rue Dauphine.

Observation I. — *Kératite en récidive. — Accidents atropiniques. — Guérison par la duboisine.* — Mme X..., quarante-quatre ans, vient consulter pour un abcès de la cornée droite; a eu la même affection il y a deux ans; s'est bien trouvée, à cette époque, du collyre d'atropine. On le prescrit de nouveau. Dès le vendredi 20 décembre, elle instille une goutte du collyre à 2 centigrammes pour 10 grammes; deux gouttes le samedi; trois le dimanche; une le lundi. Chaque fois, et dès la première instillation, la malade ressentit une cuisson assez vive dans l'œil, qui persistait quelques minutes. Le vendredi même, la conjonctive s'injecte; le lendemain les paupières étaient tuméfiées et rouges; la joue se gonflait comme s'il y avait un érysipèle, au dire de la malade. Cet état persiste; le 26 décembre, jour où je la vois pour la première fois, je constate les mêmes symptômes, mais un peu atténués. Le matin même, elle a instillé une ou deux gouttes du collyre de duboisine (2 cent. p. 5 grammes); il y a eu de suite une sensation locale de bien-être manifeste; en quelques heures les symptômes douloureux du côté de l'œil se sont amendés. Le 4 janvier 1879, cette malade a parfaitement toléré l'emploi quotidien de la duboisine; le gonflement a disparu; il ne reste que quelques squames sur la paupière inférieure. (Au moyen

du papier de tournesol, on a constaté que l'atropine employée était neutre.)

Observation II. — *Iritis. — Eczéma atropinique. — Duboisine, guérison.* — Mme Gangloff, quarante-cinq ans. Iritis à droite depuis dix-huit mois; iritis à gauche depuis le mois de mai. Instillation prolongée d'atropine. Le 25 novembre, on constate à la clinique un eczéma fendillé de la paupière inférieure gauche (il n'y a pas de larmoiement). On l'attribue au collyre d'atropine, qui est supprimé et remplacé par un collyre de duboisine à 5 centigrammes pour 10 grammes. — Je vois la malade pour la première fois, le 2 décembre. L'eczéma n'est plus douloureux; il est à la période de desquamation. La pupille est très dilatée. On continue la duboisine. Le 9 décembre, l'eczéma est guéri; il n'y a que quelques squames. La pupille est très dilatée, régulière. On prescrit une goutte tous les deux jours. — Cette malade est revue le 4 janvier; l'état de son œil est très-satisfaisant; on cesse tout traitement.

Observation III. — *Blépharite ciliaire lacrymale. — Conjonctivite et eczéma atropiniques. — Duboisine, guérison.* — Hodot, trente-six ans, jardinier à Bougival, a été soigné par M. Galezowski, dès le mois de juillet dernier, pour une blépharite lacrymale double et un abcès de la cornée droite, par l'atropine, la pommade à l'oxyde jaune, et l'incision des points lacrymaux inférieurs. Il y a des alternatives d'amélioration et d'aggravation. — Le 8 *décembre*. Il éprouve une sensation vive de picotement dans l'œil, sur la paupière inférieure et la joue droite (il instillait à ce moment dans l'œil droit quatre ou cinq gouttes par jour du collyre d'atropine à 2 centigrammes pour 10 grammes). — 10 *décembre*. Outre des abcès de la cornée droite qui existaient déjà, on constate l'injection intense de la conjonctive, qui est parsemée d'un pointillé blanchâtre, que M. Galezowski compare à des grains de tapioca. Les paupières sont boursouflées, surtout l'inférieure. En outre, l'eczéma occupe l'angle interne de l'œil et la moitié de la joue. La peau est rouge et luisante; fendillée par places, ailleurs exulcérée et suintante. Le malade y ressent une douleur cuisante très vive. Du côté de l'œil la photophobie est modérée.

On suspend l'atropine, à laquelle on impute nettement l'accident. On prescrit un collyre à la duboisine de 10 centigrammes pour 10 grammes. — 12 *décembre*. L'eczéma est très amélioré; la rougeur et la vive inflammation sont tombées; squames en grand nombre donnant aux parties malades un aspect rugueux; la cuisson a cessé; la tuméfaction de la paupière inférieure a diminué; la conjonctivite est moins intense; les abcès de la cornée ne sont pas modifiés. 17 *décembre*. — L'eczéma n'a laissé comme traces que des pellicules furfuracées. Du côté de l'œil, l'amélioration est notable aussi. Les abcès diminuent; rougeur conjonctivale moindre. Les bords des paupières seuls sont rouges. — 24 *décembre*. La desquamation de la face est finie; la conjonctive bulbaire n'offre plus trace de rougeur; les abcès n'ont laissé que quelques nébulosités.

Observation IV.—*Kératite granuleuse.—Intolérance pour l'atropine — Tolérance pour la duboisine.* — Mme Guienne, atteinte de granulations depuis trois ans; kératite granuleuse à gauche. Elle présente cette particularité intéressante qu'elle ne peut pas supporter l'atropine; toutes les fois qu'elle en a fait usage, elle a eu des accidents inflammatoires du côté de l'œil, tuméfaction des paupières, érythème de la joue, et cela dès les premières instillations. Au contraire, cette malade a très-bien supporté la duboisine qu'elle a employée au mois de mars, mais d'une façon peu suivie. — Le 27 *décembre*. Elle se présente de nouveau à la clinique pour une recrudescence dans son état. La cornée gauche est louche et parcourue par de nombreux vaisseaux superficiels; rougeur périkératique marquée, peu de photophobie. D'après le conseil de M. Galezowski, j'expérimente sa tolérance pour la duboisine et j'instille, à cinq minutes d'intervalle, trois, puis deux gouttes d'un collyre au 200e. Il n'y a aucune sensation pénible immédiate. — 28 *décembre*. La pupille, qui était très étroite, a acquis une dilatation notable. Il n'y a pas eu la moindre souffrance; la duboisine a été bien supportée. Le collyre est continué les jours suivants. On note alors que la cornée est un peu trouble; la rougeur périkératique a diminué.

Cette observation diffère des précédentes en ce qu'il n'y

avait pas d'accidents atropiniques au moment de l'instillation de duboisine. Il m'a paru néanmoins utile de la citer, tant le contraste est frappant. Elle m'a en outre permis de vérifier l'exactitude de ce fait que la duboisine agit moins longtemps sur les yeux malades, comme il a été dit plus haut. Le collyre n'est pas employé un jour; le lendemain, la pupille était revenue à l'état normal.

Observation V. — *Iritis syphilitique.* — M. B..., Eugène, commis voyageur, vingt-six ans; il y a dix ans, chancre induré; traitement mercuriel incomplet. Dans le courant de novembre dernier, accidents du côté de l'œil gauche. Le 29 novembre se présente à la clinique de M. Galezowski, qui reconnaît une iritis spécifique et prescrit l'atropine, les lotions d'eau chaude, et les frictions mercurielles. Le 25 décembre, la guérison paraît complète, et on permet au malade de reprendre ses occupations.

Celui-ci revient à la clinique dès le 31 ; l'iritis a récidivé. Je constate l'état suivant : l'iris est changé de couleur; pas de condylomes; la pupille étroite et irrégulière est insensible à la lumière; rougeur péricornéenne intense; épiphora, photophobie, douleurs ciliaires vives. La cornée est saine. On prescrit le collyre à la duboisine, quatre gouttes par jour.

1er *janvier*. La pupille est dilatée; les douleurs ont très sensiblement diminué. — 4 *janvier*. La rougeur périkératique est moins accentuée; presque plus de douleurs ciliaires; encore de la photophobie, mais modérée. La pupille est dilatée. — 8 *janvier*. L'amélioration est très grande; plus de douleurs; photophobie légère; à peine un peu de rougeur péricornéenne. Pupille large, un peu irrégulière. — 12 *janvier*. La guérison peut être considérée comme complète. On continue quelques jours le traitement par précaution.

Dans cette observation, on remarquera que la durée du traitement par la duboisine a été sensiblement plus courte que par l'atropine; on notera également la prompte sédation apportée à des douleurs très vives.

Observation VI. — *Iritis rhumatismale gauche.* — M. Armand V., trente-trois ans, étudiant en médecine. En 1870,

rhumatisme polyarticulaire de plusieurs mois de durée. En 1873 et 1875, iritis pendant 3 mois.

Le 10 *décembre* 1878 se présente à la consultation de M. Galezowski. Il fait remonter à quatre jours le début de l'iritis dont il est atteint pour la troisième fois. On trouve la conjonctive très-injectée, l'iris terne, la pupille étroite et immobile. Le patient se plaint de photophobie, et surtout de douleurs périorbitaires atroces, avec exacerbations, qui ôtent l'appétit et le sommeil. On prescrit 5 sangsues à la tempe gauche, et 4 gouttes par jour du collyre de duboisine au 200e.

13 *décembre*. Il n'y a d'amélioration qu'au point de vue des accès qui ont diminué de fréquence et d'acuïté. Du côté de l'iris et la conjonctive pas de changement; 4 gouttes de Duboisine. — 14 *décembre*. Il y a une légère dilatation de la pupille; la rougeur conjonctivale est moins prononcée; les accès douloureux à peu près éteints. — 16 *décembre*. Plus de douleurs ni d'épiphora; l'injection de l'œil n'est pas modifiée; la dilatation pupillaire n'a fait que de faibles progrès. — 17 *décembre*. — L'iris est moins terne, la pupille se dilate, la vascularisation décroît; il y a eu quelques douleurs intra-oculaires. On continue les 4 gouttes. — 18 *décembre*. La pupille est assez notablement agrandie, irrégulière. — Le 20 *décembre*. — La dilatation augmente, peu de rougeur de la conjonctive. — Le 24 *décembre*. La pupille est large, mais irrégulière; plus de rougeur périkératique. — Le malade insouciant se déclare satisfait de son état et n'est plus revu.

Je ferai observer dans ce cas que la durée de l'iritis a été beaucoup plus courte que celle des deux premières, qui, il est vrai, avaient subi un traitement peu rationnel; et que, si les symptômes objectifs n'ont disparu que graduellement, quoique assez vite, les symptômes subjectifs ont été amendés avec une promptitude remarquable.

Observation VII. — *Iritis syphilitique gauche*. M. Nicolas O., étudiant en droit, vingt-sept ans. Accident primitif il y a six mois. Dans les premiers jours de novembre, va consulter Ricord, qui prescrit des pilules de protoiodure et un collyre d'atropine. Pas d'amélioration. — Le 30 *novembre*. Il se pré-

sente à la consultation de M. Galezowski, qui diagnostique une iritis spécifique. La pupille est étroite, la rougeur péricornéenne marquée, surtout en haut, où il y a un segment étroit de cornée prise de kératite interstitielle, avec de la sclérite sur une étendue égale. Symptômes douloureux presque nuls. On ordonne l'atropine au 100e, et les frictions mercurielles. — 9 *décembre*. Malgré l'emploi régulier de l'atropine trois fois par jour, il n'y a pas de mieux. La pupille est au même point. Devant cette non-dilatation, M. Galezowski me fait mettre 3 gouttes de duboisine au 100e. — 10 *décembre*. Les effets produits sont manifestes. La pupille est dilatée, assez régulièrement arrondie. L'injection péricornéenne a notablement diminué, sauf au niveau de la sclérite. Douleurs nulles. — 11 *décembre*. Le mieux s'accentue; la pupille est plus dilatée qu'hier. — 17 *décembre*. Le mieux est très notable. La vascularisation de l'œil a beaucoup diminué. Dilatation considérable.

L'emploi de la duboisine dans la thérapeutique générale est encore très restreint. Je pourrais sans doute essayer d'établir dans quels cas son administration paraît indiquée; ce serait faire, je crois, un travail stérile. Je me bornerai donc à signaler les observations où elle a été employée, en constatant les résultats obtenus. Ils sont empruntés à la pratique de M. le professeur Gubler.

Comme l'atropine, la duboisine a donné d'excellents résultats contre les sueurs nocturnes des phthisiques. Dans plusieurs cas, elles ont été arrêtées très promptement, et l'action du médicament a persisté pendant plusieurs jours; je me souviens d'avoir vu, dans le service de M. Gubler, à Beaujon, les sueurs profuses d'un tuberculeux taries pendant huit jours à la dose de 1 milligramme en injection.

A ce point de vue, les injections sous-cutanées de duboisine pourront être mises à côté des injections d'atropine, préconisées par M. le professeur Vulpian.

Se basant sur l'action qu'elle exerce sur la circulation, M. Gubler a employé la duboisine sur un jeune tuberculeux dont le cœur ne subissait pas l'action de la digitale. Le pouls

était tombé un jour à 40 pulsations ; il a pu le relever à 60 et 70, en même temps que la quantité des urines augmentait dans des proportions notables. Ce fait, comme on le voit, est du plus haut intérêt. Le suivant n'est pas moins intéressant.

L'action stupéfiante du médicament a été utilisée, avec un plein succès, dans l'excitation maniaque. Une malade qui était dans cet état n'avait pu être calmée ni par une forte injection de morphine, ni par 3 grammes d'hydrate de chloral. Elle fut absolument maîtrisée par une injection hypodermique de 1 milligramme de duboisine.

Ce fait m'entraîne à rappeler avec quelle intensité elle exerce une action paralysante. L'atropine est loin de produire au même degré les effets amyosthéniques. Ceux-ci semblent faire présager que la duboisine entrera avec avantage dans la thérapeutique des affections où prédomine l'élément hyperkinésie. De telle sorte que M. Gubler pense que cet alcaloïde se rapprochera sous le rapport de son action sédative spéciale de celle du datura stramonium, qui plonge les sujets qui en ont pris une dose suffisante dans une torpeur profonde.

Modes d'administration et doses. — Tout ce qui suit s'applique au sulfate neutre de duboisine, qui est actuellement la seule préparation usitée ; il pourra s'administrer par toutes les voies.

Il est utile d'établir qu'il ne faudra pas dépasser au début la dose d'un demi-milligramme. Si l'on donnait d'emblée un milligramme, on courrait risque de voir se produire un état de collapsus, comme cela est arrivé à un malade de M. Gubler. A l'intérieur, on donnera la duboisine en pilules ; on peut adopter la proportion donnée par Bouchardat et Gubler pour les pilules d'atropine, à savoir : cinq centigrammes de sulfate de duboisine avec miel et poudre de guimauve, q. s. pour cent pilules ; chacune contient cinq décimilligrammes d'alcaloïde.

A ce mode d'emploi on préférera généralement la méthode plus sûre des injections hypodermiques. On peut adopter la solution suivante :

Sulfate neutre de duboisine.....	0 gr. 50.
Eau distillée.....	100 gr.

Pour commencer, injecter deux gouttes sous la peau; ce qui fait un demi-milligramme, si chaque goutte pèse 5 centigrammes.

Les formules des collyres usitées à la clinique de M. Galezowski sont identiques à celles de l'atropine : Collyre :

Sulfate neutre de duboisine.....	0 gr. 02,5,10.
Eau distillée.....	10 gr.

Instiller dans l'œil trois ou quatre gouttes par jour. On pourra se servir avec avantage de la pommade suivante :

Sulfate neutre de duboisine.....	0 gr. 02.
Vaseline.....	10 gr.

Introduire, matin et soir, un peu de cette pommade entre les paupières, dans les cas de brûlures, de corps étrangers de la cornée.

DU TRAUMATISME, DES BLESSURES ET DES CORPS ÉTRANGERS DU GLOBE DE L'ŒIL

Par le docteur A. YVERT, médecin aide-major.

(SUITE)

Or, quels sont les symptômes sur lesquels nous nous sommes appuyé pour nier, dans ce cas intéressant, l'existence d'une rupture de la choroïde? Quels sont les points qui ont servi de base à notre appréciation? La forme et la direction de l'exsudation; l'absence de tout traumatisme bien constatée dans les antécédents; et en troisième lieu, l'existence d'une cataracte capsulaire postérieure, tels sont les points qui nous ont permis d'affirmer la non-existence de toute déchirure choroïdienne. Les ruptures, en effet, ne présentent jamais les contours arrondis, régulièrement mousses, offerts par cette exsudation, que nous avons, au contraire, comparée à un ha-

ricot; de plus, les ruptures ont toujours leur concavité tournée du côté de la papille, tandis que dans notre observation c'est l'inverse qui avait lieu. Il n'y avait d'ailleurs pas sur les bords de cette plaque, la pigmentation si caractéristique des solutions de continuité de la choroïde. En outre, notre malade niait absolument toute espèce de traumatisme, ce qui, comme l'a fort bien observé M. Maurice Perrin, doit peser d'un grand poids dans la balance. Enfin, la constatation d'une opacité du cristallin, plaidait encore en faveur d'une lésion non traumatique, puisque, comme nous le dirons en parlant des complications, jamais jusqu'à présent on n'a signalé la coexistence de cataracte avec les ruptures de la choroïde.

Reste la question de diagnostic différentiel entre les déchirures choroïdiennes et certains décollements de la rétine qui, affectant une forme rayonnée, peuvent en imposer au premier abord pour une solution de continuité : mais ici, l'erreur ne saurait persister après un examen attentif et complet du fond de l'œil, puisque, dans la rupture de la choroïde, ces raies blanc-bleuâtre sont absolument immobiles, tandis que, dans le décollement de la rétine, elles se déplacent et deviennent mobiles au moindre mouvement du globe oculaire. Comme le dit si élégamment M. Maurice Perrin : « Elles ressemblent à la crête de vagues mouvantes; elles sont traversées, dans des directions très variables, par des vaisseaux sombres, sinueux, animés au moindre mouvement de tremblotements expressifs; autant de signes distinctifs qui empêchent toute confusion. » Comme on le voit, le doute ne saurait être de longue durée; aussi, ne nous arrêterons-nous pas plus longtemps à cette question de diagnostic pour nous occuper de suite du pronostic et des complications.

Pronostic et complications. — Le pronostic des ruptures isolées de la choroïde, sera tout naturellement subordonné, ainsi que nous l'avons déjà fait pressentir, aux complications qui pourront survenir, par le fait même du traumatisme, du côté des autres éléments constitutifs du globe de l'œil, et principalement du côté de la rétine. Les conséquences ultimes, touchant la conservation de la vision, paraissent donc, jusqu'à

un certain point, subordonnées à l'existence de ces complications. Toutefois, bien qu'il existe quelques observations parfaitement authentiques et nullement discutables de ruptures, même assez étendues, de la choroïde, avec conservation intégrale de l'acuïté visuelle, il faut admettre, en thèse générale, que cette dernière sera toujours, même dans les cas les plus simples en apparence, plus ou moins compromise. Nous ne saurions trop recommander, sous ce rapport, la prudente réserve de Dixon et de White Cooper, qui, appelés à se prononcer dans un cas médico-légal, sur les conséquences probables d'une rupture de la choroïde, déclarèrent hautement, dans leurs conclusions, que le sujet blessé conserverait un certain degré de vision, mais que celle-ci ne reviendrait jamais parfaite.

Voyons maintenant rapidement quels sont les accidents qui peuvent compliquer la marche et la terminaison favorable des déchirures choroïdiennes. Nous ne ferons que rappeler, sans y insister, l'existence des symptômes inflammatoires du début, qui, par leur développement exagéré, rentrent dans la classe qui nous occupe actuellement; la paralysie de l'accommodation, la dislocation et la luxation du cristallin, notées dans plusieurs observations, ne fixeront pas non plus d'une manière spéciale notre attention, parce qu'elles jouent un rôle tout à fait accessoire et secondaire. Nous insisterons, au contraire, tout spécialement, sur l'absence, notée dans tous les cas de ruptures isolées de la choroïde, publiés jusqu'à ce jour, de troubles du côté du cristallin; la non-existence de ce symptôme peut avoir, comme nous l'avons dit plus haut, une certaine valeur diagnostique, et nous a paru, tout au moins, très intéressante à signaler.

Mais les complications de beaucoup les plus sérieuses et les plus graves, au point de vue du pronostic, sont celles qui surviennent du côté de la rétine, et qui sont caractérisées: soit par la névro rétinite, soit plus souvent par une ou plusieurs déchirures de cette membrane nerveuse.

La névro rétinite a été signalée plusieurs fois; entre autres, dans une observation recueillie dans le service de M. Perrin et publiée dans la thèse de M. Achard; elle entraîne presque

toujours comme conséquence l'abolition à peu près complète de la vision.

Quant à la rupture de la rétine, elle paraît coïncider assez fréquemment avec celle de la choroïde, ainsi que cela ressort évidemment de nos recherches sur ce point spécial. Nous avons pu réunir, en effet, sept observations, dans lesquelles cette complication a été signalée : proportion relativement considérable, quand on compare ce chiffre au nombre total des cas de ruptures isolées de la choroïde publiés dans les différents recueils d'ophtalmologie. Tous ces faits, d'ailleurs empruntés à Schrœter, à Geuth, à Aub (de New-York), à Fuckel, à Hirschberg, à Hutchinson et à M. Galezowski, se présentent avec la même physionomie et les mêmes caractères; et, dans tous, la rupture siégeait aux points exactement correspondants de la choroïde et de la rétine. La seule manière de différencier ces déchirures compliquées de celles qui portent uniquement sur la membrane vasculaire, réside dans les résultats fournis par l'examen ophtalmoscopique du point sur lequel a porté l'action du traumatisme : d'une part, les vaisseaux rétiniens, au lieu de traverser, comme dans le cas de rupture simple de la choroïde, directement et sans inflexion, l'espace laissé libre par l'écartement des lèvres de la solution de continuité, subissent, au contraire, une interruption très manifeste au niveau du point déchiré et cessent ordinairement d'être perçus au delà de cette limite ; tout au moins dans les cas où ils émergent vers le bord phériphérique de la cicatrice, ils ne tardent pas à subir une atrophie très marquée. D'autre part, la teinte présentée par la rupture simultanée des deux membranes, au lieu de présenter ce reflet blanc jaunâtre si caractéristique de la déchirure isolée de la choroïde, est d'un gris sale, un peu blanchâtre, et on ne saurait mieux la désigner, à notre avis, que par l'épithète de crayeuse, qui lui a été justement appliquée par certains observateurs. La réunion de ces deux symptômes ne laisse pas le moindre doute sur l'existence de la complication qui nous occupe. Dans le fait de M. Galezowski, par exemple, où la division de la choroïde et de la rétine, exactement transversale, résultait de la projection d'un éclat

d'obus contre la tempe correspondante, l'ophtalmoscope montrait, avec la plus grande netteté, une bande blanchâtre passant transversalement au-dessous de la papille; les vaisseaux étaient rompus totalement au niveau de la solution de continuité et atrophiés au delà. L'observation de Schrœter mentionne qu'on pouvait suivre les vaisseaux rétiniens jusqu'au bord central de la bande cicatricielle; qu'ils émergeaient sous elle, mais pour reparaître au bord opposé. Enfin, dans le cas non moins intéressant publié par Geuth, il est dit : qu'en certains endroits de la tache, correspondant à la rupture, les vaisseaux de la rétine passaient au-devant de cette dernière; que, dans d'autres, ils disparaissaient brusquement après un très court trajet, pour reparaître à la périphérie de la tache; altérations, conclut cet ophtalmologiste, symptomatiques d'une déchirure de la choroïde et de la rétine, en partie comblée par du tissu connectif. Malheureusement, cette complication aboutit presque toujours à la perte à peu près complète de la vision, par suite de l'atrophie de la rétine et du nerf optique, qui sont la conséquence presque inévitable de cette double déchirure. Aussi, ces altérations ne sont-elles que trop souvent au-dessus des ressources de la thérapeutique.

Traitement. — Il faut bien l'avouer, en effet, nous restons absolument désarmés en présence des ruptures de la choroïde; et tout ce que nous pouvons faire consiste uniquement à combattre les accidents inflammatoires, qui compliquent assez souvent la première période de cette affection. On activera bien aussi la résorption du sang épanché dans la trame même du tissu choroïdien, ou entre ce dernier et les couches externes de la rétine par l'application de quelques sangsues à la tempe, par l'emploi du collyre à l'atropine alternant avec celui d'ésérine, et par l'administration de quelques légers purgatifs à l'intérieur; mais là se borneront tous nos efforts. Quant à la guérison de la déchirure en elle-même, il n'y faut point songer, car vouloir poursuivre un pareil but serait chercher l'impossible. Finalement nous conclurons, avec M. le professeur Perrin, que : « la temporisation, aidée de quelques soins d'hygiène et le repos de la fonction, nous paraissent être

les meilleurs moyens de traitement à opposer à la rupture de la choroïde et aux accidents qu'elle occasionne. »

DÉCOLLEMENT TRAUMATIQUE DE LA CHOROÏDE.

On doit entendre par décollement traumatique de la choroïde, le refoulement d'une portion plus ou moins considérable de cette membrane vers l'intérieur du bulbe, survenant à la suite de la déchirure des liens cellulo-fibreux qui l'unissent normalement à la face interne de la sclérotique, et par le fait d'une contusion directe ou indirecte du globe de l'œil. Cette affection reconnaît d'ailleurs constamment comme cause pathogénique immédiate la rupture d'un ou de plusieurs des rameaux vasculaires qui cheminent dans l'épaisseur de la lamina fusca, et la formation consécutive d'un épanchement sanguin plus ou moins considérable entre la sclérotique et la choroïde. De l'abondance de l'hémorrhagie dépendent donc uniquement les dimensions du décollement.

Mais, avant d'aller plus loin, nous devons dire, pour éviter toute confusion, que nous n'aurons nullement en vue dans cet article l'étude des suffusions légères de la lamina fusca, sur lesquelles Berlin, de Stuttgart, a appelé tout récemment l'attention, et auxquelles il a fait jouer le plus grand rôle dans la pathogénie de la commotion rétinienne. Il ne s'agit, comme nous le verrons bientôt, dans tous les faits de ce genre, que d'ecchymoses fort peu abondantes, et absolument incapables de déterminer un soulèvement appréciable de la choroïde; or, à notre avis, on ne saurait ranger parmi les décollements, à proprement parler, que tous les faits dans lesquels la saillie produite par une portion de cette membrane est assez considérable pour former une véritable tumeur à l'intérieur du globe de l'œil. Telle est du moins la façon dont nous envisageons la question.

Fréquence et étiologie. — Les décollements traumatiques de la choroïde se présentent si rarement dans la pratique, que les annales de la science en possèdent à peine quelques exem-

ples; aussi peut-on, à juste titre, considérer cette affection comme une rareté pathologique. Si n'étaient même quelques observations anatomo-pathologiques, qui ont permis de vérifier, après l'extirpation du globe de l'œil, la réalité de cette lésion, on serait, jusqu'à un certain point, en droit d'en nier l'existence. Mais fort heureusement quelques descriptions anatomiques sont venues en confirmer la réalité. C'est ainsi que dans un œil, énucléé par Knapp, de New-York, qui, en présence d'une petite tumeur brunâtre, hémisphériqne, proéminant dans le corps vitré, avait cru à la présence d'un mélanosarcôme de la région ciliaire, on trouva un décollement d'une partie du corps ciliaire. Un exemple, bien autrement remarquable, existe au musée de l'Ophtalmique Hopital de Londres: il s'agit d'un œil, qui consécutivement à une contusion par un coup de marteau, devint le siège d'une suppuration profonde, avec gangrène et perforation de la cornée, accidents qui obligèrent le chirurgien à en pratiquer l'énucléation trois semaines après le traumatisme. A l'examen direct, on constata les lésions suivantes : « La choroïde est séparée d'avec la sclérotique, dans une grande étendue par places, par une substance d'aspect fibreux, molle, rouge, et imbibée de sucs. Cette substance imbibe aussi la choroïde, de sorte qu'il n'est pas toujours facile de saisir les limites de cette membrane. Les procès ciliaires sont séparés d'avec la sclérotique par une substance semblable, mais leurs contours noirâtres permettent de les délimiter sûrement. » Nous ajouterons pour achever d'amener la conviction dans les esprits, que l'observation qui correspond à cette pièce a pour titre : « Hémorrhagie entre la sclérotique et la choroïde ». Nous dirons enfin, qu'au mois de juillet dernier, nous avons été à même de constater personnellement sur le cadavre un fait de décollement traumatique de la choroïde des plus caractéristiques. Il existait, dans ce cas, dans l'œil droit d'un sujet qui s'était suicidé en se tirant un coup de feu au creux épigastrique et dont le globe oculaire avait violemment porté contre un meuble, au moment de la chute du malheureux. Ce qui avait attiré notre attention du côté de cet organe était précisément l'existence d'une large ecchymose sous-con-

jonctivale et d'une hémorrhagie considérable dans la chambre antérieure. Or, en pratiquant, à l'aide d'une section transversale, l'ouverture de la sclérotique, nous vîmes qu'une grande étendue de la choroïde, dans sa partie externe, au lieu d'adhérer, comme cela existe naturellement à l'état normal, à la face interne de la tunique albuginée, en était séparée par un caillot sanguin mesurant environ deux millimètres d'épaisseur à son centre. Ce décollement non douteux se prolongeait en avant jusqu'au niveau de la région ciliaire; ce qui nous expliquait de la façon la plus simple l'épanchement de sang que nous avions noté dans la chambre antérieure.

Les décollements traumatiques de la choroïde existent donc bien réellement et leur formation paraît toujours correspondre à une contusion assez violente du globe de l'œil; mais il nous reste deux points non moins importants à élucider, à savoir : si, d'une part, on peut en reconnaître l'existence sur le vivant, et, d'autre part, cette première question étant résolue, quels sont les symptômes présentés par cette singulière affection.

Symptomatologie. — M. Galezowski, ayant eu l'occasion d'en recueillir une observation en 1875, ne met point en doute la possibilité de reconnaître ce décollement et donne la description suivante des symptômes qu'il attribue à cette espèce de lésion : « L'on aperçoit, dit notre excellent maître, dans la partie intérieure du fond de l'œil, une sorte de tumeur globuleuse, le plus souvent très foncée et présentant une fluctuation appréciable. La rétine se trouve en même temps décollée sur une plus grande étendue, et le corps vitré présente de nombreux flocons. L'iris avec la pupille est souvent entraîné en arrière, ce qui agrandit le diamètre de la chambre antérieure outre mesure; quant à la vue, elle est totalement abolie. »

Nous ne saurions certainement mettre en doute ni discuter la valeur clinique des symptômes notés par un observateur de la compétence de M. Galezowski; nous devons dire toutefois qu'ils ne coïncident pas exactement avec ceux que nous avons observés ensemble, aujourd'hui même, dans un cas de décollement traumatique de la choroïde, que nous avons eu la bonne fortune de pouvoir examiner à la clinique.

Cette différence tient-elle à l'étendue même du décollement, à la durée variable de l'affection et à l'époque plus ou moins éloignée à laquelle remontait l'accident? N'est-elle pas plutôt la conséquence de la nature même du liquide épanché entre la choroïde et la sclérotique, qui, d'abord uniquement séro-sanguinolent et par suite susceptible d'un léger tremblotement, se transforme, au bout de quelque temps en une substance d'aspect fibrineux, rougeâtre, et imbibée de suc plastique, qui le rend plus ou moins consistant? Quoi qu'il en soit de ces diverses hypothèses, et puisque, en somme, la symptomatologie de cette curieuse affection est encore à faire, nous exposerons simplement, et sans commentaire aucun, les symptômes que nous avons constatés, bien persuadé à l'avance, qu'on ne peut, avec le nombre relativement restreint d'observations actuellement connues dans la science, écrire l'histoire définitive de ces décollements.

Or, dans l'exemple remarquable que nous avons été à même d'examiner, l'accident remontait juste à cinq mois : la contusion du globe de l'œil droit avait été produite dans une chute, par l'extrémité arrondie d'un sécateur, qui avait déchiré du même coup la commissure externe des paupières. Appelé à voir ce malade le 30 décembre 1878, nous avons noté les symptômes suivants : œil droit manifestement plus petit que celui du côté opposé, ramolli et douloureux à la pression; injection périkératique appréciable sans être cependant très accentuée; cornée parfaitement intacte; aucune trace de blessure au niveau de la sclérotique. Pupille tellement dilatée (le malade emploie depuis longtemps un collyre à l'atropine), que l'iris n'apparaît plus que sous la forme d'un anneau noirâtre de deux millimètres d'épaisseur environ. La chambre antérieure présente des dimensions normales. L'appareil cristallinien tout entier, complètement transparent et nullement mobile d'ailleurs, a subi un déplacement de dedans en dehors très manifeste, que nous attribuons au refoulement en masse de toute la partie interne de la région ciliaire. A l'éclairage oblique en effet, on aperçoit très nettement, à deux millimètres environ du bord interne de la pupille, à peu près la

moitié gauche de la circonférence du cristallin qui apparaît sous la forme d'une ligne noiraître parfaitement arrondie. Dans tout l'intervalle compris entre cette dernière et le bord pupillaire, on reconnaît très distinctement les fibres radiées de la zonule de Zinn, qui présentent une teinte légèrement grisâtre.

Mais ce qui attire surtout notre attention est l'examen des membranes profondes, qui ont subi un mouvement évident de translation en avant : le diamètre antéro-postérieur du globe est manifestement moindre que du côté opposé, à tel point même qu'on distingue avec la plus grande facilité tous les détails du fond de l'œil à l'aide du simple éclairage oblique. La rétine et la choroïde au lieu de représenter, comme à l'état normal, une surface sphérique, à concavité antérieure, offrent au contraire une disposition infundibuliforme, on ne peut plus caractéristique et absolument inverse. Les deux tiers internes de la choroïde surtout paraissent avoir éprouvé le soulèvement le plus appréciable : toute cette partie, depuis la région ciliaire, qui est très nettement repoussée en dehors, jusqu'au voisinage de la papille qu'on ne peut plus délimiter, offre une courbure régulièrement convexe vers l'intérieur du globe, et paraît située à quatre ou cinq millimètres environ en arrière du cristallin. Le décollement est un peu moins accentué dans le reste du fond de l'œil, mais toujours assez marqué cependant pour qu'on puisse en distinguer directement toutes les particularités. Malgré toute l'attention que nous avons mise à rechercher l'existence du tremblotement de ces parties ainsi décollées, pendant les mouvements brusques imprimés au globe oculaire, il nous a été absolument impossible de produire cette mobilité spéciale notée dans l'observation de M. Galezowski. Quant aux caractères particuliers qui ont permis d'affirmer qu'il s'agissait bien réellement d'un décollement généralisé de la choroïde et non de la rétine, ils sont des plus significatifs : d'une part, nous avons pu reconnaître, au moyen du simple éclairage latéral, que la membrane nerveuse n'était soulevée dans aucun point par un liquide quelconque inter-

posé entre elle et la membrane sous-jacente, mais qu'elle était bien restée, dans toute son étendue, en contact immédiat avec la choroïde repoussée en avant.

Nous avons pu, en effet, grâce à la transparence parfaite de l'humeur vitrée, distinguer avec la plus grande netteté, les branches émanées de l'artère et de la veine centrales de la rétine, qui n'offraient dans aucune partie de leur trajet ces sinuosités et ces courbures symptomatiques du soulèvement rétinien. Ces détails étaient d'ailleurs d'autant plus faciles à constater, que le cristallin, jouant le rôle d'une véritable loupe, en augmentait considérablement les dimensions.

D'autre part, immédiatement en arrière de la rétine, qui offrait une teinte générale d'un blanc légèrement cendré, on distinguait facilement la trame même de la membrane vasculaire, parfaitement reconnaissable à sa coloration d'un brun foncé, sur laquelle se détachaient par places, sous la forme de traînées d'un rouge brunâtre, les vasa vorticosa très probablement oblitérés. Quant aux symptômes subjectifs, ils consistaient, au moment de notre examen, dans une abolition à peu près complète de la vision, le malade distinguant avec beaucoup de peine la main placée devant la lampe; nous devons toutefois noter qu'au dire du malheureux patient, la vision aurait subi une légère amélioration depuis quelques jours, attendu qu'il avait été bien longtemps après l'accident sans pouvoir établir de différence entre le jour et la nuit. Tel est, en somme, l'ensemble des symptômes que nous avons observés avec le plus grand soin chez un jardinier de vingt-six ans, du nom de Legrand, demeurant à Saint-Germain-en-Laye, et blessé ainsi le 29 juillet 1878.

Nous les avons exposés avec quelques détails, en raison même de la rareté considérable de pareilles lésions, mais sans nous exagérer cependant leur valeur absolue; attendant, comme nous l'avons déjà dit, pour nous faire une opinion définitive, que des faits plus nombreux soient venus confirmer ces données symptomatologiques.

Diagnostic. — Quant aux erreurs de diagnostic auxquelles pourra donner lieu le décollement de la choroïde, elles son

au nombre de deux principales : on pourra confondre, en effet, cette dernière affection, avec un décollement de la rétine d'une part, avec une tumeur de la choroïde d'autre part. Or le décollement choroïdien se distingue assez facilement, comme le démontre notre observation, de celui de la rétine, par sa surface lisse, par sa coloration d'un rouge sombre ou d'un brun noirâtre, et même, dans certains cas, par la constatation directe des nombreux et larges vaisseaux qui cheminent dans l'épaisseur de la choroïde. Pour ce qui est de la confusion possible avec un néoplasme intra-oculaire, l'observation remarquable de Knapp, dont nous avons parlé plus haut, montre malheureusement que le décollement de la choroïde peut en imposer aux hommes les plus expérimentés; aussi devra-t-on toujours avoir présente à l'esprit la possibilité d'une pareille méprise. Le diagnostic différentiel nous paraît d'ailleurs absolument impossible pendant les premiers temps; et la marche seule de l'affection sera capable de lever tous les doutes, car au bout d'un certain temps, des symptômes précisément inverses apparaîtront suivant qu'on aura affaire à l'une ou à l'autre de ces affections. Dans le cas de mélanosarcôme, en effet, on ne tardera pas à voir survenir des accidents de nature glaucomateuse, en rapport direct avec le développement plus ou moins rapide de la tumeur; l'atrophie et le ramollissement du globe de l'œil, au contraire, compliqueront bientôt le décollement de la choroïde.

Pronostic et complications. — Nous ne nous arrêterons malheureusement pas longtemps à propos des conséquences d'un pareil accident; tout ce que nous pouvons dire, c'est que dans les cas les plus favorables, la vision a été complètement abolie et que l'atrophie du globe de l'œil est survenue plus ou moins rapidement. Mais, par contre, on peut voir éclater des accidents inflammatoires d'une intensité extrême, ainsi que le prouve bien l'observation recueillie à l'hôpital ophtalmique, à laquelle nous avons fait allusion plus haut, et en quelques jours c'en est fait du globe de l'œil lui-même.

Traitement. — Nous ne sommes guère plus avancé touchant la question de l'intervention thérapeutique. La paracentèse

de la sclérotique, pratiquée au point correspondant à l'épanchement sanguin, aurait-elle, comme le pense M. Galezowski, quelque chance de succès? Nous ne le croyons pas, par la raison toute simple que le sang coagulé ne pourrait pas trouver une issue facile par l'incision scléroticale; nous lui faisons, d'ailleurs, le reproche beaucoup plus grave de mettre en contact immédiat le foyer sanguin avec l'air extérieur, ce qui amènerait à peu près fatalement la suppuration profonde du globe de l'œil. Nous rejetons donc ce mode de traitement d'une façon absolue. Nous ne saurions non plus conseiller, en pareil cas, l'iridectomie, qui nous semble passible des mêmes reproches. A notre avis, en somme, le seul genre d'intervention qui nous paraisse rationnel et conforme à la prudence dont on ne doit jamais se départir, consisterait dans l'emploi des antiphlogistiques, des révulsifs locaux et des dérivatifs administrés à l'intérieur dans le but de faciliter et d'activer; si faire se peut, la résorption de l'épanchement qui existe entre la choroïde et la sclérotique. *Primo, non nocere.*

CHOROÏDITES ET RÉTINO-CHOROÏDITES TRAUMATIQUES.

Nous n'avons pas l'intention de reprendre à nouveau, dans ce paragraphe, l'histoire de l'iridochoroïdite traumatique, dont nous avons déjà donné, en raison même des connexions intimes, à la fois anatomiques et pathologiques, qui unissent l'iris et la choroïde, une description aussi complète que possible, à propos des traumatismes de cette première membrane. Si nous revenons actuellement sur cette question, ce n'est pas dans le but de parler des inflammations de la région ciliaire, consécutives à la contusion du globe, mais uniquement pour appeler l'attention sur certaines formes de choroïdites proprement dites, assez rares et fort peu connues, dont le siège occupe les parties du stroma choroïdien, situées en arrière de l'ora serrata, et dont l'origine traumatique ne saurait être mise en doute. Nous rangerons dans cette catégorie : d'abord certains faits de rétinochoroïdite, de tous points comparables comme aspect, aux rétinochoroïdites pigmentaires de nature

syphilitique, mais qui sont la conséquence immédiate et indéniable d'une contusion du bulbe; en second lieu, quelques observations de rétinochoroïdite exsudative, dont une surtout présente d'autant plus d'intérêt qu'elle a été suivie de l'examen direct des lésions anatomiques. Une troisième série enfin comprendra les cas peu nombreux à la vérité, mais parfaitement authentiques, dans lesquels le traumatisme détermine au point directement frappé, une choroïdite suppurée et limitée, à marche lente et chronique, donnant lieu à la formation d'un véritable abcès choroïdien, de tout point comparable à une tumeur. Nous verrons, au reste, que dans les deux cas de cette nature, qui ont été publiés, le développement insolite et anormal de ces accidents inflammatoires conduisit à une erreur de diagnostic les observateurs les plus expérimentés. Examinons donc rapidement chacune des variétés auxquelles nous venons de faire allusion.

Il était tout naturel de supposer *a priori* que certains traumatismes du globe de l'œil pouvaient déterminer du côté de la membrane vasculaire une inflammation à évolution lente et progressive, caractérisée par l'altération d'une partie du tissu choroïdien et des éléments rétiniens en rapport immédiat avec les points de la choroïde malade; c'est, en effet, ce que l'observation clinique a démontré avec la plus grande évidence. Le plus ordinairement, dans ces conditions, ce sont les couches les plus internes de la choroïde qui paraissent être le siège principal de l'affection et en particulier cette couche de cellules pigmentaires qui tapissent la limitante interne, et que certains histologistes rattachent aujourd'hui, peut-être avec raison, à la structure de la rétine. Quoi qu'il en soit de cette question purement théorique, cette altération ne s'en accuse pas moins par des symptômes parfaitement appréciables à nos moyens d'investigation et tout à fait caractéristiques; il résulte, en effet, de la desquamation et de la destruction, par places, de cet épithélium et de l'atrophie sous-jacente de la choroïde : d'une part, l'apparition çà et là dans le fond du globe de l'œil de taches jaunâtres plus ou moins nombreuses, à contours généralement mal délimités et noirâtres, rappelant absolument

l'aspect de la choroïdite atrophique disséminée. D'autre part, le dépôt, également localisé en certains points des couches externes de la rétine, de débris épithéliaux pigmentaires; et l'inflammation transmise par contiguïté de tissu au sein même des éléments de cette membrane nerveuse ne contribuent pas peu à donner à ce processus pathologique un cachet spécial et de tout point comparable aux troubles qui constituent la rétinochoroïdite pigmentaire type. Car les vaisseaux rétiniens, eux aussi, ne tardent pas à prendre part à l'inflammation; et bientôt apparaissent à leur niveau des exsudats, peu visibles d'abord, mais assez accentués cependant, quand le début de l'affection remonte à quelque temps, pour en masquer les contours et pour interrompre, de distance en distance, le trajet qu'ils parcourent. Or, ces trois symptômes réunis : exsudations périvasculaires, pigmentations disséminées de la rétine, et atrophies multiples de la choroïde, survenant à la suite et comme conséquence d'un traumatisme, constituent les caractères évidents de la rétinochoroïdite pigmentaire traumatique, appréciables pour l'observateur.

(*A suivre.*)

MYDRIASE DU COTÉ DROIT

DANS UN CAS D'HYPERTROPHIE DES GANGLIONS CERVICAUX DU CÔTÉ CORRESPONDANT

MÉNINGITE SPINALE LIMITÉE A LA RÉGION DORSALE

Par le docteur FRANCK FOURNET.

Rose Eugène, soldat au 1er dragons, en garnison à Gray, est envoyé, le 11 juillet 1878, à l'hôpital militaire de Dunkerque par le médecin du 110e de ligne, corps où il était en subsistance dès le 1er juillet pour prendre les bains de mer. Il aurait déjà présenté dans sa jeunesse de la tuméfaction des ganglions du cou, ce serait le seul attribut du tempérament strumeux qu'il puisse signaler. Et il a toujours joui du reste d'une santé excellente. Comme antécédents morbides héréditaires, nous

noterons que le père est mort assez jeune, il y a dix-sept ans, la mère est également morte, il y a six mois, à l'âge de soixante ans.

Le malade ressentit pour la première fois, il y a quatre mois, sans qu'il puisse en indiquer la cause, une douleur très vive de l'épaule droite, siégeant principalement au niveau de l'épine de l'omoplate, elle était presque permanente, avec exacerbations revenant à intervalles irréguliers; dans les premiers jours de mai, R... a remarqué qu'il perdait ses forces, qu'il maigrissait, mais que l'appétit persistait néanmoins, il constatait aussi l'apparition de glandes assez volumineuses sur la partie latérale droite du cou ainsi que dans le creux de l'aisselle ; c'est alors qu'il fut envoyé à Dunkerque où il fut mis en subsistance au 110e de ligne, puis de là évacué sur l'hôpital militaire.

On est justement frappé de l'amaigrissement du malade qui est extrême, l'état général est peu satisfaisant, l'appétit est encore assez bon. Rien à signaler du côté de l'intestin, le cœur ne présente rien d'anormal. Le malade tousse depuis quelques jours, on ne peut noter aucun signe de tuberculisation.

Partie latérale du cou. — Cette région est le siège d'une tumeur ganglionnaire d'abord peu volumineuse, mais qui ne tarda pas à se développer énormément après les quelques bains que le malade prit lorsqu'il était en subsistance au 110e, s'étendant de l'apophyse mastoïde jusqu'à la clavicule, mesurant à ce niveau 8 centimètres, et occupant tout le triangle sus-claviculaire, non abcédée, très dure, mamelonnée et très difficile à déplacer, elle fait une forte saillie sous la peau qui est parfaitement mobile et a conservé sa coloration normale à ce niveau. Cette tumeur est indolore et oblige néanmoins le malade à fléchir la tête du côté gauche.

Creux axillaire et bras droit. — Le malade s'est lui-même rendu compte de la présence dans le creux de l'aisselle d'une tumeur du volume d'un œuf de poule que l'on sent parfaitement, malgré l'œdème de cette région qui rend l'examen un peu difficile; à côté de cette tumeur se trouve un cordon volumineux très consistant qui n'est autre que le paquet vas-

culo-nerveux; nous noterons en effet, comme conséquence de la tuméfaction des ganglions axillaires, une compression des vaisseaux et des nerfs du membre supérieur du même côté, se manifestant par un œdème de tout le membre et du dos de la main, une dilatation notable des veines du bras et de l'avant-bras, une douleur très vive, continue, s'exagérant beaucoup au moindre mouvement, l'impossibilité absolue de mouvoir le membre.

Signalons une rougeur diffuse au niveau du pli du coude, ainsi qu'une augmentation de consistance des parties molles.

Les ganglions du pli de l'aine sont normaux.

Sensibilité et mouvement. — Le malade se plaint, quelque temps après son entrée à l'hôpital, d'une douleur très vive qui aurait son siège au niveau de la première vertèbre dorsale, il la compare à la sensation d'une brûlure, elle est continue, cesse complètement dans les régions cervicale et lombaire et s'irradie dans le bras droit. Absence complète de douleurs en ceinture, de névralgie intercostale, point d'irradiation vers les membres inférieurs.

Les mouvements du bras gauche sont entièrement libres, impossibilité absolue de faire exécuter au bras droit le moindre mouvement.

La sensibilité tactile et la sensibilité à la douleur sont très obscures au bras et à l'avant-bras, plus obscures encore à la main; quant à la sensibilité thermique, elle est complètement abolie. La température est de 38°.

Les membres inférieurs ne présentaient rien d'anormal dès le début, c'est un mois et demi environ après l'arrivée du malade dans nos salles que nous avons pu constater l'inertie complète des deux jambes; la sensibilité est normale.

Les érections sont très fréquentes, signalons de plus un peu de ténesme vésical, de la constipation et des eschares au *sacrum*.

L'intelligence est complète. — La pupille droite est plus dilatée que celle du côté opposé; le malade ne se plaignant d'aucun trouble de la vision, nous n'avons pas cru nécessaire de procéder à l'examen ophthalmoscopique.

Traitement. — Le traitement a surtout consisté en toniques, vin, café, alimentation ; avant son entrée à l'hôpital, et lorsqu'il était en subsistance au 110e, le malade a pris quelques bains de mer qui lui ont été très défavorables, les glandes du cou ont en effet notablement augmenté de volume, l'état général est devenu de plus en plus mauvais.

Le 1er octobre, l'état du malade est à peu près le même, les douleurs spontanées de l'épaule sont un peu moins violentes.

Le 4 octobre, le malade va un peu mieux.

Le 5 octobre, la nuit a été très mauvaise. Ronchus stertoreux, gêne extrême de la respiration, la pupille droite est beaucoup plus dilatée.

Le malade meurt à 10 heures du matin.

OPHTALMIE PURULENTE CHEZ UN ADULTE

NÉCROSE DE LA CORNÉE AVEC HERNIE VOLUMINEUSE DE L'IRIS TRAITEMENT PAR LA COMPRESSION ET RÉDUCTION COMPLÈTE DE LA HERNIE

Par M. le docteur F. FOURNET.

Daver Pierre, vingt-neuf ans, camionneur, vient réclamer nos soins le 30 octobre dernier pour une affection qui daterait de trois semaines et qui n'est autre qu'une ophtalmie purulente des deux yeux, surtout prononcée à droite, contractée en soignant son enfant atteint primitivement de la même affection, il y a un mois.

Le malade se plaint de douleurs périorbitaires très violentes avec exacerbation la nuit ; l'œil droit est le siège de douleurs lancinantes vives accompagnées d'une sensation de chaleur très prononcée ; ces divers accidents ne seraient survenus que lors de l'apparition de la complication du côté de la cornée. Nous noterons également de la photophobie et une augmentation de la sécrétion les larmes.

L'œil droit a été le premier et le plus gravement atteint ;

dès les premiers jours, les paupières de ce côté ont été très gonflées, les conjonctives, palpébrale et bulbaire, ont été très tuméfiées, comme boursouflées, d'une teinte rouge violacée, recouvertes d'une sécrétion muco-purulente, épaisse et visqueuse.

Les symptômes du côté gauche sont beaucoup moins intenses, car la conjonctivite de ce côté ne s'est manifestée que deux ou trois jours avant l'examen du malade ; nous remarquons une rougeur très intense de la conjonctive, la présence de muco-pus dans les culs-de-sac ainsi qu'un certain degré de chémosis.

Notre attention est surtout attirée sur la moitié supérieure de la cornée droite où nous observons sur la partie externe de sa périphérie une petite masse pulpeuse et brunâtre du volume d'un gros pois qu'un court et facile examen nous démontre être une hernie de l'iris ; au-dessous et au niveau du tiers supérieur de la cornée se trouve un leucôme de formation récente, se présentant sous la forme d'une bandelette de 2 millimètres de hauteur et occupant toute la largeur de la cornée. Cette opacité correspond à une partie de la pupille et adhère à une portion du bord pupillaire de l'iris, elle intercepte, incomplètement il est vrai, les rayons lumineux, mais suffisamment pour rendre la vision très difficile.

Aussi, l'acuïté visuelle est-elle presque nulle, le malade ne peut distinguer de l'œil droit les personnes qui passent dans la rue ; il voit à peine la main que l'on agite devant lui et à une courte distance ; c'est dire que la vision directe ou périphérique est très défectueuse.

L'éclairage oblique et l'examen à l'ophtalmoscope précisent et terminent notre examen.

Traitement. — Maintenir sur l'œil des compresses d'eau de camomille chaude, injection sous-cutanée de 10 gouttes de chlorhydrate de morphine au $\frac{1}{100}$.

La hernie de l'iris étant périphérique, nous en essayons la réduction au moyen de quelques gouttes de sulfate d'ésérine en solution au $\frac{1}{100}$; nous appliquons de plus un bandage compressif.

1er octobre. L'ésérine n'a point agi, la tumeur irienne n'a point diminuée, le malade a un peu moins souffert de l'œil droit, l'œil gauche est rouge et très douloureux.

2 octobre. La douleur a complètement cessé à gauche ; au côté droit, photophobie très intense, mais douleur beaucoup moins vive. Nous constatons une diminution considérable du volume de la hernie qui disparaît tout à fait les jours suivants. Les douleurs ont été calmées par l'instillation de gouttes de sulfate d'atropine au $\frac{1}{100}$. La belladone a également agi dans ce cas en diminuant la tension oculaire et en favorisant, par conséquent, la réduction de la hernie. Bandage compressif.

10 octobre. Le malade a repris hier son travail. L'acuïté visuelle est dès à présent de $\frac{1}{15}$.

12 octobre. Vascularisation de la partie supérieure de la cornée. La hernie est complètement réduite ; au point où elle existait, on observe une tache pigmentaire.

16 octobre. Le bandeau compressif est remplacé par l'application devant l'œil d'un simple carré de linge.

27 octobre. Le cercle ciliaire est fortement congestionné ; le malade se plaint de douleurs périorbitaires.

28 octobre. Le malade a déjà repris son travail depuis quelque temps ; s'étant rendu dans une scierie mécanique, il s'est plaint d'une très vive douleur et l'acuïté visuelle a considérablement baissé ; nous reconnaissons la présence d'un petit corps étranger (poussière de bois) implanté sur la cornée, et nous en pratiquons immédiatement l'extraction. Le bandeau compressif est de nouveau appliqué.

Le lendemain, les accidents ont disparu.

1er novembre. Nous employons les douches oculaires, espérant par ce moyen voir diminuer l'intensité de la tache cornéenne. Le malade va de mieux en mieux.

15 novembre. La tache de la cornée semble avoir perdu de son intensité.

L'acuïté visuelle est de $\frac{1}{10}$. Suppression du bandeau.

Le malade reprend ses occupations ; nous le revîmes quelque temps après, l'amélioration obtenue persistait.

BIBLIOGRAPHIE ÉTRANGÈRE

I. VORTRÆGE AUS DER AUGENHEILKUNDE, DE MAUTHNER

Analysé par le docteur PARENT.

Die sympathische Augenleiden.

L'auteur, après avoir défini l'ophtalmie sympathique et établi son importance, fait un résumé de l'anatomie de l'œil. Arrivé au corps ciliaire, il s'exprime ainsi.

Cette partie de l'œil, riche en nerfs et en vaisseaux, est la région vraiment dangereuse d'où émane en général l'affection sympathique.

Les affections du corps ciliaire peuvent être spontanées ou traumatiques, et toutes deux peuvent mettre en danger l'autre œil, mais les affections traumatiques sont beaucoup plus fréquentes. La crainte d'une lésion du corps ciliaire est bien fondée, car à la suite de ces lésions nous voyons les suites les plus graves, non seulement pour l'œil atteint, mais aussi plus tard pour l'autre. Quelquefois cependant on voit des blessures du corps ciliaire ou des traumatismes faits dans un but chirurgical se terminer heureusement et faire disparaître ainsi toute crainte d'ophthalmie sympathique.

Un forgeron pendant son travail reçoit un morceau de métal dans l'œil. On voit en effet une petite blessure. La partie supéro-externe est un peu éloignée du bord scléro-cornéen. L'œil pleure, la région périkératique est injectée et la partie blessée est sensible à la pression.

Pendant le sommeil chloroformique on introduit la pointe d'un petit couteau dans la plaie, et elle vient frapper un petit éclat de métal. La plaie est aussitôt élargie et l'éclat de métal retiré avec une pince. Tous les phénomènes d'irritation disparaissent très vite; quelques jours après la guérison est complète et le corps ciliaire n'est plus sensible nulle part.

Dans un second cas, en déchargeant un fusil, un homme se blesse gravement l'œil droit avec un morceau de capsule. La cornée présente une petite perforation à son milieu. Il était impossible de dire si le corps étranger avait ou non pénétré plus avant, car un véritable bouchon de pus existait dans la chambre antérieure et obstruait la pupille. Une ponction est faite à la partie inférieure de la cornée et le pus en grande partie évacué, mais l'iris s'enclave dans la plaie.

Le pus disparaît peu à peu, et on peut voir alors plusieurs syné-

chies postérieures, mais la capsule est intacte, le cristallin parfaitement transparent. L'œil marche vers la guérison; cependant au niveau du prolapsus irien l'injection persiste; le larmoiement continue et l'œil reste sensible dans cette région. Un jour, en examinant de plus près le prolapsus, on lui voit un reflet métallique. M. Mauthner retire alors avec une pince un morceau de capsule de 4 millimètres de longueur sur 2 millimètres et demi de large et enroulé sur lui-même : il se trouvait logé dans une petite excavation de la sclérotique près du bord cornéen.

A partir de ce moment l'œil guérit rapidement. Dans ce cas le morceau de métal, après avoir traversé la cornée, était arrivé jusque sur la capsule, sans cependant la déchirer; puis, retombant dans la chambre antérieure, il s'était placé directement sur le corps ciliaire. Suit une violente inflammation. La paracentèse qu'on pratique alors, s'accompagne d'un prolapsus irien, dans lequel se loge cet éclat de capsule; la partie herniée de l'iris se nécrose et le corps étranger apparaît libre.

Dans un troisième cas, un enfant de douze ans reçoit d'un de ses camarades une petite flèche dans l'œil. Celle-ci y reste fixée et l'enfant est obligé de la retirer lui-même. L'œil rougit, est cependant peu douloureux et immédiatement après l'accident la vue ne paraît pas avoir souffert. Quatre jours après, l'enfant en s'éveillant s'aperçoit qu'il ne voit presque plus de cet œil; les douleurs apparaissent, la vue s'affaiblit presque jusqu'à la cécité. L'examen, pratiqué le cinquième jour donne les résultats suivants : petite plaie ronde de la sclérotique en bas et en dedans de la cornée, injection péricornéenne, pupille étroite, le cristallin en place et intact, le corps vitré trouble; tension de l'œil normale et nulle part sensibilité exagérée, le malade peut seulement distinguer le jour de la nuit. Bientôt après l'inflammation augmente; le pus se montre dans la chambre antérieure. Tous ces symptômes inflammatoires disparurent peu à peu. M. Mauthner revit l'enfant deux ans plus tard, et l'ophtalmoscope révéla un fait inattendu. Le fond de l'œil est partout voilé. Du point d'entrée des vaisseaux et se dirigeant à travers le corps vitré vers l'ancienne plaie de la sclérotique, c'est-à-dire en bas et en dedans, on aperçoit un gros trait noirâtre qui, près de l'ancienne plaie, se divise en plusieurs pointes. La direction de ce trait de couleur sombre nous montre le trajet exact de la pointe de flèche qui était restée fixée au milieu de la papille. Une formation de nouveaux, vaisseaux qui croissent dans le corps vitré au niveau de l'insertion de cette pointe de flèche dans la papille, semble être la suite de l'irritation occasionnée par ce corps étranger dans le nerf optique. L'œil, débarrassé aujourd'hui de tout symptôme d'irritation a 2/7 d'acuïté et le champ visuel est libre.

Parfois on voit des corps étrangers restés dans un œil entretenir un état douloureux pour celui-ci et inquiétant pour l'autre. Survient une violente inflammation qui s'accompagne de rupture de la sclérotique et le corps étranger est éliminé par cette rupture. M. Mauthner en cite deux cas :

Dans le premier cas, c'est un morceau de verre (si énorme qu'on pouvait s'étonner comment il avait pu rester dans l'œil) qui, à la suite d'une violente inflammation, montre un de ses angles à travers une rupture de la sclérotique; on élargit avec un couteau la rupture scléroticale et on le retire.

Dans le deuxième cas, il s'agit d'une femme qui vient pour la pose d'un œil artificiel. Son œil gauche avait été blessé pendant sa jeunesse par un éclat de verre et depuis ce temps il était resté irrité et parfois même sujet à de violentes inflammations, si bien que l'œil non blessé, irrité sympathiquement, n'avait jamais été d'un bon usage. Un jour à la suite d'une inflammation très forte, le morceau de verre apparut à travers la sclérotique et s'élimina spontanément. Depuis cette époque l'œil blessé n'est plus douloureux et l'œil droit fonctionne très-bien.

M. Mauthner divise les lésions du corps ciliaire qui exposent à l'ophtalmie sympathique en accidentelles et chirurgicales. Les lésions accidentelles comprennent les catégories suivantes :

a. Un corps étranger pénètre dans le corps ciliaire et y reste.

b. Un instrument tranchant ou piquant blesse le corps ciliaire, qui, cette fois, ne garde aucun corps étranger.

c. Le corps ciliaire est écrasé et déchiré par un corps mousse agissant avec violence.

d. Les plaies par instrument piquant ou tranchant ou les plaies irrégulières siégeant au bord de la cornée et se compliquant de prolapsus ou d'enclavement de la périphérie de l'iris et du corps ciliaire.

e. Enfin les simples contusions du corps ciliaire par un corps mousse qui n'ouvre pas l'œil.

Quant aux lésions chirurgicales ou aux opérations qui exposent à l'ophtalmie sympathique, il faut citer l'*iridodesis*, qui consiste à enclaver une partie de l'iris dans une plaie cornéenne, opération qu'on a faite dans un but optique, soit pour des taies centrales de la cornée, soit pour une cataracte zonulaire, soit encore pour une luxation du cristallin, afin que l'œil n'ait plus deux systèmes dioptriques, l'un avec cristallin et l'autre sans cristallin.

L'opération de la cataracte par le procédé à lambeau expose peu à l'ophtalmie sympathique, le procédé de Græfe y expose davantage; Becker, dans sa statistique qui comprend 22 cas d'ophtalmie sympathique consécutifs à l'opération de cataracte, trouve 7 cas pour

le procédé à lambeau et 15 cas pour les méthodes linéaires. Dans le procédé de Græfe les accidents de l'œil opéré qui ont le plus souvent entraîné l'ophtalmie sympathique sont : l'enclavement de l'iris dans la plaie, l'enclavement d'un morceau de capsule avec déchirement consécutif de la zonule de Zinn et du corps ciliaire dans la partie opposée à l'enclavement (Horner); le plissement de la capsule consécutif à une exsudation déposée sur elle, ou le plissement occasionné par la formation d'une cataracte secondaire avec déchirure de l'iris et du corps ciliaire (Hoënel, Becker); la blessure du corps ciliaire lui-même par une section trop périphérique (Ed. Meyer).

Enfin, comme opération exposant encore à l'ophtalmie sympathique, il faut mentionner le drainage de M. de Wecker. L'auteur, tout en reconnaissant l'idée ingénieuse de cette opération et l'habileté de celui qui la pratique, ne peut s'empêcher de remarquer que cette opération consiste à introduire un corps étranger dans l'œil, que l'œil en général ne supporte pas ce fil d'or prétendu inoffensif. L'amélioration momentanée qu'on obtient parfois est bientôt détruite par une inflammation insidieuse du tractus uvéal et le danger de l'ophtalmie sympathique se trouve créé.

Aussi n'est-il pas étonnant qu'on ait dû énucléer des yeux ayant subi cette opération.

Voyons maintenant sous quelles formes se présente l'ophtalmie sympathique. Il faut à ce sujet nommer presque toutes les affections de l'œil, car l'ophtalmie sympathique, véritable protée, apparaît sous les formes les plus variées, et les nouveaux travaux, loin d'en diminuer le nombre, tendent plutôt à l'augmenter. M. Mauthner ne reconnaît comme formes d'ophthalmie sympathique bien certaines que les suivantes :

a. La névralgie des nerfs ciliaires. L'œil est sensible à la lumière vive; il se fatigue vite, même avec un travail peu assidu; l'accommodation est moins puissante et le malade préfère tenir les objets à une distance plus grande. Veut-il continuer à travailler, l'œil commence à pleurer, il devient douloureux, une névralgie se déclare, les objets s'obscurcissent et il est impossible au malade de continuer son travail. On constate aussi des obscurcissements passagers du champ visuel; parfois aussi il y a des phénomènes lumineux subjectifs, le malade voit des flammes, des étincelles.

Il n'est pas vraisemblable qu'à cette époque de la maladie il y ait déjà des altérations anatomiques, car tous les phénomènes cités plus haut disparaissent tout d'un coup aussitôt que l'autre œil est énucléé.

L'irritation, au lieu de se porter principalement sur les nerfs ciliaires, peut frapper de préférence la rétine et le nerf optique. La

photophobie est alors à son maximum, et celle-ci entraîne un blépharospasme continu. Les malades se croient aveugles. A la photophobie s'ajoute souvent la photopsie ; le malade est tourmenté par des sensations lumineuses subjectives très douloureuses. Donders et Alfred Græfe citent des cas semblables. Liebreich cite aussi des cas où l'irritation sympathique de la rétine se révéla par de la photophobie et par des obscurcissements périodiques et rythmiques du champ visuel, qui duraient de une demi-minute à une minute.

b. La *kératite sympathique*, admise par la plupart des auteurs (Warlomont, Rossander, Reindorf, Galezowski). Dans son travail sur l'ophtalmie sympathique paru en 1877, Vignaux déclare l'avoir observée 8 fois sur 90 cas. Il la décrit ainsi : la cornée est le siège d'une infiltration très étendue ou circonscrite, qui aboutit à la formation d'ulcérations superficielles. Pendant qu'une ulcération guérit, une autre se forme à côté ; l'iris participe toujours à l'inflammation ; parfois du pus se montre dans la chambre antérieure. Les douleurs ciliaires sont vives et la photophobie ressemble comme violence à celle des affections scrofuleuses.

c. L'*iritis sympathique* pouvant revêtir trois aspects : l'iritis séreuse, l'iritis plastique et l'iritis maligne.

L'iritis séreuse est la forme la plus bénigne et la plus indolente. Le malade se plaint seulement d'un trouble dans la vision, les objets lui apparaissent comme voilés. A l'éclairage latéral on aperçoit sur la partie postérieure de la cornée, un pointillé très fin, de couleur grisâtre ; la pupille, quoique libre d'adhérences, réagit mal au jeu d'ombre et de lumière, elle est un peu dilatée et la chambre antérieure est plus profonde ; la sensibilité à la pression au niveau du corps ciliaire peut manquer ; la tension est en général normale, quelquefois cependant, plus élevée, jamais abaissée.

Voici l'interprétation de ces phénomènes. On croit qu'une exsudation séreuse exagérée de l'iris augmente la chambre antérieure en repoussant l'iris et le cristallin ; cette exsudation, quoique séreuse, contient cependant des globules de pus et des masses coagulables. Ces globules de pus et les coagulats fibrineux, en raison de leur densité plus grande, vont se déposer à la partie inférieure de la cornée. Chaque fois qu'on voit ces petits *précipités* on dit iritis séreuse ; ils se composent essentiellement de coagulats fibrineux renfermant un plus ou moins grand nombre de globules de pus. En outre les recherches histologiques ont démontré qu'à l'endroit où se dépose un de ces petits précipités, la couche épithéliale de la membrane de Descemet est en prolifération. Cette véritable descemétite ou kératite ponctuée postérieure est la principale expression symptomatique et anatomique de l'iritis séreuse, et elle résulte de l'irri-

tation causée par le liquide de la chambre antérieure, troublé et contenant des produits inflammatoires.

La seconde forme ou iritis sympathique plastique a pour conséquence des adhérences de l'iris à la capsule ou synéchies postérieures. Si les adhérences se forment surtout autour du bord pupillaire, et que la pupille elle-même reste libre en partie et permette encore le passage des rayons lumineux, on a la séclusion pupillaire (pupillar Abschluss), situation grave pour l'œil qui est menacé de glaucôme secondaire, les deux chambres ne communiquant plus entre elles.

Si maintenant des exsudations viennent obstruer complètement la pupille, on a l'occlusion pupillaire (pupillar Verschluss) qui engendre la cécité, aucun rayon lumineux ne pouvant plus pénétrer dans l'œil.

Dans l'iritis sympathique maligne, ce n'est plus seulement entre le bord pupillaire et la capsule que se forment des adhérences; ici de véritables membranes réunissent l'iris à la capsule, c'est un accolement sur presque toute la surface. L'iritis maligne est une véritable iridocyclite; si la choroïde vient à se prendre à son tour et que la rétine soit ainsi menacée, l'*uvéite sympathique* atteint alors son plus haut point de gravité, car l'iridocyclochoroïdite ou l'uvéite totale peut entraîner l'atrophie de l'œil.

d. Horner décrivit en 1877 une forme toute particulière de *choroïdite atrophique*, d'origine sympathique. Au premier examen il vit dans la région de la tache jaune des petites taches très nombreuses, très petites, d'une couleur blanc-jaunâtre et pas nettement limitées; puis, par les progrès de la maladie, ces foyers d'exsudation s'agrandirent et en plusieurs endroits se fusionnèrent. Un an après, la vision centrale ne permet plus que de compter les doigts à quatre pieds, et la périphérique à huit pieds. La vision périphérique était ici mieux conservée que la centrale parce que les exsudations avaient altéré la couche des cônes dans le voisinage de la macula. Vignaux cite aussi un cas d'atrophie choroïdienne.

e. La littérature médicale contient aussi des exemples soit de chorio-rétinite, soit de *rétinite*, soit enfin de névrorétinite sympathique. M. Galezowski (1871) décrit une rétinite sympathique caractérisée par des exsudations blanches et des hémorrhagies rétiniennes; le malade guérit, mais avec oblitération persistante de quelques vaisseaux.

La rétinite pigmentaire elle-même a été vue par Robertson (1871) comme forme d'ophtalmie sympathique.

f. Des cas d'*atrophie simple du nerf optique* sont aussi cités par Mooren, Dransart et autres auteurs. Quant au glaucôme sympathique admis par tant d'auteurs, M. Mauthner ne l'admet pas. Pour lui, dans l'ophtalmie sympathique *le glaucôme serait toujours*

secondaire ou consécutif à une iritis plastique ayant occasionné des synéchies plus ou moins nombreuses et rendu ainsi plus difficile la communication entre les deux chambres. M. Mauthner reste aussi fort sceptique à l'égard du glaucôme hémorrhagique sympathique (décrit d'abord par Pagenstecher en 1871), et tout à fait incrédule à l'égard de la cataracte sympathique. (Observat. de Brierre, 1875).

En résumé, l'ophtalmie sympathique apparaît surtout à la suite de traumatismes de l'œil, surtout quand ceux-ci ont porté dans la région ciliaire, ou encore quand l'œil a conservé un corps étranger. La forme sous laquelle elle se révèle le plus souvent est une affection du tractus uvéal ; c'est ainsi que dans 110 yeux examinés, Alt trouve le corps ciliaire altéré dans la portion de 76 pour 100, l'iris 68 pour 100 et la choroïde 73 pour 100 ; de sorte que les différentes parties du tractus uvéal sont atteintes à peu près aussi fréquemment l'une que l'autre et que le corps ciliaire l'emporte sur l'iris et la choroïde d'un chiffre peu élevé. (*Archiv für Augen und Ohrenheilkunde*, 1877.)

Enfin, indépendamment des traumatismes, certaines opérations chirurgicales y exposent aussi ; telles sont : l'opération de la cataracte, pratiquée par la méthode linéaire, l'iridodésis et le drainage de M. de Wecker.

II. CENTRALBLATT FÜR PRAKTISCHE AUGENHEILKUNDEDE HIRSCHBERG.

Analysé par le Docteur PARENT.

Dans le résumé statistique de sa clinique, le professeur Adamük, de Kasan, explique ainsi la formation du décollement rétinien et du glaucôme.

a. Le corps vitré reçoit sa nutrition de la choroïde et du corps ciliaire, la choroïde étant malade dans tous les cas de décollement, le corps vitré subit un changement dans son volume qui diminue, et dans sa composition chimique. Cette diminution de volume appelle une transsudation choroïdienne plus grande. Si l'épithélium était sain partout, le corps vitré tendrait à reprendre son volume et sa composition normale, mais là où l'épithélium est altéré, les produits de transsudation s'accumulent entre la choroïde et la rétine et le décollement est ainsi constitué.

Les deux conditions fondamentales de tout décollement rétinien seraient donc, d'après Adamük, la diminution de volume du corps vitré et l'altération de l'épithélium.

b. Presque tous les signes du glaucôme dépendent de l'augmentation de la tension oculaire dont la cause est toute mécanique. Cette cause mécanique réside dans la gêne de circulation des vasa vorticosa, c'est-à-dire dans la sortie du sang de ces vaisseaux. Plus

l'obstacle à la circulation est complet et survient rapidement, plus *l'altération des vaisseaux est prononcée*, plus aussi apparaissent caractérisés et variés les symptômes glaucomateux. Cette variété de symptômes n'autorise pas à diviser le glaucôme en plusieurs formes parce que l'essence du processus est la même. En effet, l'obstacle à la circulation des veines a pour conséquence une augmentation de filtration dans la chambre antérieure aussi bien que dans le corps vitré; aussi peut-on remarquer qu'au début, la chambre antérieure est plus profonde. Le liquide filtre facilement de la chambre antérieure; mais dans le corps vitré, où la nutrition est moins rapide, le liquide s'accumule. En conséquence, la chambre antérieure d'abord plus profonde se rapetisse; si bien que l'iris vient adhérer à la cornée dans sa partie périphérique, ce qui cependant, d'après Adamük et contrairement aux idées de Knies, n'a pas grande importance. Par l'augmentation de volume du corps vitré, les vasa vorticosa sont de plus en plus comprimés, et le cercle vicieux se trouve ainsi constitué par une transsudation plus grande dans un œil qui a déjà une tension trop forte.

L'iridectomie n'a aucune action prophylactique pour l'autre œil et Adamük pratique toujours l'opération sur les deux yeux, alors même que l'autre œil paraîtrait sain, persuadé qu'il est que, de cette manière seulement, on arrive à sauvegarder la vue pour longtemps.

GIORNALE DI MEDICINA MILITARE, ANNO XXVII. — GENNAIO E FEBBRAIO. — ROMA 1879.

Analysé par le docteur GALEZOWSKI.

BAROFFIO. **Imperfezioni della vista. Mezzi di constatazione e misura.** (Elenchi B et C del regolamento di leva). — L'auteur fait une étude détaillée des vices de conformation ainsi que des troubles visuels qui exemptent du service militaire. Conformément au règlement, les personnes incapables du service militaire en Italie sont celles qui accusent les altérations suivantes :

1° Myopie grave reconnue avec l'ophtalmoscope après l'instillation de l'atropine, ne pouvant être corrigée qu'avec un verre concave de neuf dioptries (soit n° 4 en pouces);

2° Hypermétropie de six dioptries;

3° Astigmatisme avec diminution de l'acuïté visuelle à un quart de normale;

4° Les leucômes, les ectasies cornéennes, les maladies de l'iris, du cristallin, du corps vitré et des membranes internes. En général, lorsque ces affections réduisent l'acuïté visuelle de un quart pour l'œil droit, et lorsqu'elles réduisent l'œil gauche presque à la cécité. Pour reconnaître ces différents défauts, le Dr Baroffio analyse successivement tous les moyens qu'un médecin militaire doit connaître.

Il donne la description détaillée d'une boîte de lunettes, des verres et des instruments qui doivent la composer, et il indique en même temps les moyens de s'en servir. Ce paragraphe a été très bien conçu et il est très utile, car il y a bien de jeunes praticiens qui ne savent pas s'en servir, n'ayant pas de guide pratique dans cette matière. C'est ainsi qu'après avoir donné la description des différents appareils qui sont nécessaires au médecin militaire, il indique la manière de choisir les lunettes pour les myopes, les hypermétropes et les astigmates.

M. Baroffio a ensuite donné les indications, et la manière de s'en servir, des échelles typographiques et de l'emploi de l'ophtalmoscope dans la définition des différents degrés d'amétropie.

Ce qui nous a paru très utile dans le travail de l'auteur, c'est l'analyse succincte pour la définition de l'amblyopie et de l'amaurose simulées.

L'auteur, dans son exposé, a suivi une méthode très pratique, et au lieu de commencer par la théorie de la réfraction de l'œil et des verres, comme cela se fait généralement dans tous les traités, il a mis au contraire cet exposé théorique à la fin de son mémoire. Cet ordre nous paraît très pratique et très facile à retenir, et nous ne doutons pas qu'il ne soit apprécié par les lecteurs.

Nous avons cependant trouvé une lacune dans le travail de notre éminent confrère, l'auteur n'a fait aucune mention de l'échelle chromatique et de la nécessité qu'il y a de soumettre les conscrits et les soldats à cet examen. Aujourd'hui que les soldats sont appelés, pendant la guerre, à conduire les trains de chemins de fer, il faut que ceux qui en sont chargés sachent reconnaître les signaux rouges et verts. Il est donc indispensable de soumettre tous les soldats à un examen chromatique. C'est pour cette raison que tous les médecins militaires doivent avoir avec l'échelle typographique une échelle des couleurs. Mais cette petite remarque ne diminue en rien le mérite du travail remarquable sous tous les rapports de M. Baroffio, et que nous recommandons à nos lecteurs.

Dr Roumier. **Recherches sur le nystagmus.** (Bruxelles et Paris, 1878.) Analysé par le Dr Galezowski. — La question du nystagmus a attiré l'attention toute particulière des pathologistes, surtout depuis qu'a paru la remarquable thèse du Dr Ravaud (1877)

sur ce sujet. Placé dans un centre houiller, l'auteur a cherché d'abord à résoudre la question étiologique, à savoir jusqu'à quel point le travail des mineurs prédispose à cette altération. La statistique qu'il a établie résout la question d'une manière affirmative, car sur 1 100 houillers, il l'a observée 259 fois, ce qui constitue une proportion considérable qui ne peut pas être expliquée par une coïncidence.

Au point de vue de la forme du nystagmus des mineurs, M. Roumier donne les proportions suivantes : la forme rotatoire est la plus fréquente, elle est de 70 pour 100; la forme horizontale se rencontre 7 fois sur 100, verticale 11 fois et oblique 2 fois sur 100. Dans 1 cas il n'y a qu'un seul œil attaqué. Chez dix nystagmiques des mouvements spasmodiques s'observaient aussi dans les paupières. Selon l'auteur tous les nystagmiques accusent de l'asthénopie accommodative, souvent avec des phosphènes accommodatifs. Pour M. Roumier, le nystagmus des houilleurs est le résultat de la fatigue d'accommodation, c'est pourquoi il propose de stimuler cette fonction accommodative par l'instillation alternative d'atropine et d'ésérine.

Au point de vue du nystagmus des mineurs, c'est le travail le mieux fait et le plus complet et nous le recommandons très vivement à tous ceux qui veulent connaître la nature et la symptomatologie de cette curieuse maladie.

BIBLIOGRAPHIE FRANÇAISE

Par M. MENGIN

Pathogénie et traitement du strabisme convergent intermittent, sans opération, par l'emploi des mydriasiques ou des myosiques chez les enfants. — M. Boucheron présente sous ce titre, à l'Académie des sciences, un travail dans lequel il pose d'abord en principe que le strabisme convergent dépend dans la grande majorité des cas de la constriction hypermétropique de l'œil. Ces yeux hypermétropes qui, pour voir au loin, doivent faire entrer en jeu leur accommodation, sont obligés, pour voir de près, de demander un travail excessif à leur muscle ciliaire. De plus le phénomène de l'accommodation et celui de la convergence des axes oculaires coïncident toujours et les deux appareils musculaires qui président à ces deux fonctions ont une innervation commune, le nerf de la 3e paire. Mais de ces deux fonctions, celle de la convergence est de beaucoup subordonnée à celle de l'accommodation, et comme le strabisme convergent survient à la suite des effets de l'accommodation, on pourra le supprimer en annulant l'accommodation par des instillations d'atropine, à la condition toutefois que ce strabisme ne date pas de longtemps et qu'il n'y ait pas de rétraction des antagonistes. Il est bien entendu qu'on aura soin alors de

corriger le défaut de réfraction, l'hypermétropie, par l'usage de verres appropriés.

Influence de la 5e paire sur la nutrition de la cornée. — M. Ranvier présente à la Société de biologie un lapin auquel il a sectionné la 5e paire crânienne il y a environ trois mois. L'animal présenta dès le lendemain des opacités de la cornée, mais l'oreille ayant été suturée au-devant de l'œil, les opacités ont disparu et la cornée a recouvré actuellement toute sa transparence. Ce résultat tient à ce que les filets sensitifs de la paupière supérieure ayant été respectés, le lapin a pu continuer à protéger son œil, même après que l'oreille a cessé d'être fixée au devant. Chez un deuxième lapin, tous les nerfs de la cornée ont été sectionnés par une incision circonférencielle et l'insensibilité de la cornée était absolue. Mais tous les moyens de défense de l'œil étaient intacts et il ne s'est pas produit la moindre opacité. Ces expériences permettent de mieux interpréter le mécanisme des troubles de nutrition souvent observés dans des cas analogues, et elles permettent aussi de constater que la distribution des nerfs sur la cornée se fait d'une façon tout à fait centripète.

M. Cusco donne lecture à l'Académie de médecine d'une note sur un instrument dioptrique où sont réalisées les principales conditions de l'accommodation de l'œil au moyen de lentilles dont le pouvoir réfringent peut varier à volonté. Cet instrument est spécialement destiné à l'étude de la faculté d'accommodation et il a rempli la condition suivante, fort importante, de permettre de faire intervenir dans cette étude un facteur important qui est le temps ou la durée de l'acte d'accommodation : il conduit aussi à découvrir et à mesurer ce qu'on peut appeler les variations continues de la force qui préside à cet acte.

THÈSES SOUTENUES A LA FACULTÉ DE PARIS DU 22 FÉVRIER AU 12 AVRIL

FAUQUÉ. — *De la duboisine.*

DURANTHON. — *Contribution à l'étude de la sclérochoroïdite postérieure.*

LEVRIER. — *Des accidents oculaires dans les fièvres intermittentes.*

VILMAIN. — *Essai sur la physiologie de l'accommodation.*

COTTENOT. — *Du staphylôme postérieur.*

FÈVRE. — *Du kératocone.*

FRIBOURG. — *De l'emploi de la suture dans le traitement des plaies pénétrantes de la sclérotique.*

BATUT. — *De la chromato-pseudopsie.*

PITOIS. — *Jaborandi et pilocarpine, étude physiologique et thérapeutique.*

KWIATKOWSKI. — *Étude générale sur les affections oculaires diabétiques.*

FOXONET. — *Étude sur la conjonctivite granuleuse.*

Le gérant : GERMER BAILLIÈRE.

PARIS. — IMPRIMERIE EMILE MARTINET, RUE MIGNON, 2.

QUELQUES MOTS SUR LES CATARACTES SECONDAIRES

ET SUR LEUR OPÉRATION

Par le docteur GALEZOWSKI

Il n'est pas rare d'observer la formation de la cataracte secondaire après une extraction à petit lambeau périphérique que je pratique aujourd'hui presque exclusivement. Je l'ai observée une fois sur vingt. Parmi ces cataractes, quelques-unes apparaissent immédiatement après la cicatrisation de la plaie, d'autres, au contraire, ne se forment qu'au bout de quelques mois et même après trois ou quatre années.

Les causes de ces opacités sont des plus variées et il importe de les connaître. Les unes sont liées à la nature elle-même de la cataracte et à son mode de développement; d'autres, au contraire, dépendent uniquement des accidents consécutifs à l'opération, tels que sortie incomplète des couches corticales, iritis et irido-choroidites, etc.

Examinons successivement chacune de ces causes, et voyons quelle peut en être la conséquence pratique au point de vue de leur issue définitive, ainsi qu'au point de vue des moyens ultérieurs de traitement.

Un certain nombre de ces cataractes débutent par le segment postérieur, et constituent pendant longtemps des cataractes polaires postérieures.

I. *Les cataractes secondaires dépendent de la nature de la cataracte primitive et de son mode de développement.*

Lorsque l'opacification du cristallin commence à se former dans son segment postérieur et tout près du pôle postérieur, les couches corticales, qui ont dans cet endroit une connexité plus intime avec la capsule, ne s'en détachent qu'avec grande peine et souvent même elles restent tellement attachées au fond du sac capsulaire, qu'il est impossible de les faire sortir avec la masse du cristallin. Immédiatement après la sortie de la lentille, on voit apparaître dans la pupille un reflet blan-

châtre des couches corticales profondes, mais tous les essais que l'on fait pour les faire sortir sont généralement infructueux, et on est obligé de les abandonner pour qu'elles se résorbent ultérieurement, sinon on verra apparaître une cataracte secondaire. Je n'ai pas besoin d'ajouter que cet accident peut se produire dans tous les procédés opératoires; c'est ainsi que j'ai vu mon excellent maître, le docteur Desmarres père, faire des tentatives infructueuses pour retirer avec la curette les couches corticales qui restaient au fond de la pupille après l'extraction par son procédé à lambeau kérato-conjonctival supérieur.

C'est, en effet, au moyen de la curette introduite dans la chambre antérieure qu'on parviendra à débarrasser la pupille, au moment de l'opération, des débris corticaux, car une simple pression sur la cornée et le globe de l'œil n'aboutit à aucun résultat. Néanmoins cette manœuvre reste souvent sans résultat et dès le lendemain de l'opération on s'aperçoit que la pupille est trouble, qu'elle est obstruée en partie ou en totalité par des masses blanches corticales. La cataracte secondaire est dès ce moment constituée, et elle pourra augmenter ou diminuer au fur et à mesure que la cicatrisation de la plaie sera avancée. J'ai remarqué que la résorption spontanée de ces cataractes secondaires, si elle doit se faire, ne commence habituellement qu'après que la cicatrisation de la plaie cornéenne s'est complétée, et que les accidents inflammatoires ont complètement disparu. Dans le cas contraire, on sera obligé d'intervenir par une seconde opération, comme nous verrons plus tard.

II. Les cataractes secondaires proviennent, quelquefois, d'une opacification de la capsule avant ou après l'opération.

Les cataractes secondaires sont souvent constituées par une opacification de la capsule, qui tantôt précède, tantôt suit l'opération. Nous voyons, en effet, assez souvent, que dans les cataractes des vieillards, ou en général dans les cataractes anciennes, la capsule devient trouble; elle s'opacifie surtout vers

son centre, et elle se couvre de dépôts graisseux, calcaires, phosphatiques, etc., comme Robin et Müller l'ont démontré. Ces opacités deviennent quelquefois tellement épaisses et consistantes, que la discission devient impossible. Dans notre procédé d'extraction nous ne nous servons presque jamais du kystitome et nous faisons la discission dans les conditions les plus favorables, avant l'écoulement de l'humeur aqueuse, en enfonçant le couteau de Græfe dans le cristallin et en prolongeant l'incision dans toute l'étendue de la capsule. Néanmoins dans les cataractes capsulo-lenticulaires, dans celles qui présentent des dépôts blanchâtres bien circonscrits sur la cristalloïde, le couteau glisse à la surface de cette dernière et ne l'incise point, ou bien il entraîne la lentille tout entière, ce qui pourrait amener sa luxation si on ne s'arrêtait pas à temps.

Dans d'autres cas, on parvient à inciser cette capsule tant bien que mal, soit avec le couteau de Græfe, soit avec le kystitome, et le cristallin sortira au dehors, mais en laissant une certaine quantité des couches corticales emprisonnées dans la cavité capsulaire, ce qui constituera une cataracte secondaire. En supposant même que le cristallin tout entier soit sorti, cela n'empêche pas la cataracte secondaire de se former aux dépens de la cristalloïde antérieure, dont l'opacité ne fera que croître après l'opération.

Il importe beaucoup de faire d'avance un diagnostic très précis de la nature de la cataracte, et de s'assurer avant l'opération si la capsule conserve toute sa transparence, car on sera obligé, d'après cette circonstance, de modifier le procédé opératoire.

Rien n'est plus facile que de reconnaître s'il existe ou non des opacités dans la cristalloïde antérieure. On constate au centre de la cataracte lenticulaire des taches blanches, crayeuses, qui sont dans certains cas disséminées, dans d'autres cas elles occupent une surface de plusieurs millimètres de diamètre.

Ces cataractes ne peuvent être opérées par les procédés ordinaires, mais on est obligé d'introduire des modifications,

dont la partie essentielle consiste dans l'extraction de la capsule antérieure soit avant l'expulsion de la lentille elle-même, soit de l'extraction de la cataracte en masse avec le sac capsulaire. Desmarres père était le premier qui avait associé l'extraction de la capsule au moyen d'une pince ou de sa serretelle avant l'extraction linéaire des couches corticales molles. Sperino en premier lieu, et Pagenstecher ensuite, ont eu recours à l'extraction de la cataracte en masse avec la capsule. C'est le procédé de Desmarres que j'ai associé à mon procédé d'extraction à petit lambeau périphérique. Toutes les fois, en effet, que je constate l'existence d'une opacité capsulaire, je la saisis avec la pince immédiatement après l'excision de l'iris, et je la retire au dehors, puis je pousse le cristallin au dehors.

Il arrive quelquefois que la capsule est tellement épaisse et qu'elle résiste tellement aux tractions de la pince, qu'au lieu de sortir toute seule, nous la voyons venir avec le cristallin tout entier, comme cela m'est arrivé cinq fois; dans les dix autres cas, la capsule a été retirée d'abord. Ce procédé opératoire est très délicat, il exige de la part de l'opérateur beaucoup de ménagements, ainsi que de la part de ses aides, car rien n'est plus facile que de provoquer un prolapsus du corps vitré au moment même où le cristallin franchit la plaie cornéenne. Un accident de ce genre m'est arrivé dernièrement chez une de mes opérées de la clinique : au moment où avec ma pince j'avais retiré le cristallin, un de mes aides, qui avait été chargé de fermer le blépharostat, appuya plus qu'il n'eût fallu sur le globe de l'œil et provoqua une sortie assez abondante du corps vitré. L'iris, qui n'était pas encore excisé, fit hernie dans la plaie et y resta définitivement enclavé. Et à ce propos, je dois ajouter qu'en prévision de cet accident, il est préférable de faire l'iridectomie avant l'extraction de la capsule, autrement on s'expose à avoir un enclavement de cette membrane. Voici les détails de cette observation.

Observation. *Extraction d'une cataracte capsulo-lenticulaire avec une pince; prolapsus du corps vitré; guérison avec enclavement de l'iris.* — Mademoiselle G..., cinquante-trois ans, bien constituée, habitant Saint-Nesan, vint se faire opérer

23 mars 1879 à ma clinique, d'une cataracte capsulo-lenti-
ılaire de l'œil gauche, dont elle était atteinte depuis plus de
ıatorze ans. L'opération a été pratiquée dès le lendemain.
ɔrès avoir pratiqué l'incision de la cornée à son bord infé-
ɜur, j'ai pincé la capsule avec la pince courbe pupillaire.
ɜtte manœuvre entraîna le cristallin tout entier avec sa cap-
ıle au dehors. Malheureusement, l'aide qui fut chargé de
pprocher les deux valves de blépharostat, enfonça l'une
elles dans la plaie, ce qui amena une sortie assez abondante
ı corps vitré.

Une compression méthodique a suffi pour arrêter l'écoule-
ent du liquide hyaloïdien, mais l'iris resta herniée dans la
aie, malgré l'instillation fréquente d'ésérine. Le huitième
ır après l'opération, il y a eu un peu d'iritis qui nécessita
ıpplication de cinq sangsues à la tempe, et l'instillation de
ıelques gouttes d'atropine. Peu à peu, l'inflammation a dis-
ru : l'œil guérit en conservant une pupille complètement
ınsparente. La malade voit à lire les caractères n° 2 de
chelle avec n° 18 dioptries convexe associé au n° 2,25 diop-
ies convexe cylindrique, axe horizontal.

Dans les quatre autres cas d'extraction de la cataracte cap-
ılo-lenticulaire avec la pince, je n'ai eu aucun accident à
ɜplorer, et la guérison a pu être obtenue entre huit et
ıatorze jours.

Mais il ne faut point croire qu'on puisse toujours retirer
emblée la cataracte avec sa capsule au moyen d'une pince.
arrive bien plus fréquemment, au contraire, que la capsule
ıtérieure que l'on a saisie avec la pince, se détache du cris-
llin et on la retire au dehors, après quoi on fait sortir la
ntille, par la pression en écartant avec la curette les bords
ɜ la plaie. L'extraction de la capsule met le malade à l'abri
ɜ cataractes secondaires.

J'ai appliqué ce procédé onze fois et toujours avec un suc-
ɜs complet même dans les cas où la capsule est restée adhé-
ɜnte à l'iris. Voici quelques observations se rapportant à ce
rocédé.

Observation. *Cataracte capsulo-lenticulaire adhérente. Ex-*

traction de la capsule et de la lentille. Guérison. — M. E..., âgé de soixante-quinze ans, habitant Clamecy (Nièvre), vint se faire opérer par moi le 6 juin 1878 d'une cataracte capsulo-lenticulaire droite. A la suite de crises répétées d'iritis rhumatismales dont il avait souffert de l'âge de cinquante-deux à cinquante-cinq ans, il est resté des synéchies postérieures au bord inférieur de la pupille; la capsule, en conséquence, est devenue opaque et présentait une teinte blanc crayeux avec des dépôts brunâtres pigmentaires, provenant des adhérences iriennnes. Les deux yeux étaient en outre larmoyants, par suite de la déviation des bords palpébraux et des points lacrymaux.

J'ai pratiqué l'incision périphérique de la cornée sous forme d'un petit lambeau inférieur, j'ai excisé l'iris, puis avec la pince j'ai enlevé la capsule antérieure. Le cristallin est sorti alors avec la plus grande facilité. La cicatrisation de la plaie cornéenne s'est faite avec la plus grande facilité et dès le onzième jour le malade a pu commencer à se servir de lunettes et quitter Paris. Avec n° 18 dioptries convexe il pouvait lire les caractères n° 2 de l'échelle typographique.

III. *Cataractes capsulo-lenticulaires adhérentes, consécutives à une iritis ou une irido-choroidite exigeant l'extraction de la capsule.*

Les inflammations de l'iris et de la choroïde, qui ont précédé ou suivi la formation de la cataracte, amènent presque toujours une opacification de la capsule qui contracte en même temps des adhérences plus ou moins étendues avec l'iris. La même chose a lieu dans les cas de cataracte traumatique avec ou sans corps étranger. Les adhérences qui en résultent rendent la capsule opaque en partie ou en totalité; l'extraction de la capsule avec la lentille me paraît ici non moins nécessaire.

L'utilité de ce procédé dans les cataractes capsulo-lenticulaires adhérentes me paraît incontestable, car avec l'extraction de la capsule tout danger de l'opération disparaît, de même que l'opération, au premier abord très difficile, devient on ne peut plus simple.

La présence d'un corps étranger dans le cristallin nécessite aussi l'emploi de ce même procédé, tant pour l'extraction de ce corps que pour enlever la cristalloïde qui se trouve généralement dans ces cas épaissie et opaque. L'observation suivante peut en servir d'exemple.

Observation. — M. S..., âgé de dix-neuf ans, fut blessé en 1875, avec un éclat de fer qui, en traversant le centre de la cornée, s'était logé dans la substance corticale tout près de la surface capsulaire. L'œil resta enflammé pendant plus de trois mois, et la vue s'est voilée complètement par suite de la formation de la cataracte. Le 26 juillet 1876 nous pratiquâmes l'extraction de la cataracte et du corps étranger. Après avoir fait une incision de la cornée semilunaire à 3 millim. de son bord, j'ai saisi le corps étranger avec la pince pupillaire et je l'ai retiré au dehors : j'ai saisi ensuite la cristalloïde avec la même pince et je l'ai enlevée sans difficulté. Les couches corticales ramollies sont sorties sans la moindre résistance et sans que j'aie eu besoin d'exciser l'iris. La plaie cornéenne s'est réunie par première intention au bout de cinq jours, et au bout de onze jours, le malade a pu quitter la clinique en recouvrant l'acuïté normale de la vue, car avec le n° 15 dioptries convexe, il pouvait lire facilement le n° 1 de l'échelle typographique.

L'extraction de la capsule opaque avec une pince est donc, selon moi, une condition des plus favorables pour prévenir la formation des cataractes secondaires. Mais pour que cette manœuvre soit plus facile, il est préférable, et je dirai même, il est presque indispensable de faire la section de la cornée à la partie inférieure, car le pincement de la capsule avec la pince et son arrachement se fait beaucoup plus facilement par une plaie inférieure que par la supérieure.

Les opérations des cataractes capsulo-lenticulaires, qui sont compliquées d'irido-choroïdite, exigent de la part du chirurgien beaucoup de précautions et il est difficile de prescrire une règle de conduite unique pour tous les cas, car les conditions pathologiques varient ici à l'infini selon les individus. Pourtant, si je passe en revue tout ce que j'ai pu observer

jusqu'à présent, je puis, jusqu'à un certain point, poser une règle de conduite qu'il importe de suivre :

La première question qui reste à résoudre, c'est celle de savoir s'il faut retirer la cataracte du premier coup, étant donné un œil atteint d'irido-choroïdite chronique ou subaiguë. Ici mon opinion est complètement établie qu'on ne doit pas toucher au cristallin, tant que les accidents inflammatoires de l'iris et de la choroïde n'ont pas été enrayés. Il est en effet, dangereux, de faire sortir le cristallin à travers une plaie qui est pratiquée dans un œil enflammé, car un traumatisme aussi considérable, fait dans un cas où la sclérotique, l'iris et le cercle ciliaire sont malades, ne pourra qu'amener de nouvelles crises inflammatoires et de nouveaux épanchements pupillaires. Selon moi, on devra d'abord se contenter de pratiquer une simple iridectomie et ne procéder à l'extraction de la cataracte qu'après que tous les accidents inflammatoires auront complètement cessé, c'est-à-dire après 4, 6 mois ou un an.

Les cataractes accompagnant les irido-choroïdites sont ordinairement capsulo-lenticulaires, et la capsule devient souvent tellement épaisse qu'on a même beaucoup de peine à la saisir avec la pince. Cette dernière une fois retirée, le cristallin lui-même sort très facilement pourvu que la plaie cornéenne soit assez grande. Voici deux observations à l'appui :

Observation. *Irido-choroïdite avec cataracte, iridectomie. Six mois après extraction de la cataracte et de la capsule.* — Madame L..., âgée de soixante-trois ans, atteinte depuis plus de dix ans d'une irido-choroïdite progressive avec cataracte capsulo-lenticulaire des deux yeux, fut opérée par moi en septembre 1875 d'iridectomie des deux yeux, ce qui a arrêté les accidents inflammatoires, et permis de pratiquer l'extraction de la cataracte dans l'œil gauche, le seul qui conservait des phosphènes, le 6 avril 1876. La capsule était très épaisse et j'ai eu la plus grande difficulté à la saisir avec la pince; quant au cristallin, il sortit avec la plus grande facilité.

Les conséquences de l'opération ont été on ne peut plus simples, la plaie se cicatrisa très rapidement; la pupille resta

libre, mais on éclairait difficilement le fond de l'œil à cause des nombreux flocons du corps vitré. La malade quitta Paris six semaines après l'opération pouvant se conduire toute seule, mais son acuïté n'était que $s = \frac{1}{100}$.

Depuis cette époque la vue a continué à baisser, je l'ai revue le 10 mai dernier, et j'ai pu constater qu'elle voit le jour et les gros objets en masse, mais elle ne peut plus se diriger toute seule. La pupille est restée libre, mais le fond de l'œil était trouble, et la rétine se trouve décollée dans sa position externe et inférieure.

Il est intéressant de remarquer que la capsule que j'avais extraite chez cette malade, avait une épaisseur de 2 millimètres, et qu'elle contenait du tissu de nouvelle formation, des globules de pus et des vaisseaux.

Le second fait est tout récent, il a été recueilli à ma clinique, par un de mes aides, le Dr Parent.

Observation. *Cataracte traumatique capsulo-lenticulaire, consécutive à une iridectomie faite maladroitement pour une iritis. Extraction de la capsule et du cristallin; guérison.* — Madame C..., agée de quarante-trois ans, de Château-Thierry (Aisne), vient au commencement de cette année se soigner à Paris pour une iritis chronique avec des synéchies postérieures dans les deux yeux. L'oculiste qu'elle consulte lui pratique une iridectomie sur chaque œil à la date de 22 janvier. Malheureusement l'opération amène une cataracte capsulo-lenticulaire des deux côtés. Elle m'est amenée à la clinique complètement aveugle. Mais les phosphènes ainsi que la perception lumineuse existent, ce qui me permet de pratiquer l'extraction de la cataracte le 2 mai dernier. La cristalloïde antérieure se laisse difficilement entamer par le couteau de Græfe et par le kystitome, et on est obligé de recourir à des pinces pour la saisir et l'extraire. L'opération se termina bien et sans aucune perte du corps vitré. Les suites de l'opération ont été on ne peut plus simples, il n'y a pas eu la moindre inflammation, la plaie se cicatrisa très rapidement, la pupille reste complètement libre, et il n'existe qu'une légère suffusion dans la partie inférieure de la cornée, voisine de la plaie, car c'est

par le bord inférieur de la cornée que j'ai fait l'extraction.

12 *mai*. — La malade sort de la clinique pouvant se conduire, mais il n'est pas encore possible de juger de son acuité visuelle, tant que la cornée n'aura pas repris sa complète transparence, mais dès aujourd'hui je puis affirmer que le résultat définitif sera des plus satisfaisants. Quant à présent, elle compte facilement les doigts à $1^{m},50$.

IV. *Les cataractes secondaires se forment après l'extraction de la lentille par suite d'une iritis qui a suivi l'opération.*

La cicatrisation de la plaie cornéenne après une extraction de la cataracte n'est pas toujours exempte d'inflammation. Le lambeau cornéen suppure quelquefois mais cela est rare; il est, au contraire, plus fréquent d'observer une iritis soit immédiatement, soit quelques jours après l'opération. Ces iritis deviennent graves, phlegmoneuses et suppuratives, lorsqu'elles se déclarent dans les premiers trois jours qui suivent l'opération, et il s'ensuit un phlegmon de l'œil. Elles sont moins graves et tout à fait bénignes lorsque l'inflammation n'arrive qu'après cette époque; le phlegmon de l'œil n'est plus à craindre, mais selon la plus ou moins grande intensité de l'iritis on verra tantôt la pupille se boucher par une exsudation plus ou moins épaisse, et adhérente partout à l'iris; ou bien, l'iritis étant relativement bénigne sera facilelement arrêtée par le traitement antiphlogistique, mais il en résultera une opacification de la capsule immédiate ou dans quatre ou six mois après l'opération.

L'iritis phlegmoneuse suivie d'un phlegmon oculaire, je ne l'ai observée dans ma clientèle de la ville qu'une seule fois depuis 1874, époque à laquelle j'ai adopté mon procédé opératoire; ce phlegmon est survenu sans que j'aie pu en trouver la raison. A ma clinique au contraire, je l'ai observé de trois à quatre fois sur cent. J'ai cherché à me rendre un compte exact de ces accidents, et je suis arrivé aux conclusions suivantes :

1° Une iritis phlegmoneuse survient chez les alcooliques;

2° La contusion de l'œil, les coups reçus par imprudence

du malade pendant les premiers trois jours qui suivent l'opération; c'est pourquoi la plus grande surveillance est nécessaire pendant cette époque.

Il arrive très rarement qu'une iritis suppurative n'aboutisse pas à un phlegmon; je l'ai pourtant observée trois fois, et dans ces trois cas, j'ai pu constater que l'épanchement purulent n'avait fait qu'obstruer la pupille, tandis que la nutrition du globe oculaire n'était nullement compromise. Il en est résulté une oblitération complète de la pupille et une cataracte secondaire, qui a pu être guérie deux fois au bout d'un an, et une fois au bout de dix-sept mois.

Les cataractes secondaires consécutives à une iritis ou une irido-choroïdite constituent généralement une affection très sérieuse, et on ne saurait prendre trop de précautions au moment de leur opération. Et, en effet, l'épanchement pupillaire, qui résulte de cette sorte d'iritis, est ordinairement très épais, consistant, il contracte des adhérences avec la cristalloïde dans toute son étendue; de même que le bord pupillaire tout entier se trouve collé et adhérent à l'exsudat pupillaire. On fera donc bien d'exercer le moins de traction possible sur cette membrane pendant l'opération afin de ne pas amener trop d'irritation dans l'iris et le cercle ciliaire et pour ne pas provoquer une trop grande quantité de sang dans la chambre antérieure.

D'autre part, il faudrait aussi éviter de trop grandes pertes du corps vitré, ce qui constitue toujours un très grand inconvénient et souvent même un danger à cause de l'irido-cyclite qui peut en résulter.

Græfe faisait une iridotomie avec un couteau; Bowman pratiquait une discission avec deux aiguilles. Desmarres père faisait tantôt une iridotomie, tantôt une discission, tantôt enfin une extraction avec une serretelle de son invention. Enfin dans ces derniers temps on a proposé de faire la section des cataractes secondaires avec des ciseaux-pinces, dont on se sert pour l'iridotomie. Tous ces procédés ont incontestablement leurs avantages, mais ils ont aussi leurs inconvénients.

Une section de la cataracte secondaire avec le couteau de Græfe

ou une discission avec une simple aiguille présente très souvent des inconvénients très sérieux; une section linéaire, faite par le milieu de ces membranes, ne laisse le plus souvent qu'une fente linéaire, qui se réduit au bout de quelques jours à une petite fissure à peine appréciable avec un résultat négatif pour la vision.

Une *iridectomie* est très utile, toutes les fois que l'iris n'est pas complètement adhérent à la cataracte secondaire; dans le cas contraire l'épanchement sanguin joint aux exsudats pupillaires antérieurs ne peut qu'aggraver le trouble de la vue. Une iridectomie faite dans ces conditions provoque souvent les accidents inflammatoires, au lieu de les diminuer, et rend d'autant plus incertain le résultat définitif.

Les mêmes inconvénients se présentent dans les procédés d'*iridotomie* et nous ne pouvons l'appliquer que dans des cas tout à fait exceptionnels.

L'extraction de la cataracte secondaire à l'aide d'une serre-telle par le procédé de Desmarres est un des procédés les plus brillants et les plus satisfaisants au point de vue des résultats définitifs que je connaisse, mais il ne peut être appliqué que dans des cas où la cataracte secondaire ne présente que peu ou point d'adhérences avec l'iris. Par conséquent dans la forme des cataractes secondaires qui nous occupent actuellement on ne peut même pas songer à l'appliquer.

Le procédé de Bowman de la discission avec deux aiguilles convient ici mieux que tous les autres, mais quoique la traction se fasse du centre vers la périphérie, il n'est pas pourtant facile d'éviter des tiraillements sur l'iris et le cercle ciliaire, d'où il s'ensuit, naturellement, de l'hyphœma, de l'iritis et quelquefois même de l'irido-cyclite.

En présence de toutes ces difficultés, j'ai pensé qu'on pouvait trouver un procédé simple dans son application et qui n'exposât pas l'œil opéré à tous les accidents que nous avons signalés dans les autres.

Procédé de l'auteur. — Débridement de la cataracte secondaire. — Voici en quoi consiste mon procédé. Je me sers d'une *aiguille-serpette* que j'ai fait faire à M. Collin; elle est longue

de 15 millimètres et large de 2 millimètres. Après avoir fixé l'œil, je l'enfonce dans la partie externe ou interne de la cornée, tout près de l'ancienne plaie, puis, j'engage la serpette derrière le bord pupillaire dans l'exsudat. L'instrument ainsi engagé, je passe successivement par le mouvement de scie, le long du bord pupillaire et, après avoir fait ainsi le tour de la pupille, je ramène l'instrument, vers le point d'entrée. Cette opération n'est suivie, le plus souvent, d'aucune inflammation, ni même d'épanchement de sang ; la pupille, n'étant plus retenue au moins dans les trois quarts de sa circonférence, se dilate légèrement, ce qui agrandit facilement le champ pupillaire. D'autre part, l'exsudat pupillaire comme tous les tissus inodulaires, se rétractant peu à peu et n'étant adhérent qu'au voisinage de la plaie cornéenne, tendait de plus en plus à s'écarter du bord pupillaire et à rendre la vue plus nette.

Ce procédé m'a rendu toujours d'excellents résultats, mais à condition que toute l'opération se passe très rapidement, et que si l'incision faite du premier coup n'a pas donné, en apparence, le résultat voulu, on ne recommence pas la piqûre sur l'autre bord pupillaire : des tentatives de ce genre, faites séance tenante coup sur coup, exposent à des iritis et diminuent au lieu d'élargir le champ pupillaire.

Les deux observations suivantes peuvent servir de meilleur exemple des résultats favorables obtenus par ce procédé.

Observation. *Extraction de la cataracte. Iritis par un coup. Débridement. Guérison.* M. le comte de L..., âgé de soixante-treize ans, est opéré par moi le 25 janvier 1878 avec l'assistance de mes aides, MM. Odon de Mussy et Despagnet. L'opération est faite très régulièrement par mon procédé à petit lambeau périphérique inférieur. Pendant les trois premiers jours tout se passe très régulièrement, mais le quatrième jour le malade en s'asseyant sur un fauteuil, se donne un coup très violent sur l'œil opéré, en portant avec cet œil contre le marbre d'une commode. Dès le lendemain, je trouve la chambre antérieure vidée, un épanchement sanguin remplit la pupille, des névralgies périorbitaires deviennent très intenses. Le malade est pris d'une iritis très violente, qui nous oblige d'appliquer,

trois fois, cinq sangsues à la région temporale. Les collyres à l'atropine et à la duboisinie ne sont point tolérés, ils provoquent des accidents toxiques généraux des plus sérieux. Néanmoins le traitement antiphlogistique vient à bout de ces accidents, et déjà vers la fin du mois de mars, l'œil est redevenu presque complètement blanc, mais la pupille se trouva complètement obstruée par une exsudation brunâtre, adhérente complètement au bord pupillaire. Ce n'est que le 15 mai suivant que j'ai pratiqué le débridement de cette cataracte exsudative par mon procédé et avec un succès complet. Il n'y a pas eu la moindre inflammation, et aujourd'hui le malade lit les plus fins caractères avec le n° 15 dioptries convexe. La pupille est complètement libre.

Observation. *Extraction de la cataracte suivie d'une iritis et d'une cataracte secondaire adhérente. Débridement, guérison.* — Madame B..., âgée de soixante-douze ans, me fut adressée par nos éminents confrères les docteurs Maximin Legrand et le docteur Auburtin. Cette malade est très faible et très nerveuse, et ne se décide que difficilement à l'opération de son œil gauche en août 1878. L'opération est faite, le lambeau périphérique inférieur et avec excision de l'iris. Les trois premiers jours se passent très régulièrement et sans accidents, mais le quatrième jour la malade est prise d'accidents d'iritis qui sont suivis d'une obstruction complète de la pupille. Le débridement de la cataracte exsudative est pratiqué vers le 19 octobre 1878 avec un plein succès; cette opération n'est suivie d'aucun accident inflammatoire; la guérison est complète au bout de quinze jours. Actuellement la malade lit les caractères n° 3 avec le verre convexe de 15 dioptries.

Je pourrais multiplier des observations de ce genre à l'appui de l'avantage de ce procédé, et il m'est arrivé assez souvent d'obtenir des résultats satisfaisants dans des cas où d'autres procédés ont été appliqués sans succès.

Mais je dois ajouter que ce procédé est délicat et difficile; c'est pourquoi, pour qu'il soit bien exécuté on devra se munir d'une loupe ou des lunettes grossissantes, dont on se servira pendant l'exécution de ce procédé.

DU ROLE DE LA CHALEUR ET DE LA LUMIÈRE

Dans le développement
de la choroïdite disséminée exsudative et atrophique.

Par le docteur Franck FOURNET

Si nous recherchons dans la plupart des traités spéciaux d'oculistique quelles sont les causes les plus fréquentes de l'inflammation de la membrane vasculaire de l'œil, nous remarquons que tous les auteurs invariablement font intervenir l'action des traumatismes, la ménopause, l'influence de certaines diathèses comme l'arthritisme et la syphilis, les altérations primitives des vaisseaux de la choroïde, etc., etc.; aucun ne parle de l'action prolongée de la chaleur ou d'une lumière vive sur le développement de cette grave affection [1].

C'est ainsi que pour notre illustre maître, le docteur Galezowski [2], cette affection se déclare habituellement à la suite de perturbations graves du système vasculaire; on la voit fréquemment chez les jeunes filles mal réglées ou à l'époque de la ménopause; l'arthritisme et la syphilis en sont une des causes les plus fréquentes.

Dans ses leçons sur les *Maladies inflammatoires des membranes internes de l'œil*, M. le professeur Panas cite la choroïdite disséminée comme pouvant compliquer la scléro-choroïdite postérieure ou myopique; pour ce chirurgien, la ménopause et surtout la syphilis tiennent parmi les causes de cette affection la première place. Dans ce cas, la choroïdite disséminée succéderait le plus souvent à la variété plastique de l'iritis et apparaîtrait de six mois à trois ans après l'infection chancreuse.

D'après le docteur Cusco [3], l'étiologie des choroïdites est un des points les moins connus de leur histoire, c'est à peine si on a signalé quelques causes prédisposantes, comme l'âge,

1. Il faut dire que plusieurs ophtalmologistes, Mackenzie, de Wecker entre autres, ont considéré l'abus de la vue, l'exposition à une lumière brillante ou à une grande chaleur accompagnée de lumière soit naturelle, soit artificielle, comme des causes prédisposant grandement à l'*amaurose*.

2. Galezowki. *Traité pratique des maladies des yeux*.

3. Cusco. Article CHOROÏDITE du *dictionnaire de médecine et de chirurgie pratiques*.

l'influence de l'hérédité; et quant aux causes occasionnelles, en dehors du traumatisme, on ne sait absolument rien à leur égard. Pour le chirurgien de l'Hôtel-Dieu, la choroïdite plastique s'observerait surtout dans l'âge adulte, et plus fréquemment chez la femme que chez l'homme. Le traumatisme, une plaie du globe de l'œil, la présence d'un corps étranger peuvent en être le point de départ. L'inflammation envahit d'emblée la choroïde, ou bien la choroïdite peut succéder à une iritis. Les personnes affaiblies ou en convalescence de maladies graves y sont particulièrement prédisposées. Comme les auteurs précédents, il fait jouer un grand rôle au rhumatisme et surtout à la syphilis.

« La diathèse syphilitique, qui est quelquefois une cause de choroïdite et dont on abuse trop souvent, dit le docteur Courserant [1], n'est jamais rencontrée chez nos malades; le mauvais état de santé, l'irrégularité des règles, la tendance aux congestions céphaliques sont probablement des causes déterminantes. Mais il est un point, continue-t-il, sur lequel nous voulons appeler l'attention et qui nous paraît avoir été jusqu'à ce jour trop négligé par les anatomo-pathologistes, nous voulons parler des altérations primitives des vaisseaux de la choroïde, qui ne sont pas rares, avec ou sans hémorrhagies consécutives, et des ruptures possibles provoquées dans cette membrane, dans cette partie antérieure soumise à d'incessants tiraillements. »

Dans les deux tiers des cas observés, de Wecker a remarqué que la choroïdite disséminée reconnaissait pour cause l'infection syphilitique; il l'a aussi observée après la fièvre puerpérale, les hémorrhagies abondantes, à l'époque de la ménopause, ce qui laisserait supposer une certaine corrélation entre les troubles du système utérin et les altérations morbides de la choroïde.

Power [3] a signalé les hémorrhagies utérines graves et la fièvre puerpérale parmi les causes de la choroïdite disséminée.

1. Courserant. *Etude sur la choroïdite antérieure.* Thèse de Paris, 1877.
2. De Wecker. *Traité théorique et pratique des maladies des yeux*, t. I.
3. Power. *Illustrations of some of the principal diseases of the Eye.*

La syphilis, les troubles de la circulation générale(suppression des menstrues ou du flux hémorrhoïdal) sont à peu près pour S. Duplay[1] les seules causes connues de la choroïdite disséminée (exsudative et atrophique).

Le docteur Ch. Abadie[2] reconnaît aussi que dans un très grand nombre de cas la choroïdite disséminée survient d'une façon tout à fait insidieuse, sans qu'il soit possible de découvrir son origine : dépendant le plus souvent de la syphilis et de la myopie progressive avec staphylome, ces lésions de la choroïde affectent aussi quelques rapports avec les diathèses rhumatismale et goutteuse.

Dans sa thèse inaugurale sur la choroïdite atrophique, le docteur A. Remy[3] attribue une certaine importance à toutes les actions traumatiques, piqûres, déchirures ou contusions de la choroïde, blessures de la choroïde dans le cours d'une opération ou à la suite de l'introduction de corps étrangers. Les hémorrhagies, les apoplexies de la choroïde ou de la rétine peuvent aussi être regardées comme agissant de la même façon que les traumatismes précédents, quoique à un degré moins prononcé; mais ce sont surtout la suppression des règles et la syphilis qui jouent le rôle le plus important parmi les causes de cette affection.

« Autant l'iritis est fréquente, écrit Mackenzie, dans son traité pratique des maladies de l'œil, autant l'inflammation de la choroïde est rare : c'est à la grande irritabilité nerveuse de l'iris que nous devons attribuer sa propension marquée à s'enflammer, tandis que la choroïde, qui est extrêmement vasculaire, mais à peine sensible, ne s'enflamme que rarement. » Le même auteur énumère ainsi les causes auxquelles on peut le plus souvent rapporter la maladie[4] : 1° l'exposition à un courant d'air pendant que l'on est en sueur; 2° l'abus de la vue exercée sur de petits objets; 3° les inquiétudes, le chagrin, et le manque de sommeil; 4° la suppression brusque de quelque écoulement habituel comme les hémorrhoïdes.

1. S. Duplay, *Traité de pathologie externe*, t. IV.
2. Ch. Abadie, *Traité des maladies des yeux*, t. II.
3. Albert Remy, *De l'atrophie choroïdienne* (Thèse de Paris 1875).
4. Mackenzie confond sous le nom de choroïdite aiguë les choroïdites séreuse et plastique.

Quelques auteurs, on le voit, parlent bien de l'influence que peuvent avoir les perturbations graves du système circulatoire sur la pathogénie de la choroïdite disséminée, aucun n'insiste sur l'action de la chaleur et de la lumière. Ayant observé quelques cas de cette affection dans lesquels le rôle de ces deux agents n'est pas douteux, nous avons cru pouvoir les publier ici, nous y joindrons plusieurs autres observations déjà publiées et démontrant manifestement l'influence de ces deux causes.

Observations.

Observation I. — Recueillie le 25 juin 1877 à l'hôpital militaire du Val-de-Grâce dans le service de M. le professeur Perrin.

Monjalon Simon, 24 ans, soldat au 36e de ligne, entre à l'hôpital militaire du Val-de-Grâce le 22 juin 1877. Avant d'entrer au service, sa vue aurait été excellente; il aurait pu apprendre à lire et à écrire jusqu'à l'âge de 13 ans. Il y a quatre mois, étant occupé à mettre du charbon dans un fourneau, son visage fut atteint par la flamme; il remarqua quinze jours après que sa vision directe était complètement perdue du côté gauche, et qu'il ne distinguait que très imparfaitement tout ce qui se trouvait à la périphérie de son champ visuel; son état est resté le même depuis cette époque. Il n'a jamais eu la syphilis.

État actuel. Acuïté visuelle : O.G. = au-dessous d'. $\frac{1}{20}$

O.D. $\frac{1}{3}$.

Champ visuel : — à 5 mètres de distance, il ne voit même pas la main que l'on agite devant lui, il ne peut distinguer les échelles typographiques; en fixant le bas du tableau, il en voit la partie supérieure et réciproquement.

L'appareil protecteur de l'œil et l'appareil musculaire sont sains.

Réfraction : Emmétrope.

Examen à l'ophtalmoscope :

La papille a perdu de sa transparence, elle est blanc mat avec un léger reflet rose, la lame criblée, la zone sclérotícale ne sont plus distinctes de la partie moyenne ; en dedans et en haut de la papille, on observe une plaque d'atrophie choroïdienne sur les bords de laquelle se trouve du pigment.

Les veines sont volumineuses, foncées, conservent leur transparence sur tout leur trajet ; en haut et en dedans de la papille, une veine volumineuse semble sortir directement de la périphérie de la papille.

Les artères sont petites, sinueuses, plusieurs semblent émerger d'un point trouble situé sur le cercle sclérotical et qui n'est autre que le siège d'un exsudat.

Au niveau de la macula, on observe enfin une petite plaque d'atrophie.

Observation II. — Plaque de choroïdite située en bas et en dehors sur l'œil droit. (Thèse de Courserant, obs. XI.)

X..., cuisinière, âgée de 22 ans, occupe le lit n° 24 dans la salle Sainte-Anne (service de M. le professeur G. Sée.)

Elle est entrée à l'hôpital pour une chloro-anémie des plus prononcées : elle n'a jamais fait de maladie sérieuse, mais elle a été toujours très faible. Réglée à 15 ans, cette fonction s'est établie avec de grandes difficultés. Le sang n'a jamais été très abondant, et depuis sa formation, il lui est arrivé souvent d'avoir des retards de deux ou trois mois.

Lorsque ce phénomène se présentait, elle éprouvait de violentes douleurs dans les reins, des vomissements glaireux et des migraines qui la contraignaient à garder le lit.

Il y a dix-huit mois, pendant une période de suppression des règles, il lui saute quelques gouttes d'huile bouillante sur la paupière supérieure gauche. Elle s'aperçoit alors que la vue est considérablement brouillée du côté droit, elle pense que l'accident qui vient de lui arriver en est la seule cause, mais quelques jours après, voulant s'en assurer, elle constate qu'elle ne peut pas lire avec cet œil les gros caractères d'un titre de journal. Jamais pourtant l'œil a fait mal.

A partir de ce jour, elle s'observe le remarque que

lorsqu'elle porte fortement le regard en haut, elle éprouve une légère douleur à la partie inférieure de cet œil.

Il lui arrive aussi de voir de nombreux points lumineux, même lorsqu'elle se trouve dans un endroit sombre. Enfin est-ce une idée de sa part, elle croit que le feu auquel elle est exposée par son métier lui cause une cuisson dans l'œil.

Nous fûmes appelé à l'examiner le 26 janvier 1875. Nous faisions à cette époque quelques recherches sur les cardiaques et les anémiques du service.

Rien dans l'extérieur de ses yeux ne pouvait attirer l'attention ; les pupilles étaient largement dilatées ; nous avons noté ce fait chez presque tous les anémiques. Peut-être est-ce une des causes des éblouissements qu'ils accusent souvent? elles étaient des plus paresseuses à l'action de la lumière, mais au contraire très sensibles à l'atropine ; une goutte suffit pour obtenir une dilatation au maximum rapide.

A droite, le corps vitré absolument transparent laisse voir un fond d'œil pâle, grenu, une papille saine. Légère hypermétropie sans astigmatisme. L'observation la plus attentive ne fait rien trouver dans les parties périphériques en haut, à droite, à gauche : comme la malade avait accusé une douleur spontanée au moment de l'élévation du regard, notre attention fut portée de ce coté, et nous allions finir l'exploration lorsqu'en nous plaçant au-dessus de l'œil examiné, celui-ci regardant fortement en bas et en dehors, nous fûmes frappé par le reflet blanchâtre de cette partie.

Avec une lentille de 3 pouces, on pouvait distinguer une plaque d'un blanc jaunâtre fortement bordée de noir, d'une forme ovalaire, parsemée elle-même de points noirâtres.

Il était impossible d'arriver sur le bord antérieur de cette plaque.

Quelle pouvait bien en être la nature ?

Nous avons dit que son bord postérieur était fortement pigmenté, que la surface était irrégulièrement pointillée.

Cette pigmentation tranchait, dans cette région, avec la teinte orange pâle de l'image du fond de l'œil.

La teinte des cheveux, la couleur de l'iris s'accordaient peu avec cet aspect circonscrit.

Etait-ce une ancienne hémorrhagie résorbée ou une plaque de choroïdite aréolaire? nous pencherions pour la première opinion, vu l'absence de tout symptôme inflammatoire.

Nous avons dit que la lésion était choroïdienne. Ce n'était donc pas une des lésions signalées dans ces derniers temps comme fréquentes dans les anémies dites pernicieuses.

La malade ne présentait du reste aucun des phénomènes qui constituent cette maladie encore nouvelle dans le cadre nosologique.

La sensibilité de l'œil est très augmentée dans le point correspondant à la lésion; le globe est très mou, surtout lorsqu'on le compare à celui du côte gauche.

Absolument rien du côté gauche. Après le retour du pouvoir accommodateur, le 2 janvier, l'examen de l'acuïté donne:

$$S \text{ à gauche} = 1.$$
$$S \text{ à droite} = \frac{20}{100}.$$

Pas d'amélioration par les verres. Le champ visuel ne peut pas être pris au tableau; mais, pris avec les deux mains, il ne donne aucun renseignement intéressant.

Un mois après, nous avons revu cette malade; un curieux phénomène nous a frappé: la pigmentation du fond de l'œil était bien plus franche dans tout le pôle postérieur, la lésion elle-même n'avait nullement changé d'aspect: du reste comme cet œil n'était pas douloureux au point de la gêner, la malade était décidée à ne suivre aucun traitement.

Dans le cas que rapporte M. Courserant, les causes de la choroïdite sont complexes, il faut faire intervenir d'un côté les troubles de la menstruation, de l'autre l'accident survenu pendant la période de suppression des règles, cause prédisposante dans le premier cas, déterminante dans le second. Nous insistons enfin sur ce fait que la malade (et nous reproduisons textuellement ses paroles), croit [illegible] le feu auquel elle est exposée par son métier lui caus[illegible] cuisson dans l'œil.

Observation III. — Recueillie à l'hôpital militaire du Val-de-Grâce, dans le service de M. le professeur Perrin.

Masset, caporal au 47e de ligne, entre au mois de juin 1877 à l'hôpital militaire du Val-de-Grâce dans le service de M. le professeur Perrin. Sa vue, assez bonne dans son enfance, lui aurait permis de recevoir une certaine instruction. Il aurait déjà servi dans la marine, et c'est à dater de cette époque que se serait développée l'affection dont il se plaint; employé à la machine du bâtiment sur lequel il était, exposé par conséquent à une lumière et à une chaleur très intenses, il attribue à cette cause le mauvais état de sa vue qui n'a fait qu'empirer depuis. De plus, sa vue, quoique assez bonne, a toujours été un peu courte, et les occupations auxquelles il a été soumis, (travail de bureau, direction des enfants de troupe de son régiment) n'ont pas peu contribué à augmenter le degré de sa myopie et les lésions consécutives à celle-ci.

État actuel : Côté droit, $S = \frac{1}{20}$ de près $= \frac{1}{7}$.

Côté gauche, $S = \frac{1}{100}$.

Du côté gauche la vision est confuse à 7 mètres.

Réfraction : L'acuïté devient assez bonne avec le n° 9 (ancien système) ou 4 1/2.

Champ visuel : Présente des scotomes correspondant aux foyers morbides.

Diminution considérable de la sensibilité rétinienne, quand l'éclairage est suffisant, le malade voit encore assez bien et peut se guider; dans une salle sombre, il ne voit même plus les personnes qui s'y trouvent.

Examen ophtalmoscopique : — O. D. Les milieux de l'œil ont conservé leur transparence.

La papille de ce côté est normale, le limbe sclérotical est élargi, apparent, il y a staphylome au deuxième degré. Les artères sont petites, les veines volumineuses. Au niveau de la macula, véritable mosaïque constituée par des stries jaunâtres et des points pigmentaires; au-dessus de la macula, on trouve un foyer d'exsudation grisâtre, avec taches de pigment; à gauche de la macula on observe un autre foyer analogue.

Les vaisseaux du fond de l'œil sont recouverts en certains points par du pigment.

O. G. La papille est violacée, petite, comme elle l'est du reste dans tous les yeux myopes, son limbe est staphylomateux; sur tout le fond de l'œil, de côté, on trouve des plaques exsudatives disséminées mêlées à des amas de pigment.

Comme dans l'observation précédente, il ne s'agit pas seulement ici de lésions produites par des agents dont nous étudions l'action; la choroïdite disséminée peut être regardée en partie comme consécutive à la scléro-choroïdite postérieure myopique; néanmoins nous devons remarquer que l'acuïté visuelle n'a réellement commencé à baisser que lorsque l'appareil de la vision du malade a été soumis à une hygiène défectueuse.

Observation IV. — (Thèse de Courserant, Paris, 1877.)

M. F..., âgé de 36 ans, se présente le 15 février 1870 à la Clinique. C'est un homme vigoureux, bien constitué. Il a la face rouge et colorée, les cheveux et la barbe châtains, l'iris brun-clair. Il a toujours joui d'une bonne santé et n'a jamais eu ni diarrhée, ni constipation habituelle, ni hémorrhoïdes. Il se rappelle seulement avoir éprouvé, dans sa jeunesse, de vagues maux de tête.

Il est employé au tirage des photographies sur papier, et par conséquent exposé à un soleil très intense, qu'il reçoit habituellement obliquement de bas en haut sur son côté gauche, après quoi les rayons arrivent sur une glace placée à sa hauteur, pour de là être réfléchis sur son œil droit. Le malade raconte que, au mois de mai 1864, il a été pris de photophobie, qui a augmenté peu à peu, si bien qu'au bout de trois jours, il lui était impossible de regarder une faible lumière, quelque faible qu'elle fût. Il dut s'astreindre à vivre dans l'obscurité la plus profonde. En même temps apparurent des douleurs périorbitaires très fortes, disparaissant le soir vers six heures pour se reproduire le lendemain matin à cinq heures. Vers une heure, exacerbation d ', photopsie et photophobie intenses très gênantes. En m mps hyperesthésie du cuir chevelu. Le malade ne pou poser la tête

sur l'oreiller, il lui semblait que ses cheveux entraient dans sa tête comme autant d'aiguilles. Un médecin, consulté à cette époque, conseilla l'application de 25 sangsues à l'anus.

Disparition à peu près complète de ces phénomènes, du vingt-cinquième au trente-cinquième jour, pendant lesquels le malade prit un gramme de sulfate de quinine par jour. L'œil est sensible au toucher ; quand on fait regarder le malade directement en bas, on constate par la pression du doigt sur le globe, un point douloureux en haut et en dedans. Le malade dit que les rayons du soleil qui le frappent en face ne le gênent pas, tandis que ceux qui pénètrent obliquement de dehors en dedans, dans la direction du point douloureux, exagèrent la douleur et la photophobie.

Examen ophtalmoscopique : — Pas de trouble du corps vitré, excavation physiologique de la papille dont les contours sont moins bien accusés. Léger œdème rétinien, veines plus volumineuses, flexueuses, vasa vorticosa plus accusés, turgescents.

On aperçoit en un point limité, situé en haut et en dedans, un peu au-delà de l'équateur, une tache d'un brun-rougeâtre, très foncée, dont la coloration diffère cependant de celle d'une hémorrhagie. Cette portion de choroïde, d'une teinte plus foncée, correspond exactement au point où siège la douleur accusée à la pression. L'examen à l'image droite n'est possible, après atropinisation, qu'à l'aide d'un verre + 24, placé au-devant de l'œil au point focal antérieur, ce qui indique une hypermétropie $\frac{1}{24}$. L'examen de la réfraction avant atropinisation avait donné Hm. $= \frac{1}{30}$. Application de la ventouse Horteloup, avec émission de deux cylindres de sang, purgatifs répétés, pilules aloétiques, conserves verre coquille teinte cobalt foncée, repos absolu des yeux.

25 février. — Amélioration très notable, photophobie presque nulle, douleurs sensiblement diminuées, pilules de bichlorure de mercure (0 15 centigrammes en 50 pilules), bains de pieds à la moutarde.

5 mars. — Le malade revient pour faire constater sa guérison;

le fond de l'œil est normal, tous les symptômes subjectifs ont disparu.

Observation V. — (*Atlas de Jaeger*, p. 178, planche XXIV.)

W. R..., imprimeur sur étoffes, âgé de 46 ans, avait toujours été bien portant dans sa jeunesse. Il rapporte qu'à 24 ans, et une seconde fois à 25 ans il a été atteint d'une blennorrhagie uréthrale, mais il prétend qu'il n'a jamais eu d'ulcère vénérien, quoique une affection cutanée postérieure à la blennorrhagie, de fréquentes douleurs dans les membres, ainsi que le traitement employé semblent indiquer l'existence d'un état général syphilitique. Depuis cette époque, le malade souffrit aussi fréquemment d'évacuations difficiles, d'embarras et d'écoulements hémorrhoïdaux.

Par une chaude journée du mois d'août 1836, il s'éloigna de chez lui après dîner et, exposé au soleil de midi, il fit, la tête découverte, quelques centaines de pas dans la rue. Lorsqu'il fut rentré, il remarqua, sans autre phénomène morbide, une diminution si considérable de sa faculté visuelle qu'il n'était plus en état de continuer son travail.

Grâce à l'emploi de différents remèdes, la vue s'améliora progressivement, au bout de quelques mois surtout, pour l'œil droit; si bien qu'au commencement de janvier de l'année suivante (1837) il pouvait de nouveau reprendre son travail et continuer jusqu'en 1854, malgré des affections répétées; pneumonie, pleurésie, angine, etc. Pendant ce temps, il remarqua, surtout dans les premières années, une augmentation constante de sa vue; depuis ces deux dernières années, au contraire, une faible diminution de sa faculté visuelle.

A l'extérieur, ses yeux ne laissent apercevoir aucun phénomène morbide. Les pupilles ont une grandeur, une mobilité et une couleur normales. Avec l'œil droit, le malade lit le n° 1 de 9 à 12 pouces et le n° 20 jusqu'à 52 pouces de distance. Avec cet œil, le malade remarque constamment, au milieu du champ visuel, un trouble discoïde, nuageux, grisâtre, dans l'étendue duquel les objets paraissent un peu confus, et animés d'un mouvement oscillatoire [illegible] érable; si bien que dans cette partie du champ visuel, [illegible] semble qu'il voit à

travers de l'eau agitée. Dans les autres parties du champ visuel, l'acuïté est excellente. Lorsqu'il regarde une surface à 10 pouces de distance, ce trouble a environ 1 pouce 1/2 de diamètre, et en regardant au loin, il augmente notablement en étendue ; il a alors, suivant l'appréciation du malade, la grandeur d'une soucoupe à thé. Avec l'augmentation de la lumière du jour, le trouble devient plus léger et il ne produit qu'un très faible trouble fonctionnel ; en fermant les paupières, ou pendant la nuit, tout le champ visuel est traversé dans différentes directions par des étincelles d'un jaune clair.

Dans l'œil gauche, la faculté visuelle est notablement troublée. Ici encore, un trouble, mais de forme irrégulière, couvre le milieu du champ visuel. Il s'étend manifestement, surtout en haut, puisque le malade qui, sur une surface éloignée de 6 pouces de l'œil, reconnaît les gros objets dans la partie externe du champ visuel, à 1 pouce en bas, à 2 pouces 1/2 en dedans, à 3 pouces du centre, ne perçoit, çà et là dans la partie supérieure que de faibles indications de ces mêmes objets. Ce trouble a une couleur grise noirâtre uniforme et rend tout à fait invisibles les objets qu'il recouvre ; il augmente en étendue dans le regard au loin, et il devient en même temps plus clair ; dans le regard de près, il devient plus petit et plus foncé, et il n'éprouve à la lumière solaire aucune modification. Avec cet œil (le gauche) le malade lit le n° 18 à 10 pouces de distance ; cependant ici encore, tout lui paraît animé d'un mouvement continuel, comme vu à travers de l'eau agitée. Lorsque les paupières sont fermées, ou pendant la nuit, des étincelles jaunâtres et claires se meuvent dans tout le champ visuel, mais à un degré plus considérable que dans l'œil droit.

Examen ophtalmoscopique (Résumé).

Les milieux de l'œil sont parfaitement transparents.

O. D. le nerf optique n'est pas bien limité et ne se distingue que par sa couleur rougeâtre du reste du fond de l'œil, lequel est d'une couleur jaunâtre claire. La papille est arrondie, les diamètres sont un peu plus petits que d'habitude, la surface a sa position normale.

Les vaisseaux centraux sont normaux, les artères sont plus tortueuses et plus profondément situées que les veines.

La rétine est partout transparente.

La plus grande partie du reste du fond de l'œil est normale, seulement elle est d'un jaune rouge un peu plus foncé que d'habitude, et l'état granulé est plus marqué et plus accentué.

Au niveau de la macula et dans le voisinage, au contraire, la couleur normale fait défaut dans une grande étendue, et, en ce point même, le fond de l'œil paraît uniformément et très fortement éclairé, même presque brillant, de couleur jaune blanchâtre et couvert de nombreuses plaques pigmentaires et de quelques extravasations ; dans son étendue on voit des vaisseaux jaune rouge, rubanés, fortement sinueux, les uns sont larges et longs, les autres minces et courts.

Les masses pigmentaires ont en général une grande étendue, paraissent épaisses, volumineuses, d'une couleur rouge brun foncé, leur forme est irrégulière.

Les extravasations sont situées pour la plupart dans l'intérieur de la tache claire ; elles ont des diamètres notables, des contours arrondis, quatre petites sont seules allongées.

Les masses pigmentaires et les extravasations paraissent, par leur masse principale, situées au devant des vaisseaux choroïdiens et derrière les vaisseaux rétiniens.

O. G. Le nerf optique est arrondi, son diamètre est un peu plus grand que du côté droit, il n'a pas de contours nets, paraît jaune clair.

Les vaisseaux centraux, en général normaux, ne se détachent plus nettement sur le fond de l'œil.

La rétine est transparente.

Dans les parties périphériques, le fond de l'œil paraît d'un jaune-rouge foncé, normal, et nettement granulé ; dans le centre cependant, il est, dans une grande étendue, fortement éclairé, par places même très brillant, et en grande partie d'un jaune blanc uniforme et couvert de masses pigmentaires foncées : cette tache claire entoure la macula et le nerf optique, elle s'étend en haut, à p[illegible] u nerf optique jusqu'à la deuxième division des principa[illegible]eaux rétiniens; elle

va encore plus loin en dehors et en bas, où elle s'étend à plus de quatre diamètres papillaires au-delà du nerf optique, et se sépare du fond de l'œil par une ligne courbe ; dans son étendue, les vaisseaux choroïdiens sont parfaitement visibles, sous forme de stries d'un jaune orangé, plus ou moins nettement rubanées, uniformément colorées. C'est là aussi que se trouvent presque exclusivement les masses pigmentaires qui ont les dimensions les plus variées ; leur couleur est d'un rouge brun foncé à nuance variable, parfois presque noirâtre ; leur forme est variable et le plus souvent tout à fait irrégulière. Elles sont toutes placées devant la couche vasculaire de la choroïde et elles la recouvrent complétement ; la plus grande partie de leur masse s'étend derrière la couche vasculaire de la rétine dans différents points; cependant elles se placent, et même très souvent, dans le tissu de la rétine, où elles recouvrent complètement, en formant des stries : les vaisseaux rétiniens qui en sont comme enveloppés. Les vaisseaux rétiniens peuvent, en partie, être poursuivis au-dessus des masses pigmentaires, mais ils se dérobent en partie au regard en traversant ces mêmes masses.

La coloration blanc jaunâtre de la tache anormale existant dans chaque œil doit, eu égard au défaut d'épithélium choroïdien dans les points correspondants, être produite surtout par un épais exsudat, qui, au moment du premier examen ophtalmoscopique, avait en partie déjà diminué de volume.

Le malade, qui avait continuellement observé un régime approprié, et fait usage de médicaments légèrement fondants, se sentit, par la suite, aller continuellement mieux, non seulement au point de vue de l'état général, mais également au point de vue de la faculté visuelle.

(*A suivre.*)

DU TRAUMATISME, DES BLESSURES ET DES CORPS ÉTRANGERS DU GLOBE DE L'ŒIL

Par le docteur A. YVERT, médecin aide-major.

(SUITE)

Nous n'insistons pas, à dessein, sur les troubles fonctionnels ou subjectifs, qui, n'offrant en pareil cas rien de caractéristique, consistent uniquement dans une diminution de l'acuïté visuelle et dans la présence assez ordinaire de scotômes plus ou moins irréguliers du champ visuel; ces symptômes, en effet, se rencontrant également dans presque toutes les affections du fond de l'œil, ne sauraient être d'une grande utilité pour le diagnostic de la lésion qui nous occupe en ce moment. Il ne nous reste donc plus qu'à apporter des faits cliniques à l'appui de l'opinion que nous venons d'émettre, pour en démontrer et en vérifier tout à la fois l'exactitude; c'est ce qui ressortira, nous l'espérons du moins, avec la plus grande évidence, de l'observation suivante, choisie parmi celles de cette nature que nous avons recueillies.

Observation XC. — Rétino-choroïdite pigmentaire d'origine traumatique. — Exsudats multiples au voisinage de la macula. — Scotome central. — Vision périphérique grandement compromise.

M. Lef..., cinquante ans, demeurant à Paris, se présente, le 2 février 1878 à la clinique du Dr Galezowski. Cet homme nous rapporte qu'il y a six mois environ (le 25 août 1877), il a reçu, sur l'œil droit, un gros morceau de bois projeté avec une certaine force, et que la vision, relativement conservée après l'accident, baisse de jour en jour, au point qu'il ne peut actuellement se servir de cet œil pour le travail. Il désirerait savoir si l'on pourrait, d'une façon quelconque, améliorer son état. L'examen extérieur du globe de l'œil blessé nous fit reconnaître : une déchirure du petit cercle de l'iris, avec dilatation consécutive de la pupille, et une subluxation du cristallin du même côté; mais nous laissons ces particularités pour n'insister que sur les détails intéressants fournis par l'image ophtalmoscopique du fond de l'œil. Ce qui frappe, en effet, à première vue, est la présence d'une quantité considérable de taches pigmen-

taires irrégulièrement disséminées depuis la papille jusqu'au niveau de l'ora serrata et de dimensions les plus variables; les unes se présentant sous la forme d'un simple pointillé noirâtre, tandis que les plus larges atteignent plusieurs millimètres de diamètre. Indépendamment de celles-ci, existent, surtout au voisinage de l'ora serrata, quelques taches d'un blanc jaunâtre, en partie masquées d'ailleurs par les dépôts de pigment dont nous venons de parler. L'examen attentif, pratiqué à l'aide de la lentille, permet de nous rendre un compte beaucoup plus exact de ces lésions et du siège précis qu'elles occupent : en premier lieu, la plupart des vaisseaux rétiniens sont le point de départ d'exsudats très nettement appréciables, d'un gris foncé et même complètement noirs par places, qui infiltrent les contours et masquent dans plusieurs endroits la continuité de leur trajet; dans l'intervalle de ces ramuscules vasculaires, de très nombreux dépôts de pigment apparaissent; les uns entourés d'un trouble très manifeste de la rétine, les autres parfaitement reconnaissables en arrière de la membrane nerveuse, transparente à ce niveau. La région de la macula semble être le lieu de prédilection de ces exsudations qui la circonscrivent de toute part. La choroïde paraît surtout altérée à la partie inféro-externe, au niveau de l'ora serrata, où existent plusieurs plaques d'atrophie, en voie de régression, caractérisées par des taches d'une coloration jaunâtre, très irrégulière de forme, et entourées de nombreux îlots de pigment. En somme, le fond de l'œil présente un magnifique aspect tigré et chatoyant. La papille est à peu près normale, quoique un peu diffuse sur les bords. Comme troubles fonctionnels, nous constatons : l'existence d'un vaste scotome central, en rapport certainement avec les lésions observées au niveau de la macula; et une échancrure triangulaire, occupant la partie supéro-interne du champ visuel, coïncidant exactement avec les lésions notées dans la rétine et dans la choroïde, au voisinage de l'ora serrata; en dehors de ces points, le malade distingue bien les doigts et les gros objets, mais toute lecture est impossible. Il n'existe chez ce malade aucun antécédent ni aucune cause capable d'expliquer ces lésions, sauf le traumatisme; d'ailleurs, l'autre œil est absolument normal et ne présente aucune trace de pigmentation, rappelant même de loin, celle que nous avons notée du côté opposé. Nous concluons donc à l'existence d'une rétino-choroïdite traumatique; et M. Galezowski confirme notre diagnostic. Comme traitement : instillation de trois gouttes par jour du collyre à l'ésérine 0,02 centigrammes pour 10 grammes, et administration de l'iodure de potassium à l'intérieur. Malheureusement, comme nous l'avions prévu, nous revoyons ce malade un mois après, mais sans pouvoir signaler la moindre amélioration.

On ne saurait évidemment pas, après la lecture attentive de cette observation, mettre en doute un seul instant l'existence bien manifeste d'une rétino-choroïdite dans le fait que nous avons rapporté, mais où l'embarras devient plus grand, c'est quand il s'agit d'en reconnaître la cause et de remonter à l'étiologie? Aussi notre qualification de rétino-choroïdite traumatique soulèvera-t-elle bien des objections, et ne sera-t-elle pas admise par tous ceux qui la discuteront?

Voyons donc quelles sont les bases de notre diagnostic et sur quel fondement repose notre opinion. L'affection que nous avons décrite ne peut être certainement confondue qu'avec deux autres maladies du fond de l'œil, présentant d'ailleurs avec elle d'assez grandes analogies : nous voulons parler de la rétinite pigmentaire et de la rétino-choroïdite syphilitique. Pour ce qui est de la rétinite pigmentaire, il n'y a pas de discussion possible : les lésions qui la caractérisent en effet, se rencontrent constamment dans les deux yeux à la fois; elles datent ordinairement de l'enfance; la pigmentation débute toujours à la périphérie, pour s'avancer peu à peu jusqu'au centre; les taches noirâtres ressemblent absolument à des ostéoplastes auxquels on les a fort justement comparées; les parois des vaisseaux rétiniens sont manifestement épaissies et leur calibre diminué, la papille subit très rapidement une atrophie assez prononcée. Si nous ajoutons à cet ensemble symptomatique l'héméralopie et le rétrécissement régulièrement concentrique du champ visuel, nous en aurons dit assez pour empêcher toute confusion et pour rejeter immédiatement l'hypothèse d'une pareille affection. Nous restons donc maintenant en face de la rétino-choroïdite syphilitique, qui offre, il faut bien le reconnaître, la plus grande ressemblance avec les faits qui nous occupent. Vouloir établir des différences dans la forme, dans le siège, dans la configuration des dépôts pigmentaires, serait certainement illusoire et absolument impossible ; aussi ne nous aventurerons-nous pas sur ce terrain difficile et glissant, pour rester sur celui de la pratique. Or, nous basant d'une part sur l'absence parfaitement constatée de tout antécédent et de tout accident syphilitique dans le fait en

question; nous appuyant d'autre part sur le développement non douteux des symptômes inflammatoires à la suite d'un traumatisme ayant porté précisément sur l'organe atteint, force est bien ici, comme dans tant d'autres circonstances, d'accorder à la notion étiologique toute l'importance qu'elle mérite, et d'arriver pour ainsi dire par exclusion, au diagnostic d'affection traumatique. N'avons-nous pas vu déjà, en effet, à propos des déchirures de la choroïde par exemple, que dans bien des cas, les signes fournis par l'examen direct, à l'aide de l'ophtalmoscope, sont complètement impuissants à résoudre la question de savoir, si, oui ou non, on a affaire à une rupture véritable ou bien au contraire à de l'atrophie? Et n'avons-nous pas insisté à ce sujet sur la valeur des anamnestiques, qui seuls peuvent permettre d'être affirmatif et de juger en toute connaissance de cause? C'est pourquoi, tenant un compte aussi juste que possible de tous les éléments de la question, nous nous croyons amené à conclure naturellement à l'existence de la rétino-choroïdite pigmentaire traumatique.

Les exemples de choroïdo-rétinite chronique exsudative, consécutive à la contusion du globe de l'œil, pourraient certainement donner encore plus de prise aux contestations que la forme précédente, si nous n'avions fort heureusement entre les mains le moyen de fournir la preuve anatomique de leur existence. Mais le fait suivant, qui a été présenté avec pièce à l'appui, par Cohn, en 1871, à la Société ophtalmologique de Heidelberg ne saurait laisser le moindre doute à ce sujet: il s'agit, en effet, dans ce cas remarquable d'un soldat blessé au Bourget, par une balle de chassepot qui vint frapper le globe de l'œil gauche au niveau de son angle externe, et détermina la cécité complète de ce côté. Quand Cohn pratiqua en Allemagne, quatre semaines après l'accident, l'examen du fond de l'œil de ce malade, il découvrit, dit-il, une altération qu'il n'avait vue, jusqu'alors, figurée dans aucun atlas, et qui excita vivement sa curiosité. « J'aperçus, écrit cet excellent ophtalmologiste, une tache blanche occupant une surface huit ou dix fois plus étendue que celle de la papille et entourée d'un bord pigmenté. Il était impossible de reconnaître si elle apparte-

nait à la rétine ou à la choroïde. Quant à la papille et à ses vaisseaux, on n'en voyait pas de trace sur la tache... Aucune trace ni d'iritis, ni de cyclite, ni d'irido-cyclite, donc aucune des formes morbides qui sont habituellement la cause d'une ophtalmie sympathique. » Cependant des troubles survenus dans l'œil du côté opposé exigèrent l'ablation de celui qui avait été atteint par le traumatisme, et dont on put fort heureusement vérifier les altérations. Or, l'examen anatomique de l'œil enlevé, fait par le professeur Maldeyer, donna les résultats suivants : « choroïdo-rétinite chronique avec formation d'un exsudat plastique à la face interne de la rétine; dégénérescence fibreuse de la rétine et atrophie de la choroïde. Corps ciliaire intact. » Si nous avons rapporté en détail cette observation intéressante, c'est dans le double but : de démontrer à la fois la réalité de cette forme particulière d'affection traumatique double, et d'en exposer en même temps la symptomatologie, qui ne diffère d'ailleurs en rien, comme on peut le voir, de celle de toutes les autres rétino-choroïdites exsudatives. Aussi n'y insisterons-nous pas plus longuement, afin d'arriver immédiatement à l'étude de la dernière variété, non moins curieuse, des choroïdites chroniques d'origine traumatique, caractérisée par le développement d'un ou de plusieurs abcès enkystés dans l'épaisseur même du stroma choroïdien.

L'existence de ce processus inflammatoire est mise hors de doute par la publication de deux observations, accompagnées l'une et l'autre de l'examen anatomique, ce qui leur donne une réelle valeur et supprime d'emblée toute discussion. Dans un premier fait communiqué, en 1865, par Knapp (de New-York) au congrès de Heidelberg, il s'agit d'une tumeur choroïdienne survenue à la suite d'un traumatisme, et présentant à l'intérieur deux collections purulentes, développées : l'une à sa face externe, du côté de la sclérotique; l'autre, à sa face interne, sous la rétine, complètement décollée à ce niveau. Cette tumeur était constituée par une hyperplasie des cellules plasmatiques du tissu choroïdien lui-même, et en avait imposé au chirurgien américain pour un sarcome en voie

de suppuration. Mais tel ne fut point le diagnostic posé par les membres du congrès, qui avec de Græfe conclurent, sans hésitation, à l'existence d'une choroïdite hyperplasique et purulente, localisée. La seconde observation, de tout point comparable à celle de Knapp, et ayant, d'ailleurs, comme la précédente, donné lieu à la même méprise, a été rapportée dans le premier fascicule des *Annali di ottalmologia* par Quaglino de Milan. Il ne faudra donc jamais perdre de vue la possibilité d'un semblable processus à la suite des traumatismes du globe de l'œil, et ne conclure à l'existence d'une tumeur de mauvaise nature qu'après avoir éliminé toutefois cette espèce particulière de choroïdite suppurée. Le diagnostic différentiel ne sera dans tous les cas, il est vrai, possible qu'après l'énucléation préalable de l'organe atteint; mais ce sera déjà beaucoup, pour le malade et pour le chirurgien, d'être fixés d'une manière certaine sur les conséquences de l'opération et de n'avoir pas à craindre la récidive, si fréquente après l'ablation des néoplasmes.

Nous en avons fini avec les inflammations traumatiques de la choroïde, proprement dites ; mais nous ne saurions quitter ce sujet sans ajouter au moins quelques mots touchant une complication assez fréquente de ce processus lent et chronique, dont elle forme à vrai dire, un mode de terminaison assez habituel : nous voulons parler de l'ossification de la choroïde. Les rapports intimes qui relient en effet cette transformation particulière du stroma choroïdien à l'inflammation chronique de ce dernier, ne sont plus mis en doute actuellement par personne, depuis que les histologistes ont démontré : qu'il se produit d'abord une couche de tissu cellulaire de nouvelle formation, dans laquelle se développe plus tard le tissu osseux. Or on peut affirmer, sans crainte d'être contredit, que les traumatismes sont une des sources les plus nombreuses de ces ossifications, et que telle est, malheureusement, la terminaison la plus ordinaire des blessures du globe de l'œil qui aboutissent, après une longue évolution, à l'atrophie de cet organe. Nous ne voulons, pour preuve de cette vérité, que l'examen de quelques pièces anatomo-pathologiques prises au

hasard, parmi la riche collection du musée de l'Ophtalmique hôpital de Londres : sur un œil, du côté gauche, atteint d'un coup de fourchette onze ans auparavant, et énucléé par Critchett, à cause des accidents sympathiques développés à droite, on voit « que la choroïde est ossifiée dans une grande étendue de sa face interne ; cette partie ossifiée forme une plaque irrégulière, s'étendant de l'entrée du nerf optique jusqu'à la région ciliaire ; de cette plaque partent des aiguilles osseuses qui se portent dans les portions non encore ossifiées. Le cristallin est représenté par son noyau, de forme normale, jaune et d'une dureté pierreuse ». Dans un autre œil, perdu également depuis plusieurs années, en grande partie atrophié, et enlevé aussi en raison des accidents sympathiques survenus du côté opposé, on trouva « dans la partie postérieure de la choroïde une mince plaque osseuse qui entoure complètement la papille optique. Le reste de la choroïde est parsemé de corps colloïdes, très rapprochés, visibles à l'œil nu, et ressemblant à des grains de sable fin. La rétine a subi la dégénérescence graisseuse, et quelques-uns de ses vaisseaux les plus volumineux sont passés à l'état calcaire, faisant effervescence avec l'acide nitrique ». L'altération était encore bien plus prononcée dans un cas d'ossification d'une portion considérable de la choroïde, consécutive à une inflammation traumatique, observé par Jeaffreson, et qui atteignait, en épaisseur, les dimensions presque incroyables d'un huitième de pouce.

Nous pourrions multiplier ces exemples et rapporter ainsi bien d'autres observations de transformation osseuse de la choroïde ; mais ces quelques faits suffisent amplement à la courte description que nous voulons donner de cette affection. On a vu, en effet, par les détails qui précèdent que le développement de ces ossifications peut varier beaucoup comme étendue et comme épaisseur ; que, limitées tantôt à la formation d'une simple plaque, de quelques millimètres de diamètre, elles peuvent, dans certains cas, ressembler à une véritable coque partant du nerf optique pour aboutir jusqu'au niveau de la région ciliaire ; d'autres fois, enfin, elles se présentent sim-

plement sous la forme d'une espèce de semis pointillé, ou d'aiguilles plus ou moins allongées, répandues fort irrégulièrement dans l'épaisseur de la choroïde, remplacée en grande partie à ce moment par du tissu fibreux. Leur épaisseur présentera d'ailleurs aussi les plus grandes variations, et passera successivement par tous les degrés, pour atteindre, dans certains cas exceptionnels, les dimensions considérables d'un huitième de pouce, dont nous avons parlé il n'y a qu'un instant. Quant au siège exact de ces ossifications, on le trouverait constamment dans les parties les plus internes de la choroïde, s'il faut, en croire, du moins, les conclusions tirées par Schiessgemuseus, de Bâle, de l'examen de huit yeux énucléés et soumis à son observation : « Le tissu osseux, dit en effet cet ophtalmologiste, a constamment son point de départ dans les couches les plus internes de la choroïde. Ce n'est pas toujours dans la chorio-capillaire, comme Knapp en a émis l'opinion, puisque dans le cas numéro quatre, cette membrane était intacte. Le plus souvent, d'ailleurs, il se produit d'abord une couche de tissu cellulaire de nouvelle formation, dans laquelle se développe plus tard le tissu osseux. » Quoi qu'il en soit, il n'en résulte pas moins, au point de vue pratique, qu'à la suite de traumatismes de toute sorte, la choroïde est susceptible de devenir, par places ou dans sa totalité, le point de départ de véritables infiltrations osseuses, dont les conséquences sont loin malheureusement d'être toujours inoffensives pour le globe de l'œil du côté opposé. Il est vrai, que, dans plusieurs observations, suivies de l'examen anatomo-pathologique, M. Poncet (de Cluny) a pu établir, de la façon la plus formelle, que ces noyaux d'ossification ne déterminaient pas, comme on l'avait prétendu, dans leur voisinage, une irritation comparable à celle qu'aurait produite un corps étranger; mais il n'en reste pas moins démontré, par la plupart des faits cliniques, qu'en thèse générale, toute ossification de la choroïde prédispose aux accidents sympathiques, et devient la source d'un véritable danger pour l'œil du côté opposé. C'est ce qui ressort, du reste, avec la plus grande évidence des quelques exemples que nous

avons relatés tout à l'heure, et dans lesquels l'énucléation avait été jugée indispensable ; aussi, tous les chirurgiens sont-ils d'accord sur la nécessité de l'ablation du globe de l'œil, toutes les fois que l'existence de ces noyaux peut être certainement démontrée : règle dont on ne saurait, à notre avis, se départir sans avoir tôt ou tard à le regretter amèrement.

Quant aux symptômes présentés par ces ossifications, ils sont si souvent nuls ou peu appréciables, qu'on est la plupart du temps réduit à de pures suppositions : certes il y a bien quelques cas où on reconnaîtra assez facilement une dureté particulière de l'œil, en voie d'atrophie, dureté plus ou moins étendue, et variable avec les dimensions mêmes des points d'ossification ; mais il ne faudrait pas trop se faire illusion sur la fréquence de cette sensation spéciale, par la raison toute simple, que le siège de prédilection de ces altérations au voisinage de la papille rend bien souvent ce genre d'exploration impossible. La longue durée de l'affection ; la constatation de poussées inflammatoires revenant périodiquement, à des intervalles même assez éloignés, dans un œil en partie atrophié ; et surtout l'éclosion de troubles sympathiques dans l'organe du côté opposé, devront tout naturellement faire songer à la possibilité de l'ossification de la choroïde. En pareil cas, d'ailleurs, il n'y a pas de temps à perdre, et l'énucléation doit être pratiquée le plus tôt possible.

TROUBLES DE L'ACCOMMODATION D'ORIGINE TRAUMATIQUE.

Vouloir écrire l'histoire complète et définitive des troubles de l'accommodation, qui surviennent comme conséquence des traumatismes du globe de l'œil, est une chose certainement impossible aujourd'hui en raison du nombre limité de documents dont on dispose d'une part, et d'autre part, à cause des idées contradictoires émises par quelques-uns des ophtalmologistes qui se sont occupés plus particulièrement de cette question. Nous n'avons donc pas la prétention d'élucider ce sujet, à peine ébauché et actuellement à l'étude : notre but,

plus modeste, sera simplement de colliger tous les faits de cette nature, épars dans la science, et de les réunir en groupe, pour en former un faisceau et essayer d'en tirer quelques conclusions utiles à la pratique. Or, la première notion qui ressort, avec la plus grande évidence, de la lecture attentive des observations publiées et des résultats fournis par la clinique, est la subdivision toute naturelle de ces troubles en deux grandes classes, suivant que le traumatisme aura pour résultat : soit un excès, soit une simple diminution, soit enfin une suppression complète de la faculté accommodative de l'œil atteint. Dans le premier cas, on aura affaire au spasme ; dans le second au contraire, à une parésie ou à une paralysie absolue de l'accommodation ; aussi allons-nous passer en revue chacune de ces affections traumatiques.

a. — Spasme du muscle de l'accommodation et du sphincter pupillaire.

Il faut entendre par spasme de l'accommodation, toute contracture du muscle ciliaire circulaire, plus ou moins prononcée, mais susceptible, dans tous les cas, d'amener à sa suite et comme conséquence immédiate, une compression exagérée du cristallin et une augmentation anormale de sa courbure, d'où l'apparition d'un certain nombre de troubles fonctionnels que nous aurons à examiner tout à l'heure en détail. Or, ce spasme du muscle accommodateur est accompagné d'une manière constante de la contracture du sphincter pupillaire, autrement dit du myosis ; aussi, avons-nous cru devoir, en raison même de cette simultanéité d'action, rapprocher et grouper ensemble ces deux espèces d'affections traumatiques.

Fréquence et étiologie. — Si, dans le but de nous faire une idée de la fréquence du spasme de l'accommodation, consécutif aux traumatismes, nous examinons les différentes opinions émises par chacun des auteurs qui ont parlé de cette question, nous verrons tout de suite quelle obscurité règne encore sur ce sujet, et quelle divergence de sentiments partage aujourd'hui même des ophtalmologistes non moins com-

pétents. Quelques-uns, en effet, ne parlent même pas, dans leurs traités classiques, du traumatisme comme cause étiologique de la contracture du muscle ciliaire ; d'autres ne font que citer cette origine particulière, mais sans y insister. Quant à ceux qui ont tourné, d'une façon toute spéciale, leur attention de ce côté, ils diffèrent tellement d'opinion, qu'il est absolument impossible d'arriver à aucune conclusion définitive, et qu'on reste en somme, dans la plus grande incertitude. Nous n'en voulons pour preuve, que les passages suivants, qui bien qu'empruntés à deux ouvrages justement classiques, et également estimés, n'en sont pas moins absolument opposés.

« Le spasme aigu de l'accommodation, d'origine traumatique, dit en effet, M. de Wecker, tel par exemple qu'il est produit par la calabarine, est évidemment très rare. Je n'en ai, pour mon compte, observé aucun cas : ce qui peut excuser mon scepticisme en pareille matière. » Toutefois, ce savant ophtalmologiste ne nie pas pour ce motif la possibilité absolue du fait, puisqu'il cite immédiatement après, le cas intéressant, observé par de Græfe, chez un ingénieur dont la cornée avait été égratignée par l'ongle de son enfant, et qui offrait le type le plus remarquable de ce genre d'affection.

Observation XCI. — Quand l'irritation, consécutive à cette excoriation, fut complètement dissipée, il ne voyait pas distinctement de cet œil, et les petits objets paraissaient multipliés. A la distance exacte de la vision distincte, la polyopie ne se manifeste pas : le pouvoir accommodateur était complètement aboli, et, en même temps, l'œil était myope. Cet œil, non muni de verres, était adapté à 3" 1/4 ; avec — 1/6 à 8", et avec 1/10 à 2" 1/3. Œil gauche emmétrope et accommodation normale. Antérieurement les yeux étaient égaux. La guérison, d'ailleurs, fut très rapide à la suite de la déplétion déterminée par l'application de la ventouse d'Heurteloup ; après la troisième, le punctum proximum était revenu à 4" 3/4, comme dans l'œil sain.

Mais de Wecker ne relate précisément cette curieuse observation que comme une chose anormale et tout à fait exceptionnelle, qu'il n'a jamais pu vérifier par lui-même.

S'il fallait en croire, au contraire, M. Abadie, le spasme de l'accommodation se présenterait avec une fréquence extrême,

à la suite des différentes affections traumatiques du globe de l'œil ; telle est, du moins, l'opinion exprimée par ce spécialiste distingué, dans son récent ouvrage d'ophthalmologie, opinion au sujet de laquelle le passage suivant ne saurait laisser aucun doute, à notre avis : « La contraction spasmodique du muscle ciliaire existe presque constamment à la suite des traumatismes ; mais elle est habituellement passagère et passe souvent inaperçue. Dans les contusions du globe oculaire, les lésions superficielles de la cornée, piqûres, déchirures, implantation de corps étrangers, nous l'avons presque toujours rencontrée ; elle contribue souvent plus que la lésion cornéenne, parfois insignifiante en pareil cas, à augmenter le trouble visuel. Dans la plupart des traumatismes, en effet, on peut constater, pendant les trois ou quatre premiers jours qui suivent les accidents, une amélioration sensible de la vision, par les verres concaves, tandis que sur l'œil sain les mêmes verres font diminuer l'acuïté visuelle. »

Reste donc maintenant la question de savoir laquelle de ces deux opinions extrêmes, et absolument opposées, mérite le plus de créance et se trouve confirmée par la généralité des faits observés dans la pratique ? Or, à vrai dire, et pour résumer en quelques mots les résultats qui nous sont fournis par notre expérience personnelle sur cette question particulière, nous sommes intimement convaincu qu'il y a exagération de part et d'autre, et que le spasme de l'accommodation, d'origine traumatique, sans présenter la rareté exceptionnelle que lui attribue M. de Wecker, n'est cependant pas aussi fréquente que le prétend M. Abadie. La cause de cette discussion, d'ailleurs, et de ce malentendu, nous paraît venir, en grande partie du moins, de la manière différente dont ces divers auteurs ont envisagé la question. Si l'on ne range, en effet, parmi les observations de spasme de l'accommodation, que les cas dans lesquels la contracture du muscle ciliaire est aussi prononcée qu'après l'instillation dans l'œil de quelques gouttes de calabarine, on doit forcément conclure, avec de Wecker, que les faits de cette nature se rencontrent exceptionnellement dans la pratique; car ainsi que nous le démontrerons dans un

instant, les exemples recueillis avec soin, en sont très peu nombreux. Si, au contraire, on considère comme spasmes de l'accommodation, les troubles légers et toujours très passagers de la vision, qui sont produits, à la suite des traumatismes, par une augmentation, momentanée et inappréciable pour quiconque ne la recherche pas avec un très grand soin, de la contractilité du muscle ciliaire circulaire, il faut bien avouer que l'opinion émise par M. Abadie se rapproche beaucoup de la vérité, et doit être admise comme absolument vraie, d'une manière générale. Pour notre compte personnel en effet, nous avons été à même de vérifier, dans bien des cas, la réalité de cette affirmation; mais par contre, nous déclarons n'avoir jamais été plus heureux que M. de Wecker, et n'avoir jamais rencontré, jusqu'à présent, de contracture comparable à celle que produit la calabarine, ni constaté les troubles si curieux qui en sont la conséquence. Cependant ces faits existent, et plusieurs exemples indiscutables en démontrent la possibilité et l'exactitude.

Outre l'observation de de Græfe, que nous avons citée plus haut, plusieurs autres non moins probantes ont été publiées dans les recueils périodiques, ou présentées à des sociétés savantes et à des congrès ophtalmologiques.

Dans un cas de Just, rapporté en 1872, il s'agit d'un sous-officier de l'armée allemande chez lequel une forte commotion de l'œil droit, produite par un coup de feu, avait déterminé un spasme très manifeste de l'accommodation.

Deux ans après, Völckers présentait à la Société ophtalmologique d'Heidelberg un fait non moins remarquable de « crampe accommodatrice par traumatisme », que nous citerons *in extenso*, en raison de son importance et des détails intéressants qu'il comporte :

Observation XCII. — Il y a quinze jours, dit ce savant spécialiste, j'ai observé un cas de cette nature, où il y avait une myopie extrême après le traumatisme. C'était un jeune homme de vingt ans, qui avait reçu un projectile contre l'orbite droit; le corps étranger avait probablement frappé entre le muscle droit supérieur et l'externe. Quelques heures après, il vient à la clinique. Il y avait des

sugillations étendues sous la conjonctive, et mon assistant constata une myopie égale à 5 1/2. J'ai contrôlé cet état, et j'ai trouvé que l'observation était exacte. Nous avons d'abord mis de l'atropine, et, lorsque après avoir attendu longtemps, la pupille était élargie, nous avons trouvé une myopie = 1/30, qui, le jour suivant, était passée à une emmétropie complète. A l'ophtalmoscope, nous n'avons pas trouvé de changement ni de diminution de l'acuïté visuelle; même pendant la myopie 5 1/2, elle était complète. Ce qui est intéressant, c'est que, d'après l'inspection seule de la chambre antérieure, on pouvait déjà présumer qu'il y avait crampe de l'accommodation. Tout le système cristallinien avec l'iris était très rapproché de la cornée. La forme de la chambre antérieure était tout à fait celle que l'on trouve pendant les plus grands efforts accommodatifs.

L'année suivante, en 1875, Berlin, de Stuttgart, revenait sur cette question encore peu connue et relatait, en résumé, avoir remarqué plusieurs cas de crampe accommodative après une action contondante sur le globe de l'œil. Ces observations avaient, d'ailleurs, ce point de commun avec le fait publié quelque temps auparavant par Just, qu'elles étaient compliquées d'une diminution modérée de l'acuïté visuelle. Cependant la guérison complète eut lieu plus rapidement que dans le cas de Just. Une fois même, Berlin dit avoir constaté, après le traumatisme, un léger degré d'astigmatisme qui avait disparu dans les vingt-quatre heures.

L'attention de cet ophtalmologiste éminent ainsi attirée sur ce dernier point, les faits de cette nature ne tardèrent pas à se multiplier; et, en effet, sous le titre de « Astigmatisme traumatique de la lentille », Berlin présentait une nouvelle communication sur ce sujet à la Société ophtalmologique d'Heidelberg en 1877. Sur 14 yeux atteints de traumatisme et examinés à ce point de vue spécial, 13 étaient devenus passagèrement myopes; dans 10 de ces cas, la myopie avait varié entre les limites extrêmes de 1/30 et de 1/9. Six fois il y avait un astigmatisme assez prononcé, que l'auteur croit pouvoir à bon droit rattacher à une crampe irrégulière du muscle ciliaire. Ayant en effet entrepris une série d'expériences sur des lapins, dans le but de rechercher la pathogénie de ces troubles de l'accommodation, Berlin trouva d'une manière à peu près

constante des suffusions sanguines et même de véritables hémorrhagies entre le muscle ciliaire et la sclérotique : il en conclut tout naturellement que ces dernières pouvaient bien produire une courbure irrégulière d'une face du cristallin.

D'où il résulte en somme, et pour nous résumer, que les troubles par excès d'action du muscle ciliaire, déterminés du côté de l'accommodation à la suite des traumatismes du globe de l'œil, peuvent se présenter sous trois aspects différents qui ne sont, pour ainsi dire, que trois degrés plus ou moins avancés de la même affection : un premier groupe comprendra les contractures légères et tout à fait passagères du muscle accommodateur, relativement assez fréquentes dans la pratique ; dans le second, nous rangerons les spasmes véritables, désignés aussi par certains auteurs sous le nom de crampe accommodative, de tout point comparables aux troubles déterminés par l'instillation de calabarine dans l'œil, mais qu'on a rarement l'occasion d'observer en clinique; viennent enfin les cas plus compliqués dans lesquels la contracture du muscle ciliaire ne s'exerce pas régulièrement sur tous les points de la circonférence du cristallin et détermine constamment un certain degré d'astigmatisme. Les faits de cette nature, passés inaperçus jusqu'à ces dernières années, semblent devenir chaque jour plus fréquents depuis que l'attention a été attirée par Berlin sur ce point particulièrement intéressant.

Quant à la nature du traumatisme capable de déterminer de pareils accidents, elle est à peu près toujours la même et ne saurait exiger une description spéciale : qu'il nous suffise de dire que les contusions du globe de l'œil sont, de toutes les causes étiologiques, celles qu'on note le plus habituellement; mais que cependant les blessures et les corps étrangers peuvent quelquefois aussi aboutir au même résultat.

Symptomatologie. — Les symptômes présentés par les spasmes de l'accommodation d'origine traumatique ne diffèrent guère de ceux offerts par la contracture du muscle ciliaire de toute autre nature; nous ne ferons que les énumérer très-rapidement, sans y insister davantage. Ils se divi-

sent tout naturellement en symptômes subjectifs et symptômes objectifs, dont l'examen mérite une égale attention, car les troubles fonctionnels ont une très grande importance et sont bien souvent seuls capables de mettre sur la voie du diagnostic.

Le malade, en effet, se plaint ordinairement d'un trouble subit survenu du côté de la vision, en même temps que d'une myopie plus ou moins marquée, mais toujours très appréciable, dont il s'est aperçu aussitôt après l'accident. La vue de l'œil frappé, qui était auparavant excellente et qui lui permettait de distinguer au loin avec une netteté parfaite, est en partie compromise : seuls, les objets très rapprochés peuvent être encore facilement perçus; mais au delà d'une certaine limite tout est confus et comme entouré d'un voile impénétrable.

L'examen du globe de l'œil ne tarde pas à confirmer les indications fournies par le patient ; la pupille, en effet, est toujours extrêmement rétrécie, punctiforme ; l'iris et le système cristallinien tout entier semblent avoir subi un mouvement de translation en avant, ce qui diminue d'autant les dimensions de la chambre antérieure ; le cristallin présente une exagération bien évidente de sa courbure, qui paraît beaucoup plus bombée qu'à l'état normal. A l'ophthalmoscope, on reconnaît immédiatement l'existence d'une myopie plus ou moins forte, variable ordinairement entre 1/30 et 1/5 et qu'on peut, dans tous les cas, mesurer exactement à l'aide de l'ophthalmoscope à réfraction, ou de la boîte numérotée. D'ailleurs les verres concaves appropriés rétablissent immédiatement la vision à distance, et font disparaître, comme par enchantement, tous les troubles accusés par le patient. Dans les cas où cette épreuve ne ferait pas disparaître complètement l'amblyopie, il faudrait en conclure que l'on n'est pas en présence d'un simple spasme de l'accommodation, mais qu'on a affaire à un de ces astigmatismes traumatiques de la lentille, dont Berlin a si bien démontré l'existence ; et alors l'expérience avec le trou d'épingle lèvera tous les doutes. Cette recherche sera du reste bien rarement applicable d'emblée

par la raison toute simple que le myosis considérable, qui accompagne le spasme de l'accommodation, la rend inutile dans la plupart des cas ; on ne devra donc y recourir, au besoin, qu'après avoir obtenu, au moyen de l'atropine, la dilatation de la pupille. Il est enfin un dernier point sur lequel nous devons insister à propos de la symptomatologie, car il nous paraît avoir une certaine importance pratique : nous voulons parler de la résistance toute particulière du myosis traumatique à l'influence des mydriatiques. Cette résistance spéciale du sphincter interne de l'iris à l'action de l'atropine a d'ailleurs été notée dans toutes les expériences de Berlin sur les lapins, et cet auteur la regarde, à juste titre, comme un des caractères propres au spasme de l'accommodation d'origine traumatique.

Diagnostic. — Il est bien évident qu'après l'exposé des symptômes que nous venons de passer en revue, le diagnostic de crampe accommodative sera, dans la plupart des cas, assez facile à poser, surtout si on a pris la précaution (ce qu'il ne faut jamais oublier) d'examiner comparativement l'œil sain pour s'assurer qu'il est bien emmétrope ou hypermétrope, et non pas myope, comme son congénère. Aussi, ne nous attarderons-nous pas à rechercher avec quelles affections on pourrait confondre la contracture du muscle ciliaire, pour arriver de suite au point réellement difficile de la question : à savoir, la distinction entre les spasmes accommodateurs de cause traumatique et ceux qui peuvent reconnaître une toute autre origine. Or, nous répéterons ici encore ce que nous avons déjà dit bien des fois en pareille circonstance, c'est-à-dire qu'il ne faut conclure au traumatisme que par exclusion, ou qu'après constatation préalable des traces évidentes de la contusion ; car les symptômes par eux-mêmes sont absolument incapables de fournir la solution du problème. On devra donc songer tout d'abord à l'action de certains médicaments tels que l'ésérine et la calabarine ; à l'existence de troubles hystériques ; à la possibilité de spasmes réflexes d'origine dentaire ; enfin à la crampe spéciale produite par des efforts exagérés de l'accommodation, avant d'admettre qu'on soit en

présence d'un traumatisme, et ce n'est qu'après avoir ainsi procédé par élimination qu'on sera en droit de conclure par l'affirmative.

Pronostic et complications. — Les conséquences du spasme de l'accommodation d'origine traumatique sont ordinairement d'une très grande bénignité : et l'on peut dire que, en général, tous les troubles qu'il occasionne disparaissent rapidement et sans laisser de trace. Même dans les cas, plus graves en apparence, d'astigmatisme traumatique de la lentille, la guérison définitive, quoique un peu plus longue à obtenir, survient toujours au bout de quelques jours ; probablement au moment de la résorption des suffusions sanguines qui s'étaient produites à la face externe du muscle ciliaire et qui comprimaient irrégulièrement le cristallin. Toujours est-il que, dans tous les faits bien observés, l'acuité visuelle n'a subi aucune diminution appréciable, à moins cependant que le traumatisme n'ait déterminé du même coup quelque complication du côté des membranes profondes de l'œil ; auquel cas les troubles de la vision ne sont plus attribuables au spasme lui-même, mais bien aux lésions concomitantes.

Traitement. — Quant aux indications thérapeutiques à remplir, elles sont on ne peut plus simples ; puisque en général, quelques gouttes du collyre ordinaire au sulfate neutre d'atropine suffisent amplement à la guérison, et font disparaître tous les accidents comme par enchantement. Il ne faut point d'ailleurs s'étonner de voir quelquefois les premières gouttes d'atropine rester complètement inefficaces, en raison de la résistance toute spéciale du myosis traumatique, sur laquelle nous avons déjà appelé l'attention ; car bientôt le sphincter interne de l'iris finit par céder et la contracture du muscle ciliaire disparaît d'une manière définitive. On pourrait alors, au besoin, remplacer l'atropine par la daturine, l'hyosciamine ou la duboisine qui donneraient également d'excellents résultats. Une déplétion énergique, pratiquée au moyen de la ventouse d'Heurteloup, pourra aussi, dans bien des cas, rendre de grands services.

b. — Paralysie du muscle de l'accommodation et du sphincter pupillaire.

L'abolition plus ou moins complète, à la suite des traumatismes du globe de l'œil, de la contractilité du muscle de l'accommodation ne nous arrêtera pas longtemps ; car cet accident, aujourd'hui mieux connu de tous les ophtalmologistes, ne saurait être mis en doute ni soulever la moindre discussion.

Le muscle ciliaire circulaire, d'ailleurs, peut être, suivant les cas, privé complètement ou en partie seulement des fonctions qui lui sont dévolues, d'où la distinction très importante à établir entre la simple diminution ou parésie du pouvoir accommodateur et la suppression totale ou paralysie complète de l'accommodation. En raison des liens très étroits qui unissent, comme nous l'avons déjà dit en parlant du spasme, le muscle ciliaire et le sphincter de la pupille, ce dernier est presque toujours atteint d'inertie ou d'impuissance absolue en même temps que le muscle accommodateur ; d'où l'on peut conclure, en général, que ces deux affections marchent de pair, et restent toujours associées.

Il est toutefois quelques exceptions à cette règle, lesquelles, à cause de leur rareté même, méritent de fixer l'attention : aussi, bien qu'en thèse générale on puisse dire, que toute mydriase traumatique est accompagnée de paralysie du muscle de l'accommodation, cette proposition cesserait d'être vraie si on avait la prétention de l'appliquer à tous les cas. Il existe, en effet, quelques observations de paralysie isolée du sphincter pupillaire, en dehors de toute altération de l'appareil accommodateur ; et, pour notre compte personnel, nous avons été à même de rencontrer deux fois cette sorte d'anomalie. Dans le premier fait, la mydriase isolée résultait de la contusion du globe de l'œil par un morceau de fer de la grosseur du pouce, projeté avec une certaine force ; dans le second, elle était la conséquence d'une chute assez violente sur la région frontale : mais, malgré les recherches les plus attentives, nous n'avons

pu, dans aucune de ces observations, reconnaître la moindre diminution de contractilité du muscle ciliaire. D'où il résulte, comme conclusion définitive, que toute mydriase, survenant brusquement à la suite et comme conséquence d'un traumatisme, doit *a priori* faire songer à une parésie ou à une paralysie absolue de l'accommodation ; mais que cette hypothèse doit toujours subir un contrôle sévère avant de passer à l'état d'affirmation.

Fréquence et étiologie. — Nous établirons, sous le rapport de la fréquence des troubles par insuffisance de l'accommodation, la même subdivision que nous avons admise déjà à propos des spasmes, car il existe assurément de grandes différences entre le nombre des simples parésies et celui des paralysies vraies du muscle ciliaire, après les traumatismes. Si, en effet, il n'est pas très rare de rencontrer une légère diminution d'action, une certaine paresse du muscle accommodateur après les contusions du globe, nous croyons, au contraire, assez peu fréquente l'abolition totale de la puissance accommodative. Cette opinion, d'ailleurs, est basée : d'une part, sur notre expérience et nos recherches personnelles, qui nous ont permis de constater assez souvent l'existence de la parésie, et quatre fois seulement celle de la paralysie absolue du muscle de l'accommodation. Elle est appuyée, d'autre part, sur une statistique de trente-neuf cas de paralysie du muscle ciliaire, rassemblés par Scheby-Buch de 1862 à 1869, à la clinique de Völckers, d'Esmarch et de Bartels, et dans laquelle nous ne trouvons pas signalé une seule fois le traumatisme comme cause étiologique. Nous y trouvons notés, en effet : 20 fois la diphthérie buccale ; 3 fois la diphthérie, suite de plaie ; 1 fois la diphthérie vaginale et cutanée ; 5 fois l'empoisonnement par des boudins ; 3 fois la scrofule ; 1 fois l'alcoolisme ; 1 fois le typhus ; 1 fois une pneumonie ; et dans aucun des autres cas il n'y avait de cause appréciable. Donc, en admettant même que quelques-unes de ces dernières puissent être attribuées à quelque coup passé inaperçu, il n'en résulte pas moins que les cas de paralysie vraie, rattachés à cette étiologie spéciale, sont en réalité assez peu nombreux.

Quant aux conditions mêmes dans lesquelles se produisent ces paralysies, elles sont assez nombreuses, mais ne sauraient toutes rentrer dans le cadre restreint que nous envisageons en ce moment : celles, par exemple, qui sont la conséquence des blessures profondes de l'orbite, et qui résultent évidemment de la section directe des nerfs ciliaires ou de la branche motrice du ganglion ophtalmique, dont nous avons observé plusieurs cas ; celles, d'autre part, qui surviennent à la suite de la division immédiate du muscle ciliaire par un instrument tranchant, et dont nous avons rapporté une observation à propos des plaies pénétrantes du globe de l'œil, ne sauraient nous occuper actuellement, et doivent être, à juste titre, rangées au nombre des complications des blessures du nerf optique ou de la sclérotique. Les seules que nous ayons en vue en ce moment, sont les paralysies isolées, survenant en dehors de toute autre lésion, et constituant par elles-mêmes une véritable affection traumatique ; or, dans tous les cas, elles sont constamment déterminées par une contusion directe du bulbe ou par un coup porté sur l'une quelconque des parois osseuses qui contribuent à la formation de la cavité orbitaire. Les faits que nous avons observés étaient la conséquence, soit de chutes sur la tête, soit de contusion de l'œil par des projectiles de toute nature, lancés avec une certaine force.

Pour ce qui est de la question de savoir par quel mécanisme se produisent ces paralysies, nous devons avouer notre ignorance ; car, comme le dit avec raison le professeur Arlt, nous ne possédons pas de notions exactes sur leur pathogénie. Toutefois, comme le fait encore remarquer un peu plus loin ce savant ophtalmologiste : « on ne peut guère s'imaginer une solution de continuité dans les nerfs ciliaires, sans qu'il y ait en même temps rupture vasculaire quelque part ; aussi, me paraît-il bien plus judicieux de supposer un épanchement sanguin entre la choroïde et la sclérotique, agissant sur les nerfs ciliaires par compression, que d'admettre un tiraillement traumatique ou une déchirure de ces nerfs. » Nous ajouterons, d'ailleurs, que cette hypothèse a été confirmée de tout

point par les récentes expériences de Berlin sur les lapins; par conséquent les suffusions sanguines sous-choroïdiennes nous semblent, à bon droit, expliquer la plus grande partie des paralysies du muscle de l'accommodation et du sphincter pupillaire. Seuls, les cas où cette affection vient compliquer les ruptures de la choroïde, pourront-ils être rattachés à la déchirure de quelques-uns des rameaux nerveux qui cheminent entre la choroïde et la sclérotique.

Symptomatologie. — La paralysie du muscle ciliaire s'accompagnant presque toujours, ainsi que nous l'avons déjà dit plus haut, de mydriase, les symptômes de cette double affection comprendront naturellement l'ensemble de ceux qui correspondent à chacun de ces groupes pris isolément. La pupille sera donc toujours plus ou moins dilatée, parfaitement arrondie, ovale ou elliptique, absolument immobile, et rebelle à toute excitation réflexe provenant d'une source lumineuse ou d'une irritation de la conjonctive ou de la cornée. Quant aux troubles fonctionnels résultant de la disparition du pouvoir accommodateur, ils seront, dans tous les cas, la conséquence immédiate de l'éloignement du punctum proximum, et varieront d'ailleurs légèrement suivant l'état antérieur du globe de l'œil, considéré au point de vue de la réfraction. C'est ainsi qu'une vue emmétrope n'accusera aucune diminution appréciable de la vision des objets éloignés, mais une confusion d'autant plus prononcée que ceux-ci seront plus rapprochés; qu'un œil hypermétrope verra beaucoup moins distinctement de loin, et surtout de près; tandis que, pour un myope, il en résultera à peine quelques inconvénients, qui passeront même le plus souvent inaperçus. Un caractère enfin, qu'on peut regarder avec raison comme pathognomonique et qu'il faut toujours rechercher, est la disparition subite et instantanée de ces différents troubles de la vision par l'instillation de quelques gouttes du collyre au sulfate neutre d'ésérine, et même encore par l'emploi des verres convexes. Tous ces symptômes, il est vrai, varieront en proportion même du degré d'inertie du muscle accommodateur; mais il ne s'agit là, en somme, que d'une question d'approximation qui sera toujours

très facile à résoudre en se basant sur les principes généraux que nous venons d'exposer. Nous ne saurions donc insister davantage, et nous passons de suite à l'étude du diagnostic différentiel.

Diagnostic. — Le seul point réellement important et que nous devions examiner, consiste à rechercher par quel moyen on peut reconnaître et affirmer que la paralysie de l'accommodation est bien en réalité le fait d'un traumatisme; car, à vrai dire, tout l'intérêt du problème se résume dans la question du diagnostic étiologique. Or, en dehors de certains agents toxiques, tels que l'atropine, la daturine, l'hyoscyamine et la duboisine, il n'est guère que la diphthérie et certains états généraux graves, comme la fièvre typhoïde et le typhus, qui soient susceptibles de déterminer de pareils troubles du côté de la vision; dans quelques cas exceptionnels aussi, ils ont été notés à la suite de simples phlegmasies, telles qu'une angine catarrhale, une pneumonie, etc. Il faudra donc scruter avec le plus grand soin les antécédents du malade, et rejeter de la façon la plus formelle toute espèce d'intervention traumatique chaque fois qu'il existera quelque affection morbide antérieure, à laquelle on pourra vraisemblablement rattacher la diminution ou l'abolition complète du pouvoir accommodateur.

Il est une remarque, toutefois, que nous devons faire, car elle peut, dans quelques cas, avoir une véritable importance pratique et mettre jusqu'à un certain point sur la voie du diagnostic, c'est que toutes les paralysies consécutives à une maladie générale occupent ordinairement les deux yeux à la fois, tandis qu'à la suite d'une contusion du globe, la lésion est presque toujours unilatérale. En dehors de cette légère différence, le diagnostic n'est guère possible que par exclusion.

Pronostic. — D'une manière générale, on peut dire que la paralysie traumatique du sphincter pupillaire et du muscle accommodateur ne présente pas de gravité sérieuse, tant qu'elle n'atteint pas un degré très élevé; la guérison est la règle dans les cas auxquels nous faisons allusion. Mais, par contre, quand l'accommodation est totalement abolie, il ne

faut pas trop espérer une amélioration bien notable, sous peine d'être complètement désillusionné; car malheureusement la plupart de ces troubles prononcés sont au-dessus des ressources de la thérapeutique. Le pronostic, en somme, assez bénin dans les cas légers, est au contraire relativement grave quand la lésion dépasse un certain degré.

Traitement. — Quant au traitement, il se divisera tout naturellement en traitement curatif et en traitement palliatif, ce dernier ne devant, bien entendu, être employé qu'après avoir vainement et inutilement eu recours aux moyens réellement actifs.

Le traitement curatif aura pour but de rendre au muscle ciliaire et au sphincter pupillaire la contractilité qu'ils ont perdue; les meilleurs procédés pour y parvenir, d'ailleurs, consisteront dans l'instillation répétée du collyre au sulfate neutre d'ésérine et dans des fomentations aromatiques spiritueuses; au besoin, l'emploi de l'électricité localement appliquée et quelques injections sous-cutanées de strychnine rempliraient les indications. Quand, après un temps suffisamment prolongé, l'inutilité de ces médications deviendra évidente, il n'y aura plus qu'un seul moyen de parer aux troubles de la vision : c'est alors, en effet, que l'emploi des verres convexes rendra les plus grands services. Leur choix, d'ailleurs, variera avec le degré même de la paralysie, et ce n'est guère, en général, que par tâtonnement qu'on pourra arriver à corriger exactement le trouble de la réfraction.

CORPS ÉTRANGERS DE LA CHOROÏDE.

L'importance des distinctions anatomique et pathologique que nous avons déjà établies entre les parties antérieure et postérieure de la choroïde, ressortira encore avec bien plus d'évidence à propos de l'étude des corps étrangers de cette membrane. Si, en effet, on rencontre assez fréquemment arrêtés dans la région ciliaire des fragments de toute espèce venus de l'extérieur, leur implantation dans l'épaisseur de cette membrane est tellement rare en arrière de l'*ora serrata*, que

nous ne connaissons pas d'exemple authentique de corps étranger de la région postérieure de la choroïde. Dans tous les faits de cette nature, le corps étranger, au lieu de rester parfaitement limité à la trame même de cette membrane, est toujours implanté en même temps en partie dans la sclérotique et en partie dans la rétine, voire même dans l'humeur vitrée; aussi ces cas complexes nous paraissent-ils devoir être rangés, avec beaucoup plus de raison, dans la catégorie des corps étrangers profonds du globe de l'œil, avec lesquels nous les décrirons. Cette particularité, d'ailleurs, s'explique tout naturellement par la structure spéciale de la choroïde à ce niveau et par le mode de pénétration des corps étrangers jusque dans les membranes profondes. L'épaisseur du stroma choroïdien, en arrière de l'équateur, ne mesurant jamais plus d'un demi-millimètre au maximum, ne saurait englober une particule quelconque, si petite fût-elle; et, d'un autre côté, en raison aussi de la délicatesse extrême de cette trame éminemment vasculaire, on comprendrait difficilement qu'elle pût servir de barrière définitive à un corps étranger animé d'une vitesse suffisante pour traverser sans peine la tunique albuginée. Les corps étrangers de la choroïde proprement dits ne peuvent donc, en somme, se rencontrer que dans la région ciliaire, et c'est à cette classe seulement que se rapportent les détails qui vont suivre. On s'explique d'ailleurs sans peine comment, en raison des dimensions relativement considérables du corps ciliaire, ils ne traversent pas d'ordinaire cette espèce de tissu spongieux et restent implantés dans son épaisseur.

Fréquence et étiologie. — Les exemples de ce genre de traumatisme ne sont malheureusement que trop nombreux dans la pratique, et beaucoup des énucléations consécutives à des blessures du globe de l'œil ne reconnaissent pas d'autre cause. Pour notre compte personnel, nous n'avons pas observé moins de quatre ou cinq exemples d'extirpation du bulbe nécessitée par la présence de fragments métalliques fixés dans la région ciliaire. Il s'agit, dans tous ces cas, de petits morceaux de fer ou d'acier, de débris de capsule, de fragments de verre ou de porcelaine projetés avec une cer-

taine force à la suite d'explosions ou pendant les travaux de burinage. Ces accidents se rencontrent aussi d'une manière à peu près constante chez les ouvriers, chez les employés de fabriques d'eau de Seltz ou de produits chimiques, et assez souvent même chez les enfants qui ont la malheureuse idée de s'amuser avec des capsules fulminantes. Les femmes, pour un motif inverse, y sont très rarement exposées.

Symptomatologie. — Les symptômes déterminés par la présence des corps étrangers au niveau de la région ciliaire sont, il faut bien l'avouer, dans la plupart des cas, d'une extrême gravité; on peut même dire, sans crainte d'être taxé d'exagération, que quatre-vingt-dix-neuf fois sur cent, les conséquences presque fatales et immédiates de cet accident consistent dans le développement d'une irido-cyclite traumatique suraiguë, bien souvent compliquée de la fonte purulente du globe de l'œil.

Dans les cas, relativement exceptionnels, où la réaction inflammatoire n'aboutit pas d'emblée à la suppuration, l'irido-cyclite passe peu à peu par les différentes phases que nous avons signalées en traitant de l'irido-choroïdite traumatique, et aboutit finalement à l'atrophie complète du globe de l'œil. Mais ce n'est qu'après une longue série de poussées aiguës et au prix des plus vives douleurs qu'on obtient ce résultat relativement favorable; encore le bien-être qu'il procure n'est-il pas toujours de longue durée.

Le plus ordinairement, dans l'immense majorité des cas, pourrions-nous dire avec plus de précision, les accidents inflammatoires prennent, dès le début, un caractère de gravité exceptionnelle : le globe de l'œil augmente considérablement de volume, la conjonctive devient le siège d'un énorme chémosis; la chambre antérieure ne tarde pas à se remplir de pus qui s'accumule dans le sillon scléro-cornéen; des douleurs véritablement atroces rendent tout repos absolument impossible. Or, à ces premiers symptômes il est facile de reconnaître l'éclosion d'une irido-choroïdite suppurée ou d'une panophtalmite, qui détermine, si l'on n'intervient rapidement, la rupture de la sclérotique, à moins que l'ouverture

d'entrée du corps étranger ne soit suffisante pour donner issue à la suppuration. La fonte de l'œil en est la conséquence fatale.

Tels sont, en résumé, les symptômes les plus ordinaires déterminés par la présence des corps étrangers dans l'épaisseur du corps ciliaire ; mais il est quelques faits, fort rares à la vérité, qui font exception à cette règle, et qui, en raison même de leur rareté, offrent un immense intérêt et méritent, à ce double titre, de fixer l'attention : nous voulons parler des observations d'enkystement du corps étranger. Tout exceptionnelle que soit cette tolérance, elle n'en existe pas moins, et s'explique bien simplement, d'ailleurs, par la formation d'une véritable enveloppe fibreuse au pourtour du corps du délit, qui se trouve ainsi isolé et mis, pour un certain temps du moins, dans l'impossibilité absolue d'amener une irritation de voisinage. L'observation suivante, présentée en 1870 par Businelli à l'Académie de Modène, nous semble tellement intéressante à ce point de vue, que nous prendrons la liberté de la rapporter tout au long.

Observation XCIII. — Il s'agit d'un jeune homme de vingt-cinq ans, qui se présenta dix-huit jours après l'accident. L'œil, atteint par un éclat de capsule, montrait tous les signes d'irido-choroïdite ; la cornée et le cristallin étaient intacts. A l'éclairage oblique, on voit, à proximité du segment supéro-interne du cristallin, une petite tumeur arrondie, blanchâtre, qui fait saillie dans le corps vitré ; ce dernier est trouble. Le malade assure que, dans les premiers jours, on voyait le point d'entrée du corps étranger dans la sclérotique, non loin de l'angle interne de l'œil. Sensibilité très vive à la pression. Après insuccès de la médication calmante, Businelli pratiqua, en arrière du corps ciliaire, une incision oblique des parois oculaires, de façon à ouvrir le kyste où il supposait la présence du corps étranger. Liquide séreux, sanguinolent, mais pas de particule métallique. — Diminution de la pression intra-oculaire, disparition de la douleur et de l'injection ; cicatrisation rapide de la plaie et amélioration telle de la vision, presque entièrement abolie auparavant, que le malade peut compter les doigts à plusieurs pouces. La petite tumeur devint jaunâtre et diminua de volume, sans toutefois disparaître. Cet état se maintient depuis six mois. Si de nouveaux accidents survenaient, l'auteur n'hésiterait pas à tailler un

petit lambeau sclérotical dans la région de la tumeur et à tenter l'extraction du fragment de cuivre avec de petites pinces.

Il faudra donc toujours avoir présente à l'esprit la possibilité d'une pareille exception, et rechercher avec soin, quand les accidents inflammatoires ne sont pas trop intenses, s'il ne se développerait pas dans quelque point de la région ciliaire une tumeur kystique, appréciable, comme dans le cas présent, à l'éclairage oblique ou à l'ophtalmoscope; car de cette découverte résulteront des conséquences importantes au point de vue du mode d'intervention chirurgicale.

Diagnostic. — Mais comme, avant tout, il faut être bien certain de la pénétration et de la présence du corps étranger dans le corps ciliaire, nous allons voir sur quelle base repose le diagnostic. Or, trois points particulièrement importants doivent faire admettre *à priori* la réalité de cette hypothèse et transformer presque en certitude la probabilité de l'implantation d'un corps étranger dans cette région : les explications fournies par le blessé, qui déclare formellement que l'œil a été frappé par une particule métallique ou autre de petites dimensions; l'existence, au niveau de la conjonctive et de la sclérotique, de la plaie d'entrée du corps du délit; et enfin la rapidité du développement des accidents inflammatoires ne sauraient laisser aucun doute sur ce point. Joignez à cela la constatation directe, possible seulement dans quelques faits exceptionnels, du corps étranger, à l'aide de l'éclairage latéral ou de l'ophtalmoscope, et le diagnostic sera certain. Il est toutefois un dernier signe d'une importance non moins grande, et qu'on devra toujours rechercher immédiatement, lorsque les dimensions de la plaie scléroticale le permettront : nous voulons parler de l'exploration du trajet au moyen d'un petit stylet boutonné. On pourra de cette façon arriver quelquefois jusque sur le corps étranger, dont la sensation directe sera facilement reconnaissable.

Dans les cas même où l'intensité de la réaction inflammatoire ferait craindre, à bon droit, la pénétration, nous n'hésiterions point à conseiller l'agrandissement de la plaie d'en-

trée, pour assurer ainsi définitivement le diagnostic. Nous avons vu plusieurs fois notre maître Galezowski suivre devant nous cette ligne de conduite, qui nous paraît absolument indiquée et rationnelle.

Pronostic et complications. — Les accidents produits par les corps étrangers implantés dans le corps ciliaire sont toujours d'une extrême gravité, ce qui n'a pas lieu de nous étonner, quand on songe à la sensibilité toute particulière de cette région. Car, comme l'a dit avec beaucoup de raison le professeur Arlt, « on peut admettre qu'à égalité de lésion traumatique et de propriétés physiques, un corps étranger sera plus facilement toléré dans la partie postérieure du globe, surtout en arrière de l'*ora serrata*, que dans le voisinage ou au contact de la portion antérieure du *tractus* uvéal ». Cette vérité est tellement évidente, que, comme nous l'avons dit plus haut, la perte absolue du globe de l'œil est la règle à la suite de pareils traumatismes. Les quelques exceptions publiées contre cette manière de voir constituent de véritables curiosités pathologiques sur lesquelles il ne faut pas trop compter. Si encore le danger restait limité à l'organe atteint et ne risquait pas tôt ou tard de retentir jusque sur son congénère, le patient aurait au moins la consolation de ne point devenir complètement aveugle; mais malheureusement il en est tout autrement, et les faits sont là pour démontrer que, de toutes les affections traumatiques du globe de l'œil, les corps étrangers implantés dans la région ciliaire prédisposent le plus aux accidents sympathiques : triste conclusion, il est vrai, mais que tout chirurgien doit avoir bien présente à l'esprit quand il s'agit de discuter la question d'intervention thérapeutique.

Traitement. — Les indications du traitement, en effet, varieront suivant l'époque à laquelle remontera le traumatisme, et suivant aussi la forme et l'intensité des accidents inflammatoires déterminés par la présence du corps étranger.

Dans tous les cas où le malade se présentera immédiatement ou quelques heures seulement après la blessure, les dimensions de la plaie d'entrée dicteront seules la conduite à

suivre. Si elles sont assez grandes, en effet, pour permettre une exploration facile à l'aide du stylet, et pour s'assurer de la position exacte occupée par le corps du délit, il n'y a pas à hésiter un seul instant : l'extraction doit en être pratiquée le plus tôt possible, en agrandissant, au besoin, l'ouverture d'entrée. Si, au contraire, la plaie sclérotícale est trop petite ou à peine visible et qu'on ne puisse reconnaître d'une manière certaine la position occupée par le corps étranger, on sera forcément obligé de renoncer à l'extraction immédiate, pour ne s'adresser qu'à l'élément inflammatoire : les antiphlogistiques de toute nature employés avec largesse trouveront alors leur indication la plus formelle, à la condition, toutefois, de surveiller attentivement la marche de l'affection et de se tenir prêt à intervenir activement, le cas échéant.

La même règle de conduite nous paraît absolument applicable quand on est consulté, quelques jours après l'accident, en pleine évolution de l'irido-choroïdite traumatique : si les dimensions de la plaie et la connaissance exacte de l'emplacement du corps étranger le permettent, l'extraction sera le meilleur des antiphlogistiques; dans le cas contraire, il faudra y renoncer. Mais aussitôt que la suppuration du globe de l'œil semblera inévitable, ce qu'on reconnaîtra facilement aux symptômes si caractéristiques dont nous avons parlé plus haut, on ne saurait retarder davantage, et il faudra de toute nécessité recourir au bistouri. En pratiquant, en effet, une incision suffisamment large au niveau de la plaie d'entrée du corps étranger, on obtient ainsi le double avantage : d'amener une détente et un soulagement immédiats, et de pouvoir rechercher directement le corps du délit. Si ce dernier ne peut être saisi, le phlegmon suit son cours et le pus trouve une issue facile par l'incision de la sclérotique; quand on est, au contraire, assez heureux pour en pratiquer l'extraction, les accidents inflammatoires diminuent avec une rapidité surprenante, et l'œil s'atrophie peu à peu, mais sans occasionner la moindre douleur ni le moindre danger.

(*A suivre.*)

BIBLIOGRAPHIE ÉTRANGÈRE

MAUTHNER. — DE L'OPHTALMIE SYMPATHIQUE
Pathogénie et traitement

Analysé par le Dr PARENT.

'ophtalmie sympathique se transmet par deux voies principales : erf optique et les nerfs ciliaires. En raison de l'entrecroisement fibres des deux nerfs optiques au niveau du chiasma, on comnd en effet facilement comment un processus inflammatoire (par une névrite interstitielle) peut se propager d'un côté à l'autre. uant aux nerfs ciliaires, ils sont certainement la voie la plus uente de transmission. Les nerfs ciliaires courts contiennent fibres motrices, sensitives et sympathiques et on admet que que rameau renferme les trois espèces de fibres, tandis que les fs ciliaires longs, qui naissent directement de la branche nasoaire du trijumeau, n'ont pas de fibres motrices et probablement si pas de fibres sympathiques : cependant ce dernier point est ns bien établi.

e n'est certainement pas par les fibres motrices que l'ophtalmie pathique se transmet ; il ne reste donc à considérer que les es sensitives et les fibres sympathiques. Dans l'état actuel de la nce il est impossible de préciser à quelle sorte de fibres revient rincipal rôle ; tout ce qu'on peut dire, c'est que l'inflammation nerfs ciliaires d'un côté se transmet aux nerfs ciliaires de tre côté et l'inflammation apparaît alors dans une ou différentes ies de l'œil sympathisé, qui sont innervées par les rameaux de nerfs.

a transmission peut donc s'opérer par ces deux voies ; mais il aut pas entendre par là qu'une forme de maladie peut se transtre indifféremment tantôt par l'une de ces voies, tantôt par tre. Les inflammations du nerf optique et de la rétine se proent surtout le long du nerf optique, tandis que les nerfs ciliaires t la voie de transmission la plus ordinaire pour les affections du tus uvéal. Il n'y a pas de doute pour M. Mauthner que la transsion se fait souvent par les deux voies, soit simultanément, soit e courts intervalles, de sorte que certains symptômes de htalmie sympathique (par exemple les troubles fonctionnels) sont pas dus à l'uvéite ou irido-choroïdite, mais bien à une ro-rétinite concomitante.

uant à la façon dont cette propagation se fait, il n'est pas facile se la représenter, car pour les nerfs ciliaires surtout, le substra-

tum anatomique manque souvent. Sans doute les nécropsies ont prouvé parfois une altération plus ou moins notable des nerfs ciliaires, mais il faut avouer que dans la majorité des cas les nerfs ciliaires de l'œil sympathisant ne montrent aucune altération appréciable ; cependant il ne faut pas oublier que le microscope n'a pas dit son dernier mot et telle altération qui nous échappe encore pourra être vue par nos successeurs.

La chose est beaucoup plus simple pour le nerf optique. Il s'agit ici d'une transmission directe de nerf à nerf. Ici l'altération anatomique de l'œil sympathisant est prouvée par l'examen histologique quand il est énucléé et l'altération de l'œil sympathisé est reconnaissable à l'ophtalmoscope. La névrite remonte ici de la papille au chiasma pour descendre ensuite du chiasma à la papille de l'autre œil.

Aucun laps de temps ne met à l'abri de l'ophtalmie sympathique ; la littérature médicale est pleine de faits convaincants à cet égard, il y a des exemples où trente ou quarante ans après la blessure d'un œil l'autre s'est enflammé sympathiquement. Il est rare qu'elle apparaisse avant la cinquième semaine qui suit l'accident ; en général on peut compter un mois à un mois et demi entre la maladie primitive et la maladie secondaire.

Voici le résumé du traitement de l'ophtalmie sympathique tel que M. Mauthner le comprend.

a) Si un œil est gravement blessé, une grande partie de son contenu sortie, la vue complètement éteinte et qu'en outre un corps étranger soit resté dans l'œil, il est préférable d'énucléer immédiatement, avant l'apparition de la panophtalmite qui surviendra sûrement.

b) Dans le cas d'une blessure grave, mais sans corps étranger dans l'œil, et avec conservation de la forme de l'organe et d'une partie de l'acuïté visuelle il est inutile de recourir de suite à l'énucléation ; on met le malade au repos, dans une chambre sombre, on prescrit les instillations d'atropine, l'application d'un bandeau et des injections sous-cutanées de morphine pour calmer les douleurs. Les compresses de glace et les sangsues lui paraissent peu utiles. Dans les cas exceptionnels seulement, où le malade ne peut supporter le bandeau, on recourra aux compresses froides tant que le malade pourra les supporter ; s'il se plaint du bandeau et des compresses on se contentera de couvrir l'œil avec un léger carré d'étoffe noire. Si la panophtalmite éclate, il faut employer les cataplasmes chauds, les fomentations, et quand le gonflement est intense, le pus abondant, on pratique à l'œil quelques incisions qui soulagent beaucoup le malade et empêchent toute rétention du pus ; vers la fin de la maladie on réapplique le bandeau. Si cet œil atrophié

n'est plus douloureux après quelques semaines, on peut renvoyer le malade en l'avertissant de revenir à la première apparition de douleurs soit dans cet œil, soit dans l'autre. Si au contraire il reste douloureux soit spontanément, soit à la pression au niveau de la région ciliaire, on l'énuclée, même quand cet œil a encore un peu de vision, si l'on a affaire à un ouvrier ou une personne peu intelligente. Avec les gens aisés et éclairés on peut ne pas énucléer en leur recommandant de surveiller l'état de leur œil et de revenir au premier symptôme d'inflammation.

c) La période d'irritation sympathique a-t-elle éclaté, il faut songer à l'énucléation. Cependant si la maladie apparaît sous forme d'iritis séreuse ou d'iritis légère avec quelques synéchies seulement, M. Mauthner préfère différer encore, mais le malade est soumis alors à un régime sévère : repos au lit, chambre sombre, laxatifs, instillations d'atropine s'il y a des doulenrs et une injection péricornéenne (ce qui est rare dans l'iritis séreuse), sangsues à la tempe et cataplasmes. Quelques semaines ou même quelques mois après, quand l'iritis est terminée et que l'œil sympathisant reste douloureux, c'est seulement alors que M. Mauthner se décide à l'énucléation. On le voit, nous sommes loin ici de la pratique de M. Gayet qui énuclée d'une façon plus hâtive et plus générale, si l'on en juge d'après le travail de son élève, le docteur Vignaux, qui contient un compte rendu de 90 énucléations faites dans un temps très court à la clinique de Lyon.

Si l'iritis a amené des synéchies totales, la voussure des parties périphériques de l'iris et consécutivement un glaucome secondaire, M. Mauthner *pratique l'iridectomie* pour rétablir la communication des deux chambres et fait des instillations d'ésérine ou de pilocarpine. Ici M. Mauthner se trouve en contradiction avec M. de Wecker; nous lisons en effet dans la *Thérapeutique oculaire* (p. 272): « Nous déconseillons de toucher à un œil sur lequel des symptômes sympathiques ont éclaté; » puis plus loin, même page : « On se voit parfois contraint, à cause des grandes souffrances qu'endure le patient chez lequel éclate une attaque glaucomateuse après la formation d'une synéchie postérieure complète, de mettre en œuvre les moyens chirurgicaux, mais l'intervention doit alors se borner exclusivement à des paracentèses ou à une sclérotomie. *Jamais il ne faudra songer à s'attaquer à l'iris par une excision.* » M. Mauthner accuse la sclérotomie d'être ici une opération illogique ; d'abord parce que, dans le cas de synéchies totales, elle est insuffisante pour arrêter les phénomènes glaucomateux; ensuite parce qu'en raison de la grande voussure de l'iris qui est repoussé en avant, l'iris s'engage avec la plus grande facilité dans les points de ponction et de contre ponction et on s'expose ainsi à avoir un encla-

vement irien. Pour prouver qu'il a raison de pratiquer dans ces cas l'iridectomie, il cite une observation où l'opération a été couronnée de succès et l'ophtalmie sympathique guérie.

d) La véritable irido-cyclite plastique laissera bien peu de ressources ; c'est en vain qu'on prescrira un régime sévère, les mercuriaux et l'iodure de potassium, ou qu'on pratiquera l'énucléation de l'autre œil ; en général on n'obtiendra rien, et il sera préférable de n'enlever l'œil sympathisant qu'après la disparition des accidents inflammatoires.

c) Les autres formes de l'ophtalmie sympathique, telles que la rétinite, la névro-rétinite, exigent les mêmes prescriptions que précédemment. Quand la rétinite ou la névro-rétinite existent à l'état isolé et ne sont pas accompagnées d'irido-choroïdite, doit-on énucléer ? M. Mauthner ne le pense pas.

Considérant que la névro-rétinite de l'œil sympathisé vient, par transmission directe à travers le chiasma, d'une affection semblable de l'œil sympathisant et que par conséquent le nerf de l'œil sympathisé est nécessairement enflammé, il regarde comme dangereux de le sectionner. Les observations de rétinite sympathique guéries par l'énucléation et lues au congrès de New-York (1876) par Alt, Derby et Risley lui paraissent peu convaincantes ; dans celle de Alt surtout, où il y avait une excavation du nerf optique, il croit qu'il y a eu erreur de diagnostic et qu'on a méconnu un glaucome.

En résumé, le traitement chirurgical de l'ophtalmie sympathique comporte deux opérations : l'énucléation pour l'œil sympathisant et l'iridectomie pour l'œil sympathisé.

L'énucléation peut être faite à titre prophylactique : on doit la faire dès que l'autre œil montre la moindre irritation, on peut la différer ou ne pas la faire dans l'iritis séreuse ou plastique, enfin on peut la faire dans l'irido-cyclite plastique, quand l'œil sympathisant ne voit plus du tout et n'est pas dans un état d'inflammation aiguë ; malheureusement dans ce dernier cas elle rendra généralement peu de services.

L'iridectomie sera faite sur l'œil sympathisé quand des synéchies totales auront amené des accidents glaucomateux.

Quant aux autres opérations proposées, telles que la sclérotomie en cas d'occlusion pupillaire, ou la section optico-ciliaire, M. Mauthner les rejette.

La section optico-ciliaire est pour lui une opération incertaine dont les résultats ne durent point : en effet il arrive souvent que les deux extrémités des nerfs sectionnés se réunissent ; la sensibilité de l'œil qui avait disparu revient et avec elle le danger de l'ophtalmie sympathique. M. Mauthner cite des exemples de réunion des nerfs ciliaires sectionnés, il cite même un cas où les deux bouts du

nerf optique s'étaient réunis en partie. Cette opération ne peut donc supplanter l'énucléation, car elle ne donne point une sécurité définitive.

BIBLIOGRAPHIE FRANÇAISE

Par le Dr MENGIN.

Observations de cataractes consécutives à la fièvre typhoïde. — M. Trélat fait la relation d'un cas de cataracte consécutive à la fièvre typhoïde. C'est une robuste paysanne de 25 ans, qui jouit d'une santé excellente. On ne trouve chez elle ni albuminurie, ni diabète, ni phosphaturie. L'œil n'a été le siège d'aucun accident inflammatoire qui ait pu amener cet accident. Or, il y a deux ans, cette jeune fille eut une fièvre typhoïde, et c'est à la suite de cette maladie qu'elle s'aperçut que sa vue se troublait des deux côtés, lentement, jusqu'au moment où la cécité fut complète, il y a quelques mois. Les symptômes étaient les mêmes aux deux yeux et les phosphènes existaient. Un œil a été opéré avec succès il y a 15 jours et M. le professeur Trélat se propose d'opérer de suite le second. Il rappelle ce fait très intéressant et très instructif, que la sœur de cette malade est venue, il y a deux ans, à l'hôpital de la Charité absolument dans les mêmes conditions. Robuste et jouissant d'une excellente santé, elle avait été atteinte de cataracte double à la suite d'une fièvre typhoïde, et a été opérée avec un plein succès.

(*Gazette des Hôpitaux*, mai 1879.)

Du danger des collyres à l'extrait de saturne ou à l'acétate de plomb. — M. le docteur Brière rappelle combien grande doit être l'attention des médecins qui prescrivent des collyres à l'acétate de plomb pour ne les conseiller que lorsque la cornée n'est le siège d'aucune ulcération ou inflammation. Les cas ne sont pas rares où des malades se présentent à nous présentant sur la cornée de vastes dépôts de carbonate de plomb. Dans ces conditions, outre que la vision est impossible si la tache siège sur la cornée au niveau de la pupille, ce dépôt peut agir comme corps étranger et amener des accidents inflammatoires extérieurs. M. le docteur Brière dit qu'il devrait être interdit de délivrer un collyre quelconque pour les yeux sans une prescription signée d'un médecin. Ce sont d'ailleurs les pharmaciens qui sont le plus souvent coupables de ces méfaits; l'auteur a eu l'occasion d'en faire la remarque et nous pouvons ajouter qu'il a cela de commun avec nombre d'autres médecins spécialement adonnés à l'oculistique.

(*Gazette des Hôpitaux*, avril 1879.)

Empoisonnement accidentel par le sulfate neutre d'atropine. — M. de Beauvais présente un rapport sur un travail de M. le docteur Lutaud, travail dans lequel l'auteur donne le résultat de ses recherches sur les mydriatiques actuellement employés dans la pathologie oculaire. Il relate un grand nombre de cas d'intoxication par l'atropine en collyre et recommande, quant à son emploi, plus de circonspection qu'on ne le fait d'habitude. On sait que la morphine d'une part, la pilocarpine de l'autre, sont les antidotes de l'atropine.

Ces accidents, en effet, ne sont pas très rares, et M. le docteur Galezowski a déjà attiré l'attention des praticiens sur ce fait et montré le danger que peut présenter ce médicament qui joue un si grand rôle dans le traitement des affections oculaires.

(*Union médicale*, avril 1879.)

Abcès superficiel de la cornée : des caractères fournis, par l'hypopyon au point de vue du pronostic. — M. le docteur Gayet insiste sur les différences qui existent comme symptômes et comme gravité entre l'hypopyon séro-purulent et l'hypopyon plastique. Le premier n'entraîne jamais de conséquences graves et guérit souvent par l'atropine et le simple repos de l'organe. Dans ce cas, les globules purulents sont simplement en suspension dans l'humeur aqueuse et sont finalement repris par les vaisseaux de l'iris et par les voies lymphatiques de l'angle irido-cornéen. L'hypopion plastique, au contraire, est un corps organisé, une masse solide et compacte, qui ne sortira pas de la chambre antérieure en s'écoulant comme un liquide quand on aura ouvert cette chambre, mais qui s'en échappera avec l'humeur aqueuse si la plaie est suffisamment grande et que l'on sera obligé, au cas contraire, de chercher avec des pinces. Mais l'auteur recommande dans tout état stationnaire de donner issue au liquide purulent en ouvrant largement la chambre antérieure.

(*Lyon médical*, avril 1879.)

Le gérant : GERMER BAILLIÈRE.

PARIS. — IMPRIMERIE EMILE MARTINET, RUE MIGNON, 2.

SYNÉCHIES ANTÉRIEURES

Par M. le Dr BRIÈRE
Chirurgien oculiste de l'Hôpital du Hâvre.

Les adhérences pathologiques que la circonférence de la pupille et la surface de l'iris contractent avec la cristalloïde antérieure ou avec la cornée sont appelées :

Les premières, synéchies postérieures;

Les secondes, synéchies antérieures.

Celles-là ont surtout attiré l'attention des observateurs. De nombreux mémoires, des ouvrages importants ont même été publiés sur leur formation, sur leurs variétés et sur les différentes complications qu'elles déterminent, telles que atrésie pupillaire, irido-choroïdites, etc.

Celles-ci au contraire ont été moins étudiées. Ouvrons tous les traités classiques d'oculistique. A peine trouverons-nous quelques lignes sur les soudures anormales de l'iris avec la cornée, après un ulcère aigu, un abcès profond ou une blessure de la cornée et sur leurs conséquences fâcheuses.

Il est probable que l'histoire clinique des synéchies antérieures a été plus négligée, parce qu'elles sont infiniment moins fréquentes et peut-être moins souvent dangereuses que les postérieures.

On observe en effet des yeux qui sont, depuis longtemps, le siège d'un leucome adhérent, dont la pupille est ovale, et qui, bien que défigurés et astigmates, jouissent, malgré tous leurs défauts physiques, d'une vue satisfaisante et parfois durable.

Est-ce à dire pour cela qu'on doive rester simple spectateur devant un désordre aussi considérable qu'un déplacement notable d'une partie de la surface de l'iris, produisant la luxation du cristallin, le tiraillement de la zone ciliaire et de la choroïde, des phénomènes glaucomateux, etc.? — Nullement. — Il y a lieu, au contraire, de veiller de très près à ces états morbides; dans tel cas, pour prévenir les malades sur le danger qui menace leur œil et dont ils ne pourraient

se défier; dans tel autre, pour intervenir franchement en détruisant l'adhérence anormale ou en pratiquant une iridectomie thérapeutique destinée à diminuer ou même à faire cesser le tiraillement de l'iris.

Voici quelques observations qui démontrent l'importance qu'on doit attacher aux synéchies antérieures :

Obs. I. — En novembre 1876 je fus consulté par madame L..., pour une névralgie très vive siégeant dans la moitié droite de la tête et dans l'œil correspondant.

L'examen de la vue montre à gauche un œil absolument sain. Du côté droit l'acuïté visuelle est nulle, simple perception lumineuse. A un millimètre du bord interne de la pupille existe sur la cornée un leucome grand comme une tête d'épingle moyenne et consécutif à un abcès profond. Cette affection datait de l'enfance de la malade. Derrière ce leucome on découvre, en regardant l'œil obliquement et à l'éclairage latéral, une petite synéchie antérieure formée par un véritable cône de tissu irien à sommet antérieur. L'iris et la conjonctive ne sont pas enflammés ni même congestionnés.

Une taie centrale empêche l'examen du fond de l'œil.

J'instituai une médication calmante dont le résultat fut à peu près nul.

Comme cette malade revenait me voir toutes les semaines et qu'elle se plaignait constamment de douleurs dans la moitié de la tête correspondant à l'œil perdu, je m'arrêtai de plus en plus à cette hypothèse qu'il y avait une relation de cause à effet entre cet œil et les douleurs pour lesquelles on réclamait mes soins.

J'expliquai la disposition de l'adhérence antérieure et l'utilité qu'il y avait à la faire disparaître. L'œil me paraissait un peu dur. Madame L... hésitait; cette opération, qui lui était cependant annoncée comme inoffensive, l'idée seule qu'un instrument pénétrerait dans son œil même perdu l'effrayaient terriblement. « Cet organe est ainsi depuis longtemps, me disait-elle; pourquoi lui attribuer des douleurs ne datant que depuis peu d'années, devenues vives seulement dans ces derniers mois? — Peu importe, lui disais-je, mais il est possible que l'œil soit cause de tout. »

Devant la persistance des douleurs, cette dame finit par se décider.

Je lui fis respirer du chloroforme et, ayant sectionné la synéchie près de l'iris, j'enlevai la partie qui était soudée à la cornée. J'étais plus certain, en procédant ainsi, que l'adhérence ne se reformerait pas. La pupille était simplement agrandie.

Deux jours après l'œil était guéri et, particularité intéressante, les douleurs avaient disparu. Depuis six mois je rencontre cette dame de temps en temps, et dernièrement encore elle m'affirmait que depuis l'opération elle n'avait pas eu de névralgies.

Obs. II. — En 1874 j'ai observé dans un asile la jeune Vimbert, âgée de 14 ans. A droite, leucome adhérent à la partie inférieure de l'iris au-dessous de la pupille; la chambre antérieure, abolie dans la moitié inférieure, n'existe partiellement qu'en haut. A gauche, leucome au niveau du bord interne de la pupille. La chambre antérieure est abolie en dedans et n'existe même très diminuée qu'en dehors. La vue était satisfaisante des deux côtés. Comme cette jeune fille ne se plaignait pas de sa vue et que je l'examinais par hasard, mon regard ayant été attiré sur elle par les leucomes, je lui expliquai le défaut dont ses yeux étaient le siège et qui datait de plusieurs années, en conseillant de revenir me trouver si jamais la vue venait à baisser et à l'inquiéter.

Quatre ans se passèrent sans accident. En avril 1879, mademoiselle Vimbert, âgée alors de 18 ans, me fut amenée par la personne chez laquelle elle était en service. Elle accusait des douleurs vives dans les deux yeux, comme des coups d'aiguille qui la forçaient à interrompre fréquemment son travail. Tension des deux yeux normale, peut-être plus élevée cependant. Aucun état inflammatoire apparent. J'attribuai les symptômes ci-dessus au déplacement du plan des iris et au tiraillement consécutif des choroïdes et des nerfs ciliaires, et je proposai une iridectomie sur les deux yeux.

Prévenue depuis quatre ans de ce qui pourrait lui arriver, Vimbert accepta de suite et fut opérée le lendemain. La guérison fut prompte. Depuis elle n'a plus souffert. Les douleurs lancinantes ont disparu, et quelques jours après la malade trouvait déjà que sa vue était plus nette. Les pupilles avaient été faites aussi petites que possible par une section dans la cornée, pour enlever surtout le sphincter de l'iris.

Obs. III. — Je soigne en ce moment une dame d'une quarantaine d'années dont l'œil gauche offre un vaste leucome adhérent à la partie inférieure de la cornée, suite d'une kératite profonde datant des premières années. Depuis très longtemps cet œil est perdu comme vue et cette dame ne s'en préoccupe point; c'est pour son œil droit qu'elle me consulte. Avant de passer à la description du second œil, disons de suite que l'œil aveugle est un peu hydrophtalmique et manifestement dur, sans cyclite ni état inflammatoire appréciables à l'œil nu. Cependant cet œil est parfois douloureux. A droite glaucome chronique, vision d'arcs-en-ciel, alternatives de mieux et de pire dans l'acuïté visuelle, suivant les variations de l'état hygrométrique de l'atmosphère, douleurs hémicrânienne intermittentes, rétrécissement au côté interne du champ visuels

excavation de la papille, T augmentée. Faut-il rattacher l'affection de l'œil droit à l'état pathologique ancien de l'œil gauche? On sait que les leucomes adhérents prédisposent aux affections glaucomateuses.

Obs. IV. — En 1878 je vis un enfant atteint d'ophtalmie purulente depuis dix jours, il était âgé de treize jours. J'inspectai minutieusement les cornées. L'une d'elles était saine, l'autre manquait sur une étendue de quatre millimètres en bas et en dedans; la portion restante baignait dans le pus dessus et dessous et était absolument terne. Sous l'influence d'irrigations fréquemment répétées au moyen de mon siphon oculaire, le lambeau cornéen reprit vie et redevint transparent.

J'instillai de l'ésérine pour éviter un staphylome de l'iris. Le leucome qui fut la conséquence inévitable des désordres ci-dessus décrits recouvrit une cicatrice assez solide, la forme de l'œil fut conservée, mais la pupille était à peine visible un mois après la guérison de l'enfant. Comme elle existait, je ne crus pas devoir pratiquer une iridectomie sur un enfant de quarante-cinq jours, et je conseillai à la mère de gagner du temps, tout en lui indiquant que l'opération deviendrait inévitable. Je surveillais l'état de l'œil de temps en temps.

Agé de cinq mois, l'enfant me fut présenté de nouveau : la pupille n'existait plus, absorbée et annihilée par la rétraction cicatricielle. L'œil se trouvait dès lors dans des conditions essentiellement défavorables à sa vitalité. Il fallait agir.

Détacher l'iris soudé à la cornée eût été impossible. Une tentative dans ce genre aurait affaibli la paroi artificielle que recouvrait le leucome et réveillé sans doute des accidents inflammatoires. Ce parti d'ailleurs n'aurait pas apporté le remède nécessaire au mal principal, l'absence de pupille. Je considérai donc la cicatrice irido-cornéenne comme un *noli me tangere* et je proposai une iridectomie.

Il eût été impossible de la pratiquer sans chloroforme sur un enfant âgé de cinq mois, d'autant plus que la chambre antérieure était très étroite, et il fallait obtenir une immobilité absolue.

Pour vaincre les hésitations de la mère je lui fis observer qu'il était moins dangereux d'endormir un jeune enfant dont tous les organes sont neufs et sains qu'une personne âgée dont les artères et le cœur sont plus ou moins altérés par un long service.

Avec quelques gouttes de chloroforme son fils fut vite endormi. Je pus alors au moyen d'une pince courbe très fine aller chercher l'iris jusqu'auprès du leucome par une section cornéenne peu périphérique et créer ainsi une pupille en haut et en dehors divisant exactement en deux parties ce qui restait de l'iris. Je ne mis ni atropine, ni bandage. L'enfant fut simplement maintenu

dans une chambre peu éclairée. Son œil guérit promptement et sans réaction inflammatoire ; comme le cristallin est resté transparent, le jeune enfant distingue bien avec cet œil que l'iridectomie a sauvé d'une perte certaine.

J'ai étudié d'autres yeux qui m'ont démontré qu'un leucome adhérent est souvent dangereux. Le fait est, du reste, signalé dans plusieurs auteurs mais brièvement et comme un fait peu important. C'est la pratique qui permet de saisir la gravité des lésions de ce genre.

Les plaies perforantes de la cornée chez les ouvriers en métaux, les casseurs de cailloux, les tailleurs de granit, etc., sont souvent suivies de synéchies antérieures qu'on ne peut empêcher malgré l'usage régulier des myotiques. Tous ces yeux demandent à être très surveillés et il faut que les malades soient instruits du danger.

Les enclavements de l'iris après les extractions linéaires périphériques, peuvent être considérés comme des synéchies antérieures chirurgicales. Celles-ci ont compromis, diminué ou retardé bien des résultats opératoires. Tous les oculistes le savent. C'est cet inconvénient, qui depuis trois ans, m'a éloigné de plus en plus des extractions périphériques avec ponction et contreponction dans la sclérotique. Je préfère et je pratique les sections courbes dans la région scléro-cornéenne après lesquelles l'iris rentre plus aisément dans la chambre antérieure et qui me donnent des succès meilleurs et plus prompts.

En agissant ainsi j'ai suivi les progrès de la science. Tout en rendant hommage au mérite incontestable de de Græfe, l'expérience des opérateurs les a conduits progressivement à adopter un moyen terme entre les extractions périphériques et le vieux procédé toujours bon de Daviel. Cette section me paraît infiniment préférable.

Les auteurs qui ont écrit sur l'ophtalmie sympathique, Reclus notamment, dont la monographie est si instructive, ont noté que, parmi les causes spontanées, les staphylomes scléro-cornéens (où l'iris est si souvent accolé à la cornée) et les leucomes adhérents ont fourni une quantité d'ophtalmies de

ce genre. Aussi, chaque fois que je rencontre un leucome adhérent, j'ai soin de prévenir sur les inconvénients et sur les dangers qu'une synéchie antérieure peut occasionner tôt ou tard.

Mon devoir est ainsi rempli, et tel malade me remerciera ou me saura gré à un moment donné de l'avoir instruit sur les complications dont il n'aurait pu soupçonner l'origine et la cause.

Quand au contraire je me trouve en présence d'une synéchie antérieure qui vient de se produire à la suite d'un ulcère ou d'un abcès aigu de la cornée, je n'hésite pas à intervenir promptement en pratiquant une légère iridectomie, puis l'ablation de la hernie de l'iris, quand elle existe. J'ai vu dernièrement deux enfants qui, amenés avec un œil dans un état déplorable, ont bien et promptement guéri par ce traitement qui remédie à tout et laisse le chirurgien tranquille sur l'avenir de ces yeux. On obtient ainsi une détente immédiate de l'état aigu et la guérison de la hernie de l'iris ou du staphylome par la formation d'une cicatrice plate. C'est dans ces cas que l'ésérine et la pilocarpine nous sont d'un grand secours. Chaque fois d'ailleurs qu'une cornée est profondément ulcérée c'est aux myotiques qu'il faut naturellement donner la préférence. On ne saurait trop insister sur ce point.

Mon intention n'étant pas de faire l'histoire clinique complète des synéchies antérieures, je ne poursuivrai pas plus loin cette étude destinée seulement à appeler l'attention des praticiens sur les conséquences immédiates ou tardives des adhérences de l'iris avec la cornée dont les unes sont connues et dont les autres, incomplètement étudiées, sont encore restées dans l'ombre.

Comme étiologie des synéchies antérieures en voici une observée il y a peu de jours; elle est curieuse et peut être ajoutée ici pour terminer ce mémoire.

J'avais soigné, il y a deux mois, le sieur Mevel, ouvrier du port, pour une kérato-conjonctivite aiguë des deux yeux, compliquée d'un petit abcès cornéen au niveau de la partie supérieure des deux pupilles. De sa maladie cet homme n'avait conservé qu'une dépres-

sion sur les cornées à la place des abcès. L'épaisseur de la paroi oculaire pouvait être diminuée d'un tiers sur l'œil gauche et de moitié sur l'œil droit, sur une surface d'un millimètre à peine. Mevel avait repris son travail depuis longtemps et employait du calomel le soir pour activer la réparation du tissu cornéen.

Il n'y avait aucune imprudence à le laisser à ses occupations, d'ailleurs nécessaires. Le malade était bien prévenu qu'un traumatisme seul pourrait compromettre la guérison ; je lui avais recommandé d'être prudent. Or, il y a huit jours, étant à table en compagnie d'autres ouvriers, Mevel se pencha pour prendre du sel. Son voisin qui, faisant un récit, joignait les gestes aux paroles, n'aperçut pas la tête de Mevel et lui heurta l'œil avec son coude. Celui-ci éprouva une douleur vive, mais ne se soucia de son mal que trois jours après, parce qu'il ne voyait plus de son œil.

J'ai examiné cet homme il y a deux jours. La chambre antérieure n'existe plus et l'iris est soudé à la partie supérieure de la perforation cornéenne.

La disposition des lésions me permet d'espérer qu'il sera possible d'arriver à bien guérir cette synéchie antérieure si bizarrement produite.

DE LA BLENNORRHAGIE OCULAIRE

ET DE SON TRAITEMENT

Par le docteur GALEZOWSKI.

L'inoculabilité du pus blennorrhagique uréthral à la conjonctive oculaire ne peut être mise en doute aujourd'hui par personne. Les observations journalières des ophtalmologistes et des syphiliographes démontrent surabondamment qu'il suffit de la plus petite parcelle de pus blennorrhagique transmis à l'œil, soit avec de l'urine, soit au moyen des doigts, pour que l'inoculation ait lieu. Depuis Saint-Yves et Astruc, qui ont décrit les premiers cette maladie, jusqu'à Ricord, Rollet, Fournier, Mackensie et Desmarres, les faits de l'ophtalmie blennorrhagique transmise par contagion sont devenus tellement nombreux, qu'il semblerait presque superflu de rapporter des observations nouvelles sur cette matière. Néanmoins, si on examine attentivement les trois observations qui

vont suivre, on se convaincra qu'il y a plus d'un point intéressant dans l'étiologie et dans la pathogénie de cette affection qui pourra être éclairci par ces deux faits.

Voici la première de ces observations :

Observation I. *Ophtalmie blennorrhagique provenant du pus uréthral d'un autre individu.* — Garçon B..., âgé de sept ans, me fut amené à la consultation à ma clinique le 16 janvier 1879, atteint d'une ophtalmie purulente et qui présentait des caractères tout particuliers. La paupière était relativement peu enflée, mais les conjonctives étaient très rouges; un chémosis commençait à se détacher du côté de l'angle interne de l'œil; la cornée était saine. Quant à la sécrétion, elle sortait en grande abondance du cul-de-sac supérieur, sous forme d'une écume épaisse, et avait l'apparence d'un cold-cream liquéfié. Je me suis bien assuré auprès de la mère qu'on ne lui avait rien mis dans l'œil; par conséquent il n'était pas douteux pour moi que cette sécrétion était le résultat de l'ophtalmie elle-même, car les jours suivants la sécrétion avait conservé le même caractère. Il s'agissait donc d'une ophtalmie purulente grave, dont la nature nous a été difficile à préciser au début. Nous avons prescrit immédiatement le badigeonnage des conjonctives avec une solution concentrée de nitrate d'argent deux fois par jour (nitrate d'argent 0 gr. 25, pour eau distillée 10 grammes). Malheureusement la maladie a suivi une marche progressive : dès le sixième jour la cornée se troubla dans toute sa moitié interne et supérieure; une perforation partielle avec adhérence large de l'iris s'est produite; la pupille se trouva entraînée dans la cicatrice cornéenne. Le 25 mai, nous pratiquâmes l'iridectomie dans la portion externe, ce qui a rétabli une portion de la vue.

Dans le cours du traitement, une circonstance malheureuse nous a fourni les moyens de découvrir la cause de cette ophtalmie. La pauvre mère, en soignant son enfant, contracta l'ophtalmie à son œil gauche, qui a été suivie de fièvre. J'envoyai mon chef de clinique M. le docteur Mengin, auprès d'elle, en le chargeant de rechercher la cause primitive de

l'ophtalmie de l'enfant. Après des recherches minutieuses, le docteur Mengin a pu recueillir des renseignements qui ne laissent plus de doute sur la cause blennorrhagique de la maladie. L'enfant, en effet, couche dans le même lit que son frère aîné, âgé de seize ans, et comme ce dernier est atteint d'une blennorrhagie aiguë, on comprend, dès lors, que le pus a pu être transmis de l'un à l'autre.

Cette observation me paraît être instructive, surtout au point de vue de l'étiologie des ophtalmies purulentes; et dans le cas présent la transmission de la blennorrhagie s'est faite de l'urèthre d'un individu à la muqueuse conjonctivale de l'autre par le seul fait d'avoir couché dans le même lit. Ce fait n'est point isolé, et pour mon compte je connais plus d'un individu que j'ai soigné pour une ophtalmie purulente contractée d'une femme atteinte de blennorrhagie; l'urèthre est resté indemne, mais la maladie fut transportée à l'œil au moyen des doigts, ou par tout autre moyen. C'est pourquoi je crois qu'on ne saurait prendre trop de précautions pour éviter cette contagion, et il serait à désirer que le conseil de salubrité cherchât à réagir contre la funeste habitude qui existe dans les familles de faire coucher des grands avec des petits garçons dans le même lit. Il y a là un danger constant pour la transmission des maladies contagieuses d'un individu à l'autre. Et qu'on ne croie pas que cette contagion soit rare et exceptionnelle, car voici un second fait analogue au précédent que j'observe à ma clinique dans l'intervalle de trois mois; en voici les détails :

Observation II. *Ophtalmie blennorrhagique provenant du pus uréthral d'un camarade. Guérison.* — Paul C..., âgé de quinze ans, se présente à la clinique le 17 avril dernier, avec l'œil gauche rouge, tuméfié, sensible au toucher; la sécrétion qui s'écoule des paupières est muco-purulente, assez abondante, le matin les paupières sont très collées. Il y a un œdème des paupières très prononcé et un chémosis intense entoure la cornée. L'œil droit est sain. Cette affection présente toutes les apparences de l'ophtalmie blennorrhagique, mais devant les dénégations absolues du malade, et

l'absence de toute trace d'irritation ou d'écoulement uréthral, nous nous sommes demandé s'il n'y avait pas de contagion par transmission d'un individu à l'autre, comme dans le cas précédent. Les renseignements recueillis auprès du malade ont démontré que cette contagion existait réellement chez notre malade. Il raconte qu'il a couché plusieurs jours auparavant avec un de ses camarades, atteint de blennorrhagie uréthrale. Tout donc porte à croire que la blennorrhagie a été transmise à la conjonctive de notre malade de l'urèthre de son camarade, et qu'il s'agissait d'une ophtalmie blennorhagique. Le malade entra à la clinique. On lui appliqua six sangsues à la tempe gauche, on prescrivit l'instillation du collyre à l'ésérine, deux fois par jour, à la dose de 0,02 centigrammes pour 10 grammes, ainsi que l'emploi de la pommade au nitrate d'argent sous la forme suivante, que l'on introduisait entre les paupières deux fois par jour :

Nitrate d'argent	0,05 cent.
Vaseline	10 gr.

Dès le lendemain, l'inflammation augmente très sensiblement, le chémosis devient plus intense, ce qui nous oblige de faire une nouvelle application de trois sangsues derrière l'oreille gauche, le reste du traitement est continué sans changement. Le 21 avril, c'est-à-dire quatre jours après son entrée, l'œil droit se prend à son tour, et offre au bout de deux jours le même aspect que l'œil gauche. On applique quatre sangsues à la tempe droite, on instille le collyre à l'ésérine et on introduit la pommade de nitrate d'argent deux fois par jour dans l'œil. Ce traitement est suivi d'une amélioration très rapide; dès le 26 avril, la purulence a diminué ainsi que le chémosis et la rougeur de la conjonctive. L'amélioration a suivi une marche progressive, de sorte que le 15 mai nous avons pu constater une guérison complète.

Cette observation est intéressante à plus d'un titre, et d'abord la transmission du pus uréthral du camarade, avec lequel il couchait, à la muqueuse oculaire ne peut point être douteuse ; et ensuite, l'issue favorable de l'ophtalmie, que nous

pouvons attribuer à l'usage des deux moyens que j'emploie avec un succès complet chez ce malade, c'est l'instillation du collyre d'ésérine et la pommade de nitrate d'argent avec la vaseline. Il n'est point douteux pour moi que, dans les affections purulentes des conjonctives, là surtout où le chémosis phlegmoneux tend à amener un étranglement et un sphacèle cornéen l'atropine n'est d'aucune utilité. Dans le cas actuel j'ai cherché à me rendre compte si le collyre à l'ésérine n'aurait pas dans ce cas spécial l'avantage sur l'atropine, et s'il ne diminuerait pas la disposition chémosique. L'expérience a complètement confirmé mes suppositions, et nous avons pu voir jour par jour la di ninution progressive et puis la disparition du chémosis. D'autre part, nous nous sommes convaincu que le nitrate d'argent employé sous forme de pommade à la vaseline, présentait des avantages incontestables sur le même médicament employé soit comme collyre, soit sous forme de crayon mitigé. La pommade fait souffrir bien moins les malades, et en même temps son action est bien plus persistante et plus durable.

Examinons maintenant une autre question non moins importante, c'est celle de l'absorption du pus blennorrhagique par les vaisseaux conjonctivaux et des accidents rhumatismaux consécutifs qui peuvent en résulter.

Il n'est plus permis de douter aujourd'hui que le pus blennorrhagique est infectant au plus haut degré, et que les personnes qui en sont atteintes, peuvent contracter des arthrites, des rhumatismes, des iritis ; et pour que ces accidents se produisent, il faut absolument admettre l'absorption du pus blennorrhagique par les vaisseaux lymphatiques ou sanguins.

Cette généralisation de la maladie se voit tous les jours dans les uréthrites blennorrhagiques, mais on la voitrarement dans les conjonctivites blennorrhagiques. Le fait suivant démontre de la manière la plus saisissante, avec quelle facilité cette inoculation peut se faire, de la conjonctive aux articulations du bras du même côté.

Observation III. *Ophtalmie blennorrhagique gauche suivie de la perte de l'œil, et d'une arthrite des articulations*

humérale et cubito-radio-carpienne du côté correspondant.

Madame B..., âgée de quarante-deux ans, toujours bien portante, et jamais sujette au rhumatisme ni aux affections oculaires, contracta une ophtalmie blennorrhagique très grave de l'œil gauche, en soignant son fils (voy. Observation I). Le 27 janvier, elle vint me consulter, et le troisième jour je lui fis appliquer cinq sangsues à la tempe, je lui fis instiller toutes les deux heures les gouttes d'atropine, et j'ai prescrit les cautérisations des paupières deux fois par jour avec une solution concentrée de nitrate d'argent. Malgré tous ces moyens, la cornée s'est nécrosée dès le huitième jour; il s'est déclaré ensuite un phlegmon du globe oculaire accompagné d'une fièvre assez intense, qui a continué pendant trois semaines consécutives. Mais, dès le 2 février, elle commença à éprouver quelque douleur à l'épaule gauche, qui bientôt se fixa à l'articulation scapulo-humérale et rendit tous les mouvements difficiles. Le neuvième jour, tout d'un coup, l'épaule est devenue libre, tandis qu'une très vive inflammation est apparue dans l'articulation du poignet correspondant, en même temps que tout l'avant-bras est devenu enflé et douloureux. C'était une arthrite des plus douloureuses, qui ne s'est calmée qu'au bout de deux mois et demi de traitement énergique dirigé par mon chef de clinique, le docteur Mengin. On a dû appliquer trois vésicatoires volants, et administrer de hautes doses de sulfate de quinine qui sont venues à bout de ces accidents.

Le 20 avril, j'ai pu constater que le gonflement des deux articulations avait complètement disparu, et qu'il ne restait qu'un peu de raideur dans le poignet. Quant à ce qui concerne l'œil, il s'est complètement perdu et se trouve aujourd'hui réduit à un petit moignon.

Quelle preuve plus éclatante que ce fait de l'absorption du pus blennorrhagique et de son introduction dans le sang!

On a nié pendant longtemps qu'un rhumatisme blennorrhagique puisse se développer chez la femme. Rollet disait, dans ses *Nouvelles recherches sur le rhumatisme blennorrhagique* (1858), que le rhumatisme blennorrhagique est ex-

trêmement rare, si tant est qu'il existe chez la femme? Pourtant le professeur Richet avait déjà soigné à l'hôpital de Lourcine une femme pour une arthrite du genou qu'il a cru pouvoir rattacher à la blennorrhagie. Depuis, les faits de rhumatisme blennorrhagique chez la femme se sont multipliés, pour qu'on ne puisse pas le mettre en doute. L'observation que je rapporte démontre que le pus blennorrhagique inoculé à la conjonctive donne lieu à une arthrite de même nature, tout aussi facilement que celui qui existe dans la muqueuse des parties génitales.

Ricord avait reconnu que l'arthrite blennorrhagique était généralement apyrétique; notre malade a eu beaucoup de fièvre, pendant plus de huit jours, comme cela avait été constaté par le docteur Mengin; mais il était difficile d'affirmer si cette fièvre était due à l'arthrite, ou au phlegmon de l'œil, ou aux deux causes à la fois.

Remarques sur le traitement. — L'ophtalmie blennorrhagique constitue une des affections les plus graves et les plus incertaines, dans sa marche et dans son issue; ce qui dépend de la nature du pus aussi bien que de la densité et de la consistance des tissus péri-cornéens. Mais il y a un fait qui ne me paraît pas douteux aujourd'hui, c'est que la même inflammation purulente qui atteint un œil de nouveau-né (ophtalmie des nouveau-nés blennorrhagique), ou un œil d'un enfant de sept ou huit ans, ou un œil d'adulte, amènera des conséquences toutes différentes selon l'âge de l'individu. Ainsi, d'après mon expérience personnelle, une ophtalmie purulente des nouveau-nés, même la plus grave, celle qui est amenée par la blennorrhagie de la mère, est toujours guérissable avec conservation de la cornée, pourvu qu'elle soit prise à temps. Chez les enfants et les jeunes gens entre sept et quinze ans, la guérison est moins certaine; souvent la cornée s'altère dans une certaine étendue. Chez les adultes, au contraire, toutes les ressources de l'art sont souvent impuissantes à arrêter la nécrose de la cornée et la perte de l'œil. Les trois observations que nous avons rapportées plus haut confirment de tout point notre assertion, et il reste à

décider quelle peut être la cause d'une aussi grande variété dans la marche et l'issue de cette même affection.

Il est certain que tous les cas d'ophtalmie blennorrhagique ne se ressemblent pas en ce qui a trait à la nature elle-même du pus blennorrhagique, car il y a des blennorrhagies bénignes et malignes. Mais comment expliquer que le même pus ait pu amener chez l'enfant une perforation partielle de la cornée et chez la mère une nécrose totale au bout de quelques jours, si ce n'est par la structure différente des tissus conjonctival, scléral, péricornéen, où se trouvent logés les nerfs de la cornée? Chez les adultes, ces tissus, étant plus denses et plus serrés, se laissent étrangler au moindre gonflement, d'où il s'ensuit une anesthésie de la cornée et le sphacèle. Cet étranglement est moins à redouter au contraire chez les enfants, et il est presque nul dans un œil de nouveau-né, où tous les tissus sont mous, flasques et distensibles. Dans un gonflement inflammatoire que nous appelons *chémosis*, les nerfs et les vaisseaux péricornéens ne subissent point de compression et d'étranglement chez les enfants nouveau-nés, tandis que chez les adultes cela a lieu dans un très court espace de temps, à cause de la densité des tissus.

Ces considérations physiologico-pathologiques nous obligent à modifier le traitement selon l'intensité de l'inflammation aussi bien que selon l'âge des individus.

Plus d'une fois nous avons déjà insisté sur l'avantage incontestable et que nous considérons comme infaillible, des cautérisations des paupières deux fois par jour avec une solution de nitrate d'argent au 1/40e chez les nouveau-nés. Ce traitement ne réussit pas toujours dans l'ophtalmie purulente des adultes, où de très fortes cautérisations augmentent souvent le gonflement des tissus péricornéens et favorisent plutôt, au lieu de le diminuer, le sphacèle cornéen.

C'est en présence de ce danger que nous sommes obligé de modifier le traitement selon les cas spéciaux. Parmi les moyens qui nous ont paru amener des améliorations très sensibles, nous devons signaler l'*ésérine* et la *pommade au nitrate d'argent*. Généralement, pour prévenir l'inflammation de l'iris

dans une ophtalmie purulente, on a recours au collyre d'atropine. Or, d'après mon expérience particulière, non seulement cet alcaloïde ne préserve pas l'iris d'une inflammation, mais tout au contraire il prédispose au chémosis, aux stases veineuses et à la nécrose cornéenne. Le contraire a lieu avec le collyre à l'ésérine, dont l'utilité m'a paru incontestable au début surtout de l'ophtalmie purulente, comme on en peut du reste juger par l'observation n° II de ce travail.

Le second moyen qui me paraît être destiné à rendre de très grands services dans le traitement des ophtalmies purulentes et granuleuses, est la pommade au nitrate d'argent préparée avec la vaseline dans la proportion suivante :

Nitrate d'argent de :	0,02 à 0,05 centig.
Vaseline.....	5 grammes.

On introduit cette pommade entre les paupières deux ou trois fois par jour, en quantité suffisante pour que l'œil baigne dans cette graisse. On commence d'abord par la pommade la plus faible et on augmente ensuite la dose, si on a acquis la conviction que l'œil supporte cette pommade et qu'il ne s'enflamme pas, et si cette pommade ne provoque pas trop de douleurs.

La pommade au nitrate d'argent, avec vaseline, possède ce grand avantage sur les anciennes pommades, c'est qu'elle est beaucoup plus stable : le nitrate d'argent incorporé dans la vaseline peut rester un an sans subir d'altération, ce qui est une condition essentielle pour le résultat du traitement. D'autre part, la vaseline possède, comme tous les produits de houille, des propriétés désinfectantes, antiseptiques : elle ne rancit pas elle-même, elle ne s'altère pas au contact de l'air, ni de l'humidité, ce qui est par conséquent très précieux dans le traitement d'une maladie telle que l'ophtalmie purulente, de quelque nature qu'elle soit.

DU ROLE DE LA CHALEUR ET DE LA LUMIÈRE

Dans le développement
de la choroïdite disséminée exsudative et atrophique

Par le docteur Franck FOURNET.

(Fin)

Pour le malade de Jæger, mêmes réflexions que pour la malade qui est le sujet de notre observation n° II; dans ce cas aussi, l'action de la lumière sur le développement de l'affection est manifeste.

Observation VI. — (Hôpital militaire de Dunkerque, conseil de réforme.)

Annière, Auguste-Fidèle, 40 ans, né à Hazebrouck (Nord), ex-soldat au 16e bataillon de chasseurs, se présente le 15 mars 1879, devant le conseil de réforme siégeant à Dunkerque.

Étant au service, à la suite d'une explosion de cartouches, sa vue diminua considérablement, il put même noter une aggravation très notable depuis le 13 août 1877; aujourd'hui il peut à peine se conduire.

État actuel. — La vision est complètement perdue à droite, elle est presque nulle du côté gauche; inutile par conséquent de mesurer l'étendue du champ visuel et le degré de dyschromatopsie.

Rien à signaler du côté des organes protecteurs de l'œil, les conjonctives sont normales ainsi que les cornées, on ne peut donc admettre, à la suite de l'explosion de cartouches, une lésion traumatique des membranes profondes des deux yeux.

Myosis très prononcé : la pupille de ce côté, ainsi du reste que celle du côté opposé, réagit très peu sous l'influence de la lumière; les adhérences du bord pupillaire sont très faciles à constater à l'éclairage oblique; sur la cristalloïde antérieure; et au milieu du champ pupillaire, on distingue un petit point noir, à reflet brillant, qui n'est autre chose qu'un dépôt d'uvée sur cette capsule.

Le corps vitré a conservé sa transparence.

La papille du nerf optique a perdu complètement sa trans-

parence, elle est décolorée, d'une teinte blanchâtre, les vaisseaux sont filiformes ; dans tout le fond de l'œil, envahissant même la région de la macula, on observe des plaques d'atrophie choroïdienne, à bords irréguliers, encadrées d'amas pigmentaires, sur le fond blanchâtre desquelles se détachent des vaisseaux choroïdiens.

Œil gauche :

Myosis moins prononcé que du côté droit, les adhésions du bord pupillaire sont aussi moins marquées ; point de dépôts sur la cristalloïde antérieure.

Le corps vitré est transparent.

L'atrophie de la papille du nerf optique est moins avancée que du côté opposé, la teinte rosée de l'état physiologique n'a pas tout à fait disparu.

Les vaisseaux, quoique diminués de calibre, présentent un amincissement moins prononcé qu'à droite.

Les plaques d'atrophie choroïdienne sont analogues à celles observées de l'autre côté.

Nul doute à avoir sur ce point, les lésions du fond de l'œil ont été produites par l'action de l'air porté subitement à une haute température et à une haute pression. Impossible de constater de lésion traumatique, soit sur la cornée, soit sur la conjonctive.

L'étiologie d'une affection est souvent très difficile à établir et sa recherche expose le praticien à un grand nombre d'erreurs, car les malades rapportent presque toujours à une origine ou à une circonstance qu'ils croient connaître des états pathologiques qui peuvent dépendre d'une tout autre cause et être même congénitaux. Ce fait, qui ressortit dans beaucoup de cas au domaine de la médecine légale, s'observe surtout dans la chirurgie d'armée, car toute infirmité contractée dans un service commandé et entraînant la perte de l'usage d'un plusieurs organes, d'un ou plusieurs membres, donne t soit à la réforme avec indemnité renouvelable, soit à une sion de retraite ; la pratique civile en offre également de nbreux exemples.

Combien n'avons-nous pas vu de militaires attribuer les

lésions syphilitiques du fond de l'œil dont ils sont atteints[1] aux fatigues? Nous nous souvenons avoir vu à la clinique du docteur Galezowski un cas intéressant de rétinite pigmentaire qui serait survenue d'après le dire du malade, à la suite d'un accident de voiture; l'affection étant congénitale et n'affectant qu'un seul œil, le malade n'avait constaté qu'au moment de l'accident que sa vision était perdue du côté atteint.

Les affections congénitales restent en effet souvent ignorées pendant de longues années, pendant même toute une période de la vie. Nous connaissons le cas d'un chasseur qui, visant pour la première fois, remarqua qu'il ne voyait pas très bien de l'œil droit: il alla consulter le docteur Galezowski et on constata la présence de fibres opaques de la rétine. C'est en allant pour la première fois à la cible qu'un malade observé par nous à l'hôpital du Val-de-Grâce, s'aperçut qu'il ne voyait rien de l'œil droit; on constata à l'ophthalmoscope la persistance de l'artère hyaloïdienne. La liste en serait longue si nous voulions citer tous les cas de ce genre.

Une seule des observations que nous rapportons n'aurait donc pas beaucoup de valeur par elle-même, mais la même cause se renouvelant dans plusieurs cas, nous avons cru pouvoir lui attribuer une certaine importance.

PATHOGÉNIE

Comment pouvons-nous interpréter le mode d'action, soit de la chaleur, soit de la lumière, dans les différents cas que nous venons d'exposer? Probablement ces deux agents déterminent tout d'abord un état congestif de la choroïde qui n'est pas rare, eu égard à la richesse vasculaire de cette membrane.

En effet, si nous jetons les yeux sur la disposition des vaisseaux de la choroïde[2], nous voyons que ses artères, désignées sous le nom de ciliaires courtes postérieures, sont au nombre

1. Observation du 23 novembre 1877.
2. *Leçons sur les maladies inflammatoires des membranes internes de l'œil.* Panas.

de deux principales, qui se subdivisent en une vingtaine de branches environ, dans l'intérieur de l'œil ; provenant de l'artère ophtalmique , elles perforent la sclérotique autour du nerf optique, puis cheminent directement d'arrière en avant dans l'épaisseur de la choroïde en restant sous-jacentes aux veines. Arrivées à la région ciliaire, ces branches s'anastomosent avec quelques branches récurrentes des ciliaires longues et des ciliaires antérieures, sans fournir aucune branche ni à l'iris ni aux procès ciliaires ; les artères les plus courtes s'épuisent en route, se recourbent en dehors et forment le réseau capillaire intermédiaire d'où naissent les veines ; ainsi que l'a démontré Leber, les deux systèmes de vaisseaux ne communiquent pas entre eux par des anastomoses directes, car il n'a pu injecter les veines choroïdiennes par les artères.

Les veines de la choroïde comparées aux artères ont un calibre énorme et décrivent des sinuosités, des ondulations qui lui ont fait donner le nom de vasa vorticosa ; au nombre de cinq ou six principales, accompagnées parfois d'une à six veinules plus petites, elles convergent, après avoir reçu tout le sang veineux de la choroïde vers l'équateur de l'œil pour se rendre de là dans la veine ophtalmique ; les confluents d'origine des veines choroïdiennes convergent en rayonnant vers un même point, où ils s'abouchent pour former une veine plus volumineuse: les veines de deuxième ordre se terminent de la même façon dans un tronc plus important et ceux-ci aboutissent à cinq ou six troncs terminaux ou émergents. De cette convergence de veines vers une confluence unique résulte l'aspect étoilé de ces vaisseaux.

Outre les veines de la choroïde, les vasa vorticosa reçoivent les veines des procès ciliaires et une partie de celles du muscle ciliaire ; les premières forment, non plus des tourbillons, mais des arcades concentriques et flexueuses qui s'anastomosent entre elles ; parvenues au sommet des procès ciliaires, les extrémités de toutes ces arcades se réunissent en un faisceau de cinq ou six veinules affectant une disposition en éventail et allant, au-delà de l'ora serrata, se continuer sans ligne de démarcation avec les vasa vorticosa.

Les capillaires sont contenus dans la couche chorio-capillaire en nombre tel que la chorio-capillaire, injectée et examinée à un faible grossissement, paraît uniformément rouge : ils y apparaissent comme autant de canaux creusés dans l'épaisseur d'une membrane homogène et douée d'une grande rigidité.

La choroïde n'use pas exclusivement pour elle de cette richesse vasculaire qui n'a d'égale dans aucune partie du corps: elle doit être considérée comme la membrane nourricière de l'œil, et l'intégrité des milieux de l'œil dépendra de la libre circulation choroïdienne.

Si à cette période de l'affection on pratique l'examen ophtalmoscopique, on observe une dilatation vasculaire portant principalement sur les veines ; les vasavorticosa sont plus apparents, mais quand le pigment est abondant et d'une couleur sombre, aucun rayon lumineux ne peut le traverser: les couches profondes de la choroïde sont invisibles et l'ophtalmoscope ne nous donne aucune indication sur l'état des vaisseaux. Si la congestion est générale, la choroïde présente une coloration rouge grenat foncé, lie de vin, ardoisée; ces différentes nuances dépendent surtout du degré de coloration des cellules pigmentaires et se modifient avec l'intensité de l'éclairage, l'état de dilatation ou de contraction de la pupille, c'est-à-dire avec toutes les causes capables de diminuer ou d'augmenter la quantité des rayons lumineux qui pénètrent dans l'œil : c'est dire que ce n'est qu'avec la plus grande attention que doit être porté le diagnostic de congestion de la choroïde, et que dans beaucoup de cas l'aspect physiologique de la choroïde peut en imposer pour une affection au début.

C'est cette simple congestion, avec sensibilité exagérée de la rétine, que nous observons chez les gens qui passent d'un endroit sombre dans un lieu fortement éclairé, c'est cet état que nous constatons chez les malades que nous examinons pendant trop longtemps à l'ophtalmoscope; combien de fois, dans ces sortes de cas, les personnes inexpérimentées, peu au courant de ces variétés d'aspect du fond de l'œil normal, ne croient-elles pas à une lésion grave des membranes profondes

de l'œil lorsqu'elles voient une papille un peu plus rosée que d'habitude, des veines choroïdiennes un peu turgescentes, alors qu'il n'y a là qu'une conséquence de la fatigue qu'elles imposent aux malades?

C'est encore cette congestion que présentent parfois les personnes chez lesquelles on a pratiqué une iridectomie, celles atteintes de mydriase, soit pathologique, soit déterminée par l'instillation d'atropine; aussi, sauf dans les cas d'absolue nécessité, est-il préférable, lorsqu'on a à porter un diagnostic délicat et pour éviter toute cause d'erreur, de ne jamais se servir de belladone.

Si le malade prend des soins hygiéniques, cet état n'est pas très grave et peut être de courte durée; il accusera tout au plus quelques phénomènes qui seront l'indice d'une grande impressionnabilité rétinienne, un peu de photophobie, se plaindra de ne pouvoir supporter qu'avec peine l'éclat du grand jour ou de toute autre lumière intense; il percevra d'autres fois des impressions lumineuses variant quant à leur forme, leur éclat : tantôt des cercles, tantôt des étincelles, quelquefois des arborisations éclatantes connues sous le nom de spectre de Purkinje et représentant les vaisseaux rétiniens émanant de la papille et se distribuant à tout le fond de l'œil; d'autres malades voient passer devant leurs yeux de petits grains, les uns brillants, les autres noirs au centre, lumineux sur leurs contours et n'étant autre chose que les globules sanguins rendus étincelants par l'irritabilité de la rétine.

Si le malade au contraire continue à s'exposer aux différentes causes qui ont déterminé les phénomènes congestifs, ceux-ci favorisent la production d'exsudats qui s'infiltrent entre la rétine et la choroïde [1] et se présentent d'abord sous la forme de taches circulaires ou ovales, d'une teinte rouge vif, qui pourrait les faire prendre pour des ecchymoses et qui rappelle la disposition de la roséole. Cette teinte rouge fait bientôt place à une coloration jaunâtre qui passe peu à peu au blanc; c'est dès lors l'atrophie choroïdienne confirmée,

1. Leur siège est la couche de cellules pigmentaires que beaucoup d'histologistes rattachent actuellement à la structure de la rétine.

caractérisée par la rétraction des éléments du tissu conjonctif qui ont proliféré ; çà et là on observe des masses pigmentaires disséminées ou bien entourant les points altérés d'un liséré noir.

D'autres fois, le point de départ de l'affection peut être une hémorrhagie, une simple extravasation sanguine qui laissera un exsudat capable d'entraîner les mêmes désordres que l'exsudat inflammatoire.

La rétine elle-même ne reste pas étrangère au processus pathologique ; outre les adhérences cicatricielles qui fixent la choroïde à la rétine, il y a prolifération des éléments conjonctifs de celle-ci, compression et destruction de ses éléments sensoriels. Ce sont ces altérations qui expliquent la diminution de la sensibilité rétinienne, comme nous en avons rapporté un exemple dans notre observation n° III.

Indépendamment de la choroïdite disséminée consécutive à la congestion de la membrane vasculaire, ne pourrait-on pas admettre une choroïdite atrophique d'emblée, produite par défaut de nutrition et déterminée par l'action prolongée de la lumière snr les vaisseaux choroïdiens qui s'oblitéreraient ? c'est une simple hypothèse à l'appui de laquelle nous ne pouvons donner aucune preuve.

Enfin, un corps liquide ou gazeux porté à une haute température peut favoriser, s'il vient à atteindre soit le globe de l'œil, soit son appareil protecteur, la formation d'embolie ou de thrombose dans les vaisseaux choroïdiens et consécutivement à celles-ci une atrophie de la choroïde. Le docteur Galezowski a communiqué, le 5 avril 1879, à la Société de biologie une observation qui, bien que se rapportant à une lésion rétinienne, donnerait quelque vraisemblance à cette manière de voir. Il s'agit d'un homme âgé de 49 ans, blanchisseur, qui reçut en pleine figure un jet de vapeur brûlante. A la suite de cet accident, il perdit subitement la vue de l'œil gauche. A l'examen ophtalmoscopique, le docteur Galezowski reconnut une thrombose artérielle avec quelques taches hémorrhagiques, présentant tous les signes d'une embolie de l'artère centrale. L'infiltration de la rétine a disparu, ainsi que les

hémorrhagies, mais la papille s'est atrophiée, comme dans l'embolie cardiaque, et la vue s'est complètement perdue.

TRAITEMENT. — HYGIÈNE DE LA VUE.

L'affection arrivée à sa période d'état peut être considérée comme rebelle à tout agent thérapeutique ; ce n'est qu'au début que le traitement antidiathésique, s'il convient de l'instituer, les dérivatifs (pédiluvés sinapisés, purgatifs, sangsues à la tempe, ventouses, vésicatoires, douches froides) sont d'une certaine efficacité. Les collyres à l'ésérine et à l'atropine employés alternativement peuvent être aussi utiles. Le traitement préventif est au contraire des plus importants et pas un congrès scientifique, pas une société savante ne se sont réunis, sans appeler l'attention sur une question aussi délicate que celle de l'hygiène oculaire.

Nous n'avons point à nous occuper ici de l'hygiène de la vue en général, nous étudierons seulement les moyens de combattre l'action de la chaleur et de la lumière sur l'organe de la vision lorsque ces deux agents, exerçant trop longtemps cette action ou devenus trop intenses, sont susceptibles de produire des désordres irrémédiables.

L'éducation des enfants exige de grands soins et nous ne croyons pas inutile de préciser quelles sont les précautions que les parents ont à prendre surtout pour ceux qui ont la vue un peu sensible. Les enfants ont généralement la pupille assez dilatée, c'est là une condition qui prédispose aux éblouissements, à la photophobie, indices d'un état congestif plus ou moins prononcé d'abord, allant toujours en s'aggravant dans la suite; ils évitent eux-mêmes autant qu'ils le peuvent cette influence nuisible d'une vive lumière, mettent par exemple la main devant leurs yeux lorsqu'ils vont ou se trouvent dans un lieu fortement éclairé ; ceux qui n'ont point cette ressource dévient fortement dans le sens opposé au corps lumineux et deviennent strabiques ; certains cas de nystagmus ne reconnaissent pas d'autre cause.

On les préservera de semblables inconvénients en veillant à la bonne disposition de leurs chambres; leurs lits ou leurs berceaux ne seront pas exposés à une trop grande clarté, ils seront garnis de rideaux et ceux-ci de même que les tentures des fenêtres ne seront pas d'une couleur éclatante : on évitera de promener ces enfants au soleil et tête nue, leurs chapeaux seront à larges bords, les visières des casquettes garantiront suffisamment la partie supérieure du visage.

Lorsqu'ils seront arrivés à un âge un peu plus avancé, cinq ou six ans, ils fréquenteront l'école; l'instruction primaire étant actuellement obligatoire, les mesures à prendre pour empêcher les premières études d'être préjudiciables à ces jeunes enfants seront d'autant plus indispensables que l'instruction sera devenue pour ainsi dire un devoir pour toutes les classes de la société.

Ceux qui auront présenté un certain degré de susceptibilité et de faiblesse de la vue, devront au préalable consulter leur médecin qui leur dira s'ils peuvent se livrer à des études sérieuses ou bien s'ils doivent se borner à l'instruction la plus élémentaire.

Dans la salle d'école ou de collège, le mode d'éclairage, la disposition des tables de travail, des tableaux, des cartes de géographie murales, les caractères des livres, leur propreté, le genre d'écriture enseignée aux enfants sont autant de questions qui doivent préoccuper l'hygiéniste.

Il est démontré que de toutes les couleurs du spectre solaire, le jaune est celle qui détermine l'excitation la plus intense sur la rétine; après le jaune, nous citerons l'orangé, le vert; on devra donc autant que possible neutraliser l'action de ces couleurs soit en empêchant la lumière naturelle ou artificielle d'agir directement sur la vue, soit en les absorbant au moyen de verres bleus. Le bleu en effet est la couleur qui irrite le moins la membrane nerveuse de l'œil et la sensibilité de la rétine étant treize fois plus forte pour la couleur bleue que pour le rouge, l'action de la première de ces couleurs sera plus durable, plus active.

Les salles d'école seront bien éclairées, les fenêtres seront

grandes et autant que possible ne regarderont pas le midi mais le nord ; les enfants ne travailleront jamais en face de ces fenêtres, il recevront la lumière de côté et si on peut du côté gauche ; ils cesseront tout travail appliquant dès l'apparition du crépuscule ; à ce moment et en attendant que la nuit soit arrivée ils devront se reposer ; nous dirons même que le repos des yeux fréquemment renouvelé dans la journée devra être recommandé.

On se servira des lampes à huile ordinaires (dites à modérateur) de préférence aux lampes à pétrole qui donnent une lumière trop vive ; l'une et l'autre cependant seront préférées au gaz et à la bougie qui donnent une lumière trop vacillante et trop irritante, et prédisposent par conséquent aux congestions ; dans tous les cas la lumière sera recouverte d'un abat-jour teinte foncée ou d'un globe en verre dépoli légèrement bleuâtre. Une légère modification de l'éclairage actuel pourrait être de quelque utilité ; il serait très simple et peu dispendieux de disposer au-dessous de la source lumineuse, si celle-ci est suspendue à la voûte de la salle, une lentille convergente dont le foyer serait situé entre la lumière et le point à éclairer ; on obtiendrait ainsi par diffusion de la lumière un éclairage assez intense (pourvu toutefois que le nombre des lampes soit suffisant pour la pièce à éclairer) très supportable, et n'exerçant aucune influence fâcheuse sur la vue ; dans le cas au contraire où la lampe serait placée sur la table de travail, il serait non moins facile de disposer tout près et en deçà de la lumière une lentille biconvexe, qui projetterait les rayons lumineux sur le point à éclairer placé au-delà du foyer.

Il importe de donner aux enfants qui commencent leurs études une bonne position pour le travail, ils ne se pencheront point devant leur table, tiendront la tête droite, à une certaine distance de leur livre ; les tables de travail seront à une ou deux places, légèrement inclinées ; les plus commodes seraient celles à une seule place à plateau rendu mobile au moyen d'un ressort et fixé par une vis d'arrêt ; on aurait ainsi toutes les hauteurs voulues et on pourrait abaisser ou élever

le plateau suivant l'état optométrique ou l'état de l'accommodation de l'œil.

Les tableaux noirs, les cartes de géographie murales seront exposés à une bonne clarté, non à un trop grand jour; on ne les accrochera point aux murailles, on les disposera sur des chevalets que l'on pourra placer à la hauteur et à l'inclinaison nécessaires.

Les livres confiés aux enfants sont généralement d'autant plus mal imprimés qu'ils sont destinés à des enfants plus jeunes, les caractères sont trop petits, les lignes trop serrées, le papier gris et de qualité inférieure fait mal ressortir les caractères ; les enfants ne tardent pas à salir ces livres déjà si imparfaits et à les couvrir d'annotations dès qu'on les leur met entre les mains; on devra mieux surveiller et améliorer cet état de choses.

On réservera pour le soir les études les moins fatigantes; on évitera par exemple de donner à étudier aux enfants pour la veillée des cartes de géographie, de la musique, des mathématiques et si on ne peut faire différemment on projettera sur la carte ou le livre la lumière rendue diffuse au moyen d'une lentille.

On leur enseignera à écrire en caractères aussi gros et aussi détachés que possible, non plus en caractères fins, comme il arrive fréquemment.

Si les enfants se destinent à un travail manuel, ils ne choisiront leur profession, qu'après s'être fait examiner et avoir demandé conseil à un médecin; ceux qui se seront plaints d'un certain degré de sensibilité des yeux renonceront à certaines professions, telles que photographes, boulangers, verriers, miroitiers, chauffeurs de chemins de fer, imprimeurs (les imprimeurs sont très souvent gênés par le brillant des caractères d'imprimerie neufs).

S'ils ne suivent ou ne peuvent suivre cet avis, on leur fera connaître le danger auquel ils s'exposent et on leur indiquera les précautions à prendre. Les vitrages de certains ateliers, tels que ceux des photographes, seront en verre bleu; dès qu'ils sentiront leurs yeux un peu fatigués, les ouvriers por-

teront des verres bleus ou teinte fumée. Ils suivront une hygiène sévère, ne feront point un usage déréglé des liqueurs ou boissons alcooliques qui agissent sur le cerveau, sur l'organe de la vision qu'elles congestionnent et dans lequel elles amènent à la longue des désordres plus ou moins sérieux.

Les conseils que l'on doit donner aux hommes de cabinet seront à peu près les mêmes que ceux donnés aux écoliers pour tout ce qui concerne l'éclairage, etc.; nous insisterons néanmoins sur un point important. Ces personnes ont souvent l'habitude de lire de longues heures au lit, parfois à la lueur incertaine d'une bougie; le travail dans ces conditions est rendu très pénible par la sensation de tension, de gêne extrême dont on ne tarde pas à se rendre compte et qui a son siège dans l'œil. Le docteur Galezowski croit que la fatigue que l'on éprouve résulte de ce que les rayons lumineux passent tout près du rebord palpébral et amènent une dispersion très grande de la lumière; il faut aussi admettre dans ce cas une congestion résultant de la gêne de la circulation du sang veineux.

Il faudra surveiller l'état de la constitution individuelle, c'est ainsi que la pléthore qui favorise les congestions surtout du côté de la tête sera combattue; il en sera de même pour l'anémie dans laquelle on observe un certain degré de dilatation des pupilles, condition qui prédispose, nous l'avons dit, à la congestion des membranes internes de l'œil. Les causes de l'anémie seront recherchées avec soin; s'il s'agit de jeunes gens de 15 ou 16 ans, l'affection ne reconnaîtra souvent d'autre origine que certaines habitudes vicieuses; les excès auxquels se livrent les jeunes mariés peuvent déterminer aussi un affaiblissement général des plus prononcés; M. Galezowski a observé des malades atteints d'affections graves du fond de l'œil produites par les jouissances immodérées de l'amour.

On conseillera aux jeunes filles et aux femmes de prendre grand soin de leurs yeux au moment de leur apparition des règles et de la ménopause, on pourra leur recommander de porter à ce moment des conserves. La dysménorrhée sera aussi traitée par les moyens ordinaires.

L'alimentation sera suffisante, variée, l'inanition peut entraîner des altérations du côté de la vue, le même effet peut-être produit par une nourriture très épicée, trop abondante ou tirée exclusivement du règne animal ; nous avons plus haut montré les dangers qui peuvent résulter d'un abus de l'alcool. On devra éviter la constipation, surtout lorsqu'on sera parvenu à un certain âge ou que l'on se sera plaint de palpitations : les efforts que l'on fait dans ces cas prédisposent aux hémorrhagies.

Les climats chauds exercent une influence manifeste sur la vue, ce qui résulte de la réverbération de la lumière et de son action irritante sur les yeux. Le docteur Poncet a étudié une forme de rétino-choroïdite très fréquente dans les pays à fièvre paludéenne et a démontré anatomiquement que les amauroses *sine materiâ* liées aux fièvres intermittentes dans lesquelles l'ophtalmoscope n'avait pas trouvé de lésion, doivent être rangées dans les rétino-choroïdites palustres avec embolies de leucocytes mélaniques dans les capillaires. On instituera un traitement énergique contre les fièvres intermittentes dès que les malades en auront présenté quelques symptômes ; on recommandera les conserves bleues ou teinte fumée, surtout les conserves bleu-cobalt, aux personnes que leurs occupations obligeront de s'exposer au soleil brûlant des pays chauds.

CONCLUSIONS.

I. La chaleur et la lumière ont une action évidente sur le développement de la choroïdite disséminée, lorsque les personnes qui sont atteintes de cette affection y sont prédisposées par le fait d'un état diathésique ou d'un état amétropique de l'œil ; ces deux agents peuvent également déterminer l'inflammation de la membrane vasculaire de l'œil indépendamment de tout état général ou de tout défaut de réfraction. Sur les six cas que nous avons recueillis, nous en trouvons trois pour lesquels nous ne pouvons faire intervenir aucun état général ; de plus, les trois sujets observés étaient emmétropes.

Dans notre observation II, il s'agit d'une jeune femme de 22 ans qui, pendant une période de suppression des règles, reçut quelques gouttes d'huile bouillante sur la paupière supérieure ; le malade, qui est l'objet de l'observation suivante, était myope ; enfin, dans l'observation de Jæger, il est question d'un homme de 46 ans qui était atteint vraisemblablement de la syphilis, bien qu'il le niât formellement.

II. La chaleur et la lumière agissent en déterminant tout d'abord un état congestif de la choroïde ; consécutivement à cette congestion, il se forme des exsudats qui s'infiltrent entre la rétine et la choroïde et font place au bout d'un temps plus ou moins long, à l'atrophie choroïdienne confirmée.

III. Le traitement médical a peu d'action sur cette affection ; les soins hygiéniques seuls peuvent la prévenir.

DU TRAUMATISME, DES BLESSURES ET DES CORPS ÉTRANGERS DU GLOBE DE L'ŒIL

Par le docteur A. YVERT, médecin aide-major.

(SUITE)

Dans les cas exceptionnels d'enkystement du corps étranger, faut-il intervenir activement ou rester dans l'inaction ? Quelle doit être la conduite du praticien ? Nous ne saurions mieux faire que de recommander, en pareille circonstance, la pratique qu'a suivie Businelli dans l'exemple remarquable que nous avons rapporté tout à l'heure : tant que le corps étranger enkysté ne déterminera pas de réaction inflammatoire, ni d'augmentation dans la tension du globe de l'œil, ni trouble sympathique d'aucune espèce du côté opposé, nous croyons prudent de s'abstenir et d'attendre.

Si l'augmentation de volume du kyste fait craindre, à un moment donné, l'apparition d'accidents glaucomateux, il sera indiqué. comme l'a fait ce savant chirurgien, de pratiquer une incision qui aura le double avantage : de permettre l'issue du liquide en excès, d'une part. et la recherche directe du corps étranger, d'autre part.

Mais dans tous les cas où une particule métallique ainsi, parfaitement visible et enkystée, occasionnera des accidents d'irido-choroïdite du côté malade, quelques troubles, même peu prononcés, dans l'autre œil, il faut de toute nécessité en pratiquer l'extraction ; sinon, l'énucléation du globe devient la seule ressource quand des essais prudemment répétés sont restés infructueux. Le même sacrifice est, à notre avis, absolument indispensable toutes les fois qu'il existe dans l'œil atteint par sympathie, non plus seulement des troubles fonctionnels, mais des lésions matérielles et appréciables à nos moyens d'investigation : en pareille occurrence, la simple extraction du corps étranger, fût-elle même assez facile, nous semble insuffisante, et nous croyons l'énucléation formellement indiquée.

CHAPITRE X

DU TRAUMATISME, DES BLESSURES ET DES CORPS ÉTRANGERS DE L'HUMEUR VITRÉE.

Nous n'avons pas l'intention de décrire d'une manière complète, dans le cours de ce chapitre, les blessures du corps vitré, dont nous nous sommes déjà occupé incidemment, à propos des plaies pénétrantes du globe de l'œil ; et si nous revenons actuellement sur cette question, c'est uniquement dans le but de signaler quelques particularités, intéressantes et importantes tout à la fois, de ce genre de traumatisme. Nous ne dirons rien de l'hyalitis suppurée, complication trop fréquente malheureusement des blessures du bulbe, et qui rentre tout naturellement dans l'histoire du phlegmon oculaire ; nous voulons simplement, pour le moment, appeler l'attention sur une conséquence plus rare et beaucoup plus bénigne, mais qui, tout en n'entraînant pas la perte immédiate et définitive de l'organe de la vision, n'en compromet pas moins en grande partie les fonctions : à savoir, le développement d'une inflammation lente, et pour ainsi dire chronique d'emblée, de l'hu-

meur vitrée, avec tendance à la formation d'un véritable tissu de cicatrice. La connaissance exacte, en effet, de la possibilité d'un pareil processus, est indispensable pour tout praticien qui peut, d'un instant à l'autre, être appelé, en qualité d'expert, à se prononcer sur les résultats probables d'une blessure profonde du globe de l'œil. Or, il ressort avec la plus grande évidence, des données qui nous sont fournies sur cette question par les observations cliniques, que cette inflammation néoplasique est susceptible d'affecter deux types principaux et absolument distincts : dans une première catégorie de faits, la transformation cicatricielle reste limitée au parcours même de l'instrument vulnérant; dans l'autre, au contraire, de beaucoup la plus nombreuse, ce processus a une tendance marquée à s'irradier de ce point comme centre, et à gagner de proche en proche les parties voisines; il finit même par envahir la presque totalité du corps vitré. Il en résulte forcément, dans ces cas, des lésions et des altérations consécutives de la vision, sur lesquelles nous insisterons d'autant plus volontiers que ces complications ne nous paraissent pas avoir encore fixé l'attention d'une manière suffisante.

La première forme, assez rare, il faut bien le reconnaître, se rencontre surtout dans le cas de blessure par des instruments piquants, ou par des instruments piquants et tranchants out à la fois, tels que des aiguilles, des poinçons, des ciseaux, des couteaux acérés, etc.; les caractères qui la distinguent ne peuvent être reconnus sur le vivant qu'à l'aide de l'ophtalmoscope, et quelquefois cependant, quand la lésion est assez rapprochée de la partie postérieure du cristallin, au moyen du simple éclairage oblique. On voit alors une sorte de traînée blanchâtre, à reflets ordinairement assez brillants, étendue, sous forme de cordon fibreux, depuis le point de pénétration, au niveau de la sclérotique, jusqu'à la limite du trajet parcouru par l'instrument vulnérant. Dans tout le reste de son étendue, l'humeur vitrée conserve sa transparence normale; et, n'était l'obstacle mécanique qui résulte de l'interposition au-devant des rayons lumineux de cette espèce d'écran, la vision resterait absolument intacte. Aussi, les lacunes ou le

rétrécissements périphériques observés du côté du champ visuel sont-ils en général directement proportionnels aux dimensions et à la situation de ce cordon fibreux. Il est toutefois un symptôme qui, si peu prononcé qu'il soit, doit cependant, en dehors même de l'examen ophtalmoscopique, faire croire à l'existence de cette altération localisée : nous voulons parler d'une dépression, plus ou moins accentuée, il est vrai, mais toujours appréciable pour un esprit prévenu, au voisinage de la plaie scléroticale ; dépression qui s'explique d'ailleurs bien simplement par la rétraction inévitable du tissu fibreux de nouvelle formation. L'importance de cette légère déformation nous paraît telle, qu'à notre avis, cette seule constatation doit immédiatement appeler l'attention et diriger dans ce sens nos investigations.

Nous ne connaissons pas d'observation de cette nature plus remarquable que celle qu'a publiée Hutchinson dans les *Hospital's Reports ;* aussi la rapporterons-nous tout au long, afin de bien montrer au lecteur sous quel aspect se présente cliniquement cette complication.

Observation CXXXII. — Cicatrice blanche et tubulée, consécutive à une blessure du corps vitré par une pointe de ciseau et observée six mois après l'accident. — Vision centrale complètement entravée par cet obstacle mécanique. — Amélioration très sensible de la vision périphérique par l'emploi du collyre à l'atropine.

Sarah Smith, amenée à l'hopital le 26 octobre 1863. Six mois auparavant, l'œil a été blessé par une paire de ciseaux. La plaie, située à 3/4 de ligne en dedans de la cornée, un peu au-dessous de l'équateur de l'œil, est actuellement indiquée par une cicatrice solide. Après avoir mis de l'atropine, on voit un peu derrière le cristallin, parfaitement transparent, partant de la cicatrice de la sclérotique et se portant dans l'humeur vitrée, une ligne blanche, allant en s'amincissant et paraissant être une cicatrice tubulaire. A part cela, l'humeur vitrée est saine et transparente. La dilatation de la pupille améliore la vision périphérique ; mais la position et les dimensions de la cicatrice s'opposent à toute vision centrale.

Qu'il nous suffise de dire, pour en avoir fini avec cette première forme d'hyalitis localisée, que, dans tous les cas de cette nature où l'on a pu pratiquer l'examen anatomique de

ces brides cicatricielles, le microscope a permis de reconnaître l'existence d'une véritable prolifération cellulaire ayant subi, en grande partie, la transformation fibreuse.

Bien autrement grave est la seconde espèce de processus qu'il nous reste à décrire; et malheureusement aussi, beaucoup plus fréquente est cette complication, qu'on peut, à juste titre, regarder comme la terminaison la plus habituelle des blessures du corps vitré qui n'ont pas, d'emblée, abouti à la suppuration. En pareil cas, en effet, l'inflammation, au lieu de rester parfaitement limitée au trajet parcouru par l'instrument vulnérant, ne tarde pas à s'étendre peu à peu à la périphérie; elle gagne de proche en proche, envoie des ramifications à distance, et envahit bientôt la plus grande partie du corps vitré, qui se trouve ainsi transformé en un vrai tissu fibreux, opaque et rétractile. Les symptômes, d'ailleurs, qui caractérisent cette forme inflammatoire sont des plus nets, et permettent d'affirmer, dès le début, la marche à peu près fatale de cette terrible affection. La vision est d'emblée gravement compromise; de plus, au lieu de cette traînée blanchâtre, allongée et parfaitement circonscrite, dont nous avons parlé plus haut, l'ophtalmoscope ne laisse plus aucun doute sur la diffusion du processus. Le fond de l'œil est, au bout de quelques jours, déjà presque complètement voilé; quelques interstices d'un rouge foncé permettent bien encore d'apercevoir par places la teinte normale de la choroïde; mais, ce qui domine dans ce tableau, c'est l'état particulier du tissu hyaloïdien, qui semble infiltré dans toute son étendue d'éléments néoplasiques, beaucoup plus abondants cependant au voisinage de la blessure. Nous ne saurions d'ailleurs mieux comparer ces ramifications qui partent, en s'irradiant, du trajet parcouru par l'agent vulnérant comme centre, qu'à une véritable toile d'araignée, dont les dernières mailles atteindraient les parties tout à fait excentriques. Quoi qu'il en soit, ce qu'il faut, avant tout, retenir de cette comparaison, ce qui caractérise surtout la marche de ce processus, est sa tendance à l'extension et trop souvent même à la généralisation. Quant aux conséquences qui découlent naturellement de cette irrita-

tion néoplasique, elles ne sont malheureusement que trop faciles à prévoir *à priori;* et chaque jour la clinique nous en fournit la preuve : à la période irritative ne tarde point à succéder la période de régression et de rétractilité.

Les éléments de nouvelle formation, en effet, passent peu à peu à l'état fibreux; ces traînées innombrables de cellules embryonnaires, dont nous avons signalé la présence à l'intérieur du corps vitré, se transforment en autant de bandelettes cicatricielles, qui, en raison même de leur pouvoir rétractile, ont la plus grande tendance à revenir sur elles-mêmes. Aussi comme conséquence, voit-on survenir d'abord, et même d'assez bonne heure, une dépression de la sclérotique au voisinage de la plaie; dépression, non plus seulement limitée au pourtour de la solution de continuité, comme dans la forme précédente, mais parfaitement appréciable dans une certaine étendue, et donnant lieu à un véritable aplatissement du globe de l'œil, qui paraît bosselé et déformé. Ce symptôme, à lui seul, mérite la plus grande attention; car il est, dans tous les cas, un indice certain du travail qui s'accomplit sourdement à l'intérieur du bulbe, et qui doit amener fatalement, à un moment donné, la perte absolue et définitive de l'organe de la vision. Bientôt, en effet, la rétine après avoir résisté pendant un certain temps, aux tractions incessantes dont elle est l'objet, de la part de ces brides de nouvelle formation, finit, elle aussi, par être entraînée : le décollement, qui en est la conséquence, va sans cesse en augmentant d'étendue; la choroïde et le corps ciliaire, déjà grandement compromis, subissent des altérations de plus en plus prononcées; finalement le globe de l'œil disparaît presque complètement par atrophie. Cette terminaison fâcheuse pourra, peut-être, mettre des mois, des années même avant de survenir; mais il n'en est pas moins vrai qu'elle est fatale, et qu'on est en droit d'en prédire l'apparition, dans tous les cas où l'on aura constaté cet aplatissement du globe de l'œil et cette dépression sclérotícale auxquels nous attachons tant d'importance. Quoi qu'on fasse, quoi qu'on dise, en pareille circonstance, l'atrophie est inévitable, la vision à jamais per-

due; et le mieux est de s'abstenir, dans la crainte de hâter encore, par une intervention inutile, la marche du processus.

Tels sont, aussi résumés que possible, les quelques détails que nous avons cru devoir ajouter à ce que nous savions déjà touchant les blessures du corps vitré; nous allons aborder maintenant l'étude, non moins intéressante, des hémorrhagies et des corps étrangers qui affectent, comme siège, cette partie de l'hémisphère postérieur du globe de l'œil.

HÉMORRHAGIE TRAUMATIQUE DANS LE CORPS VITRÉ.

L'hémorrhagie qui peut survenir à l'intérieur du corps vitré, à la suite d'un traumatisme quelconque du globe de l'œil, ne saurait constituer par elle-même une véritable entité morbide, ni une affection particulière; elle n'est, dans tous les cas, et à quelque point de vue qu'on la considère, qu'un symptôme d'une lésion des membranes profondes, lésion parfois il est vrai imperceptible, à l'aide des moyens d'investigation dont nous disposons, mais qui n'en existe pas moins en réalité; et dont on peut, d'ailleurs, vérifier l'existence, toutes les fois que, pour une cause ou pour une autre, on est à même de pratiquer l'examen anatomique direct de l'organe atteint. Aussi, si nous lui consacrons un paragraphe spécial, est-ce dans le but unique de grouper ensemble toute une série de faits du même ordre; et afin de mieux fixer l'attention sur un symptôme qui peut, par lui-même, à un moment donné, avoir assez d'importance pour exiger un traitement particulier et mériter ainsi tous les soins du chirurgien consulté.

Fréquence et étiologie. — Nous ne chercherons point à établir, par des chiffres, la fréquence relative ou absolue des hémorrhagies traumatiques à l'intérieur du corps vitré; tout ce que nous pouvons dire, d'une manière générale, c'est que la plupart des agents vulnérants dont l'action porte sur l'hémisphère postérieur du globe de l'œil, peuvent être le point de départ de ces épanchements sanguins. Toutefois, les con-

ditions qui y prédisposent sont loin d'être les mêmes, suivant la nature même du traumatisme auquel on a affaire, et suivant aussi le siège qu'occupe la lésion primitive. N'avons-nous pas vu déjà, en effet, à plusieurs reprises, que les contusions, tant soit peu violentes, du globe de l'œil, s'accompagnent presque constamment d'hémorrhagie à l'intérieur du corps vitré? N'avons-nous pas insisté, à propos des ruptures de la choroïde, sur la coïncidence très fréquente de ces apoplexies? Nous avons dit, également, qu'elles constituaient un des principaux symptômes des piqûres de la sclérotique et de la choroïde; tandis qu'elles n'accompagnaient, au contraire, qu'exceptionnellement les plaies pénétrantes d'une certaine étendue. Nous verrons bientôt enfin, en nous occupant des corps étrangers, que cette hémorrhagie constitue, dans bien des cas, le signe le plus certain de la pénétration: d'où il est facile de conclure, à priori, que cette complication doit se rencontrer bien souvent dans la pratique ophtalmologique. Mais il est une autre condition non moins intéressante, dont nous devons tenir compte à propos de l'étiologie, et qui joue, à elle seule, le rôle le plus important dans la production de ces épanchements : nous voulons parler du siège même de la déchirure ou de la blessure, dont dépend, en grande partie, l'abondance de l'hémorrhagie. Point n'est besoin, en effet, d'être spécialiste, pour savoir que les lésions de la région ciliaire sont, de toutes, celles qui exposent le plus aux apoplexies; et que les ruptures, survenues à ce niveau, sont la source la plus ordinaire et la plus abondante des épanchements de sang à l'intérieur du corps vitré. La vascularisation considérable de cette région, d'une part; la délicatesse extrême et la fusion intime des membranes qui séparent cette espèce de tissu spongieux de l'humeur vitrée, d'autre part, nous rendent d'ailleurs un compte parfaitement exact de cette bizarrerie apparente.

Symptomatologie. — Quant aux signes à l'aide desquels on peut reconnaître l'existence de ces hémorrhagies, ils varient naturellement avec l'abondance même de l'épanchement, qui peut passer successivement par tous les degrés, depuis la

simple infiltration sanguine sous forme de stries, jusqu'à l'apoplexie généralisée à toute l'étendue du corps vitré. Aussi, croyons-nous indispensable, pour mettre un peu d'ordre dans notre description, de passer successivement en revue les symptômes des hémorrhagies légères; ceux qui caractérisent les cas de moyenne intensité, ceux enfin qu'on rencontre dans les observations d'épanchements très abondants.

Dans la première hypothèse, les troubles fonctionnels sont réduits à leur minimum d'intensité : le blessé accuse simplement la sensation, dans le champ de la vision du côté malade, de mouches volantes ou de scotômes mobiles, qui disparaissent d'une manière absolue, dès que l'organe est au repos depuis quelques instants. Vient-il, au contraire, à lui imprimer un mouvement brusque et saccadé, tous ces symptômes subjectifs réapparaissent comme par enchantement, pour cesser de nouveau par l'immobilité. L'examen ophtalmoscopique permet, d'ailleurs, de vérifier de tout point le récit du patient : pendant que l'œil est en mouvement, en effet, on aperçoit très distinctement, soit de petites stries rougeâtres qui flottent librement à l'intérieur du corps vitré, soit de minces particules d'un brun noirâtre, mobiles dans tous les sens. Pendant le repos, au contraire, le champ pupillaire recouvre sa netteté normale, et tous ces petits corps s'accumulent vers les parties déclives où on peut encore les reconnaître sous la forme de petits îlots, dont la coloration plus foncée se détache assez nettement sur le reste du fond de l'œil. Ajoutons enfin que l'acuïté visuelle et le champ périphérique de la vision ne subissent qu'exceptionnellement, dans ces cas légers, une altération appréciable.

Quand l'épanchement sanguin, sans être encore cependant très considérable, présente déjà une certaine abondance, les symptômes, tant objectifs que subjectifs, diffèrent notablement de ceux que nous venons de décrire; ils varient, d'ailleurs, suivant que l'on considère l'organe au repos, ou qu'on lui imprime pendant l'examen, des mouvements dans différentes directions. Lorsque l'œil est immobile depuis un certain temps, le malade peut encore distinguer assez nettement les

objets qui se trouvent assez rapprochés du centre de fixation; l'acuïté visuelle n'a subi qu'une diminution relative, mais ces objets paraissent légèrement voilés et comme entourés d'une auréole rougeâtre : les sujets, ainsi interrogés, comparent assez volontiers la sensation qu'ils éprouvent, à l'effet que produirait, à l'état normal, l'interposition d'un verre rouge sur le trajet des rayons lumineux. Vient-il, au contraire, à diriger subitement son regard dans une direction donnée, instantanément un brouillard épais masque la vue; les gros objets sont seuls encore perceptibles, et la teinte rouge devient beaucoup plus accentuée; la lecture est à peu près impossible. Or, l'examen ophtalmoscopique nous permet de nous rendre un compte aussi exact que possible de la cause même de ces symptômes, bizarres en apparence, mais qui n'en sont pas moins absolument pathognomoniques, toutes les fois que leur existence est parfaitement constatée. Pendant le repos du globe oculaire, en effet, l'éclairage à l'aide du miroir seul laisse bien apercevoir encore le fond de l'œil, les rayons lumineux traversent bien encore l'hémisphère postérieur; mais au lieu de cette teinte rouge-orangé qu'il présente à l'état normal, on a affaire à une véritable coloration gelée de groseille, et l'on s'aperçoit facilement qu'un épanchement, siégeant dans le corps vitré, en masque en partie les détails. Avec un peu plus d'attention, on distingue vers les régions déclives, directement en bas quand le malade est debout ou assis; latéralement quand il est couché d'un côté ou de l'autre, comme une large tache d'un brun noirâtre, qui n'est autre que l'accumulation en ces points des particules solides et figurées du liquide sanguin. Pour s'en convaincre, il suffit d'imprimer un mouvement brusque au globe de l'œil, pendant le cours de cet examen; aussitôt la scène change comme par enchantement, le champ pupillaire devient presque complètement obscur et se trouve immédiatement rempli d'une quantité innombrable de petits corps flottants noirs ou bruns, qui empêchent toute pénétration de la lumière ophtalmoscopique. Il ne saurait, en pareil cas, y avoir le moindre doute; et l'on peut affirmer qu'il s'agit bien en réalité d'une hémorrhagie

assez abondante à l'intérieur de l'humeur vitrée. Il est toutefois un dernier symptôme, dont nous devons, en raison même de son importance et à cause aussi des interprétations erronées auxquelles il pourrait donner lieu, dire un mot: nous voulons parler des altérations particulières qu'on observe du côté du champ visuel, pendant le repos de l'organe ainsi observé. Dans tous ces cas, en effet, l'examen attentif, pratiqué à l'aide du campimètre, dénote l'existence d'une échancrure, plus ou moins prononcée, il est vrai, mais toujours parfaitement appréciable, du champ visuel; et qui offre comme caractère constant, de toujours correspondre exactement au département de la membrane nerveuse, au niveau duquel se sont accumulés les globules sanguins. Par contre, ce symptôme disparaît du moment où l'œil entre en mouvement, quand on a soin, ce qu'il ne faut jamais oublier, de rechercher alors l'étendue du champ visuel périphérique au moyen du procédé imaginé par de Græfe pour les cas d'opacité du cristallin.

Tout autres sont les troubles accusés par le patient et les signes observés par le chirurgien, quand l'épanchement sanguin acquiert un très haut degré d'intensité; ce qui, fort heureusement, n'est pas un accident fréquent. La vision, en effet, est souvent alors abolie, au point que certains malades ne peuvent même plus distinguer l'obscurité complète du grand jour, et n'ont plus la moindre sensation lumineuse; en même temps, ils éprouvent une sensation de tension particulièrement douloureuse au niveau du globe de l'œil, qui leur semble parfois, et avec raison, augmenté de volume. L'examen local, d'ailleurs, concorde parfaitement avec ces symptômes subjectifs : la tension intra-oculaire est parfois sensiblement augmentée; le volume du bulbe présente même, dans certains cas, des dimensions telles qu'on a pu, comme nous le verrons bientôt, en parlant du diagnostic, confondre cette sorte d'hématocèle avec des tumeurs de mauvaise nature; toujours est-il que constamment le champ pupillaire paraît absolument noir, et qu'il est de toute impossibilité de faire pénétrer le moindre rayon lumineux jusqu'au fond du globe de l'œil.

Tels sont, en somme, les signes principaux à l'aide desquels on reconnaîtra les hémorrhagies survenues à l'intérieur du corps vitré; reste maintenant la question de savoir : d'une part, si, oui ou non, ces hémorrhagies sont d'origine traumatique; s'il n'existe pas, d'autre part, des affections capables d'en imposer pour des épanchements de cette nature, et susceptibles de donner le change.

Diagnostic. — Pour ce qui est de la solution de cette première partie du problème, nous devons avouer qu'il n'existe aucun symptôme différentiel entre les hémorrhagies de cause traumatique et celles qui surviennent spontanément à l'intérieur du corps vitré; vouloir chercher dans les signes physiques et dans les troubles fonctionnels une base au diagnostic, nous semble de la théorie pure; et nous ne saurions, pour notre part, souscrire à de pareilles fantaisies. La connaissance exacte des antécédents et des anamnestiques, l'examen attentif des parties voisines du globe de l'œil, peuvent seuls, dans ces conditions, nous servir de guide, et nous conduire à une conclusion justifiée. Aussi, cette fois encore, faudra-t-il ne procéder que par exclusion, et n'arriver au diagnostic d'une affection traumatique, qu'après avoir successivement rejeté toute autre cause étiologique; à moins cependant, qu'il n'existe, au moment de l'examen, d'autres traces non douteuses de violence ou de contusion. A cette exception près, et sous peine de se tromper dans bien des cas, on devra donc rechercher, avec le plus grand soin, si l'on n'a pas affaire à l'un de ces épanchements qui résultent d'un obstacle local à la circulation; qui surviennent si fréquemment chez la femme au moment de la ménopause; qui compliquent parfois les décollements de la rétine et les affections glaucomateuses; ou qu'on observe comme conséquence d'une altération vasculaire ou cardiaque et d'un état général grave. Si, après cette sorte d'enquête, on ne trouve aucune de ces conditions étiologiques à laquelle on puisse justement rattacher l'hémorrhagie en question, alors, mais alors seulement, on aura le droit d'ajouter foi aux allégations du blessé, et de conclure à une hémorrhagie traumatique.

Non moins grande est, dans certains cas, la difficulté qu'on éprouve à différencier l'apoplexie du corps vitré des autres affections qui peuvent la simuler.

Nous ne reviendrons pas, en effet, sur la confusion possible de ces épanchements avec les décollements de la rétine, ni sur les moyens d'éviter l'erreur; les longs développements dans lesquels nous sommes entré à ce sujet, en parlant des lésions traumatiques de la membrane nerveuse, nous font un devoir de ne pas insister davantage sur cette question. Par contre, nous ne saurions trop fixer l'attention sur une erreur de toute autre nature, beaucoup plus redoutable assurément, mais d'autant plus utile à signaler, qu'elle est plus rare et moins bien connue : nous voulons parler de celle qui consiste à prendre une hémorrhagie abondante du corps vitré pour une tumeur maligne du globe de l'œil.

Qu'on n'aille pas croire d'ailleurs, que nous faisons allusion en ce moment à des fautes grossières d'inattention ou à la pratique de chirurgiens ignorants et inexpérimentés : les noms seuls de Verneuil et de Soelberg Wells, qui ont pratiqué l'énucléation, croyant avoir affaire, l'un à un encéphaloïde, l'autre à un sarcome mélanique, nous démontrent assez que, si l'erreur a été commise, c'est qu'elle était impossible à éviter. Aussi, au lieu de chercher à établir un diagnostic différentiel purement théorique, et qui, au lit du malade, n'aurait pas de raison d'être, nous contenterons-nous de reproduire tout au long l'observation de Soelberg Wells, afin que le lecteur puisse juger par lui-même des difficultés et se mettre en garde, si faire se peut, contre une pareille méprise.

Observation CXXXVIII. — Hématocèle du globe de l'œil droit d'un homme de 35 ans, enlevé en septembre 1867 par Soelberg Wells. Cinq mois avant l'entrée à l'hôpital, coup sur l'œil, sans plaie et avec abolition de la vision. Deux mois après coup léger sur le même œil qui depuis reste douloureux, et augmente de volume. A son entrée à l'hôpital ophtalmique : paupières gonflées et noires, globe très proéminent, fort augmenté de volume; il existe au niveau de la partie supérieure de la région ciliaire un soulèvement staphylomateux d'un noir foncé et très tendu. Douleurs des plus vives. On croit à une mélanose à marche rapide et on pratique l'extir-

pation. Il est impossible de distinguer les muscles de l'œil, dont le volume excessif rend la dissection très difficile, de sorte que, malgré toutes les précautions, il est ouvert en arrière; cette ouverture donne issue à un flot de liquide sanguinolent et à l'affaissement de l'œil. — L'examen anatomique démontre que cet organe est réduit à un simple sac dans lequel on discerne à peine quelques traces des tissus normaux; son contenu consiste en un fluide noir et en quelques caillots sanguins en partie décolorés, adhérents à la sclérotique. Cette membrane paraissait avoir subi une forte distension et s'être rompue dans diverses directions. Elle était très cassante, fort épaissie, et sa surface interne, de couleur jaune, lui donnait l'aspect d'une artère, qui a subi la dégénérescence athéromateuse.

Or, nous le demandons avec la plus grande franchise, est-il un chirurgien, si expérimenté qu'on le suppose, qui eût pu se vanter de porter, avant l'opération, le diagnostic d'hémorrhagie du corps vitré? Assurément non, et la lecture même de cette observation remarquable ne fait que nous confirmer davantage dans notre opinion première : que l'erreur, dans ces cas difficiles, est inévitable. On pourra bien conserver quelques doutes, pencher plutôt vers l'idée d'une tumeur maligne, ou incliner de préférence vers l'hématocèle; mais, dans tous les cas, ce ne seront là que des présomptions, et l'énucléation seule permettra de conclure en toute connaissance de cause. Du reste, et en dernière analyse, il faut bien avouer que toute discussion sérieuse serait surannée, puisque, comme nous allons le voir dans un instant, l'extirpation du globe de l'œil est la règle dans les deux hypothèses.

Pronostic. — On peut dire, d'une manière générale, que l'hémorrhagie à l'intérieur du corps vitré, ne constitue pas par elle-même (abstraction faite, bien entendu, des lésions qui lui ont donné naissance) une affection sérieuse, tant qu'elle ne présente pas une certaine abondance. Dans les cas légers, la résorption, tout en étant beaucoup plus lente cependant que dans l'humeur aqueuse, n'en a pas moins lieu au bout d'un certain temps, et le blessé se trouve débarrassé définitivement des mouches volantes qui semblaient se promener constamment devant ses yeux. Bien plus longue est la

durée de l'affection, bien plus tardive est la guérison, quand on a affaire à une apoplexie de moyenne intensité : ce n'est plus, en effet, par semaines, mais par mois et par années que se compte le temps nécessaire à la disparition complète des troubles fonctionnels. Il ne faut pas, pour ce motif, toutefois, s'exagérer la portée de cette sorte d'accident, car en réalité la résorption définitive est la règle. Par contre, tout autre est le pronostic des hématocèles considérables du globe de l'œil, qui entraînent à peu près fatalement, à leur suite, la perte absolue de la vision; trop heureux encore quand elles n'amènent pas, comme dans le cas que nous avons relaté plus haut, la désorganisation complète de l'organe.

Traitement. — Le mode d'intervention thérapeutique variera naturellement avec l'abondance même de l'hémorrhagie; il devra, dans tous les cas, être d'autant plus actif que l'épanchement sera lui-même plus considérable. Quand on aura affaire simplement à une légère suffusion sanguine, l'administration de quelques purgatifs et l'application de vésicatoires volants à la région périorbitaire correspondante, rempliront toutes les indications. A un degré plus avancé on devra recourir immédiatement à l'application, plusieurs fois répétée au besoin, de sangsues à la tempe ou au niveau de l'apophyse mastoïde; les dérivatifs, et de préférence l'administration à l'intérieur du calomel, les révulsifs locaux, sous toutes leurs formes, rendront, en pareil cas, les plus grands services. Mais il faut toujours avoir bien soin de prévenir à l'avance le patient, que ce traitement n'a chance de réussir qu'à la condition d'être prolongé pendant un certain temps; et ne pas trop lui laisser ignorer que la patience sera peut-être le meilleur de tous les remèdes. Ce sera déjà beaucoup pour sa tranquillité personnelle d'avoir l'assurance d'une guérison certaine, bien que tardive.

Quand l'épanchement est très considérable et que la vision paraît abolie d'une manière définitive, faut-il encore intervenir et insister sur les moyens que nous venons de décrire? Telle n'est point notre opinion, et nous regardons, pour notre compte personnel, comme absolument inutile de tour-

menter le malade par un traitement, dont le moindre inconvénient serait son inefficacité : mieux vaut, alors, quand il ne souffre pas, et quand le globe de l'œil conserve sa forme et ses dimensions normales, abandonner l'affection à elle-même. Dans les cas, fort heureusement exceptionnels, où le bulbe subirait une distension exagérée, et deviendrait le siège de soulèvements staphylomateux, il y aurait lieu de recourir, comme ressource ultime, à l'énucléation du globe de l'œil.

(*A suivre.*)

REVUE DE LA PRESSE ANGLAISE

PAR LE Dr BOGGS.

Le Dr Noyes, oculiste américain, a lu récemment devant l'Académie de médecine de New-York un long et intéressant article sur différentes maladies des yeux dont le compte rendu est dans le *New-York medical Record* du 19 avril dernier et parmi lesquelles il a traité de :

La Kératite chez les enfants. — Dans le traitement de cette affection la grande difficulté est d'introduire les médicaments dans les yeux. Si l'enfant refuse de les ouvrir, et souvent il est incapable de le faire à cause de l'irritation réflexe qui existe, le Dr Noyes dit qu'il est inutile d'essayer de les ouvrir de force, car c'est une grande souffrance et l'examen de l'œil devient presque impossible. Ajoutez à cela qu'il n'est pas rare de trouver de l'ulcération de la peau à la commissure externe de la paupière, qui se déchire par les efforts faits pour ouvrir les yeux. Pour vaincre cette difficulté le Dr Noyes emploie le chloroforme qui, par son effet anesthésiant, a le double avantage de permettre l'examen de l'œil et de calmer le spasme nerveux qui y existe.

Le Diagnostic entre la Cataracte et le Glaucome. — Malgré les signes si bien décrits dans les livres classiques par lesquels on peut distinguer la cataracte du glaucome, ces deux affections sont encore souvent prises l'une pour l'autre, surtout lorsque le patient est âgé. Mais il y a un signe indiqué par le Dr Noyes et qu'on ne trouve pas dans les livres. D'après cet oculiste distingué, le champ visuel de l'œil glaucomateux est beaucoup plus restreint que dans la cataracte, surtout du côté nasal de l'œil, et la manière par laquelle il est arrivé à s'assurer de l'existence de ce défaut est la suivante : il examine un œil à la fois pendant que l'autre est fermé. Le ma-

lade regarde fixement l'œil du chirurgien, tandis que celui-ci dirige sa main à côté de la tempe du patient puis au côté nasal. Sur le côté externe la main doit être visible sur une étendue d'environ 90 degrés. Sur le côté nasal l'étendue du champ visuel est de 40 à 45 degrés, étant limitée par la hauteur du nez. Or dans le glaucome, tandis que la vision directe est plus ou moins altérée, la vision latérale est aussi considérablement diminuée, surtout du coté nasal où elle est même quelquefois nulle.

Par une simple expérience on peut constater que chez le glaucomateux il existe une cécité absolue sur une certaine étendue du côté nasal du champ visuel, tandis qu'un malade cataracteux peut parfaitement voir la lumière et peut-être aussi les objets. Il y a un autre signe sur lequel le Dr Noyes a attiré l'attention : savoir que dans le glaucome la pupille peut avoir l'apparence de la fumée, on peut la prendre pour une cataracte et on ne doit pas oublier que cette apparence de la pupille est l'état normal chez les vieillards; mais pour faire un diagnostic sérieux on doit avoir recours à l'ophtalmoscope.

Le traitement de l'Ophtalmie sympathique. — D'après le *London medical Record* du 15 mars, le Dr Walker de Liverpool a traité avec succès un cas d'ophtalmie sympathique avec du mercure. La salivation s'est produite en deux jours chez le malade, après quoi l'œil s'est rapidement guéri. Au bout de quelques jours le malade a pu voir l'heure d'une montre avec un verre convexe de 10 et l'amélioration a toujours continué. L'observation ne dit pas s'il s'agissait d'un syphilitique.

La clinique ophtalmologique de Jæger à Vienne. — Le correspondant du *British medical Journal* donne quelques notes de la clinique de l'éminent oculiste de Vienne. Dans l'examen ophtalmoscopique il se sert d'une lumière faible. Ceci a ses avantages; mais, pour ceux qui ont été habitués à faire ces examens avec une lumière vive, il peut y avoir quelques inconvénients.

D'après la même correspondance, l'ésérine est peu employée dans les affections oculaires à Vienne. Dans la clinique de Jäger on peut voir un flacon rempli de la poussière ramassée dans la rue et réduite en une poudre fine qu'on emploie pour remplacer le calomel dans certaines maladies d'yeux. La théorie émise est que l'action du calomel sur l'œil étant purement mécanique la poussière peut remplir le même but.

L'influence de la Lumière électrique sur la vue. — D'après le *British medical Journal* du 17 mai, le professeur Cohn de Breslau a fait une série d'expériences avec la lumière électrique sur les

yeux d'un certain nombre d'individus afin de constater son influence sur la vue et sur la sensation des couleurs. Il a trouvé que les lettres, les taches et les couleurs sont aperçues à une distance beaucoup plus grande par la lumière électrique que par la lumière du jour ou celle du gaz. La couleur rouge fut six fois plus forte, la verte et la bleue environ deux fois. Les yeux qui ne pouvaient qu'avec difficulté distinguer les couleurs par la lumière du jour ou celle du gaz les apercevaient mieux avec l'aide de la lumière électrique et la perception visuelle était aussi beaucoup améliorée. De ces expériences le professeur Cohn conclut que la lumière électrique sera très utile dans les endroits où on veut voir des signaux à une grande distance. La machine électrique employée était celle de Gramme, qui tourne 600 fois à la minute.

Dr Boggs.

CONGRÈS DES OPHTALMOLOGISTES AMÉRICAINS 1878

TRANSACTIONS OF THE AMERICAN OPHTALMOLOGICAL SOCIETY, NEWPORT

Ire OBS. — De Georges STRAWBRIDGE of Philadelphia.

Tumeur du nerf optique. Son ablation sans énucléation de l'œil. — Le fait arriva chez une femme de vingt-quatre ans, ménagère et mariée. Les deux yeux furent toujours proéminents. Depuis plusieurs années cette femme avait souffert de douleurs névralgiques (hémicranie droite), et sa vue avait baissé peu à peu. Il y a quatre ans elle devint complètement aveugle. Enfin, il y a un an, après un accouchement difficile, elle constata une augmentation de l'exophtalmos de l'œil droit.

État actuel. — L'œil droit a un exophtalmos de 12 millimètres et est poussé en haut et en dedans vers le côté nasal de l'orbite par la tumeur qu'on peut sentir avec le doigt introduit entre les muscles droit externe et droit inférieur. La mobilité du globe est passablement conservée; tension normale; légère injection conjonctivale; perte complète de la vue.

Examen ophtalmoscopique. — Hypermétropie; les milieux sont clairs, la papille blanche, le fond de l'œil un peu indistinct, comme s'il y avait eu antérieurement névrite.

Diagnostic. — Atrophie de papille par suite de névrite, causée probablement par une tumeur du nerf optique.

Opération. — La commissure externe est fendue pour augmenter le champ de l'opération; les muscles droit inférieur et droit externe sectionnés au niveau de leur insertion au globe et l'es-

pace intermusculaire dégagé pour permettre au doigt de pénétrer plus avant. La tumeur est alors sentie distinctement et peut jusqu'à un certain point être séparée du tissu environnant; on pouvait sentir le nerf optique se perdant dans la tumeur et celle-ci s'avançant loin dans l'orbite. Le doigt étant placé sur la tumeur on percevait une pulsation artérielle qui était isochrone avec celle de l'œil, qu'on voyait remuer.

Avec une paire de ciseaux courbes, le nerf optique est coupé au niveau de l'œil et en avant de la tumeur. Le globe est alors relevé en haut et maintenu contre le bord orbitaire supérieur. Ceci permit un examen plus facile et plus complet de la tumeur; les pulsations devinrent alors évidentes; une ligature fut placée sur le bout de la tumeur et on la ponctionna avec un petit trocart pour déterminer sa nature. L'ablation de la tumeur fut alors complétée avec des ciseaux sans hémorrhagie considérable. On s'efforça de conserver le globe de l'œil, qui avait encore 4 attaches musculaires, ainsi que la plus grande partie possible du tissu conjonctif et rétro-oculaire.

La reposition du globe de l'œil, en raison de l'œdème qu'avait déterminé l'opération, présenta quelque difficulté. Pour le tenir plus facilement en position, les paupières furent fermées par quelques points de suture et un bandage compressif appliqué.

Vingt-quatre heures après l'opération la cornée était légèrement ponctuée; de jour en jour elle devint plus terne et le dixième jour elle se rompit en laissant échapper le cristallin et une partie du corps vitré. Le résultat final fut une atrophie du globe qui est encore conservé et peut recevoir la pose d'un œil artificiel.

L'examen de la tumeur montre que le nerf optique, immédiatement en arrière du globe, se perd dans une tumeur ayant 38 millimètres de longueur et 20 millimètres d'épaisseur. La tumeur primitivement molle fut durcie dans le liquide de Mulbi.

Examen microscopique. — Les couches superficielles se composent de cellules longues, fusiformes, mélangées de fibres élastiques (la gaine du nerf optique hypertrophiée). La masse centrale consiste principalement en petites cellules fusiformes mélangées avec des cellules larges et rondes réunies en groupes. Peu de matière granuleuse. La tumeur peut être classée parmi les gliomes.

Dernièrement M. Strawbridge revit la malade; elle avait des symptômes cérébraux indiquant une lésion centrale.

A ce sujet on peut rappeler l'article de Goldjscher sur les tumeurs du nerf optique (*Græfe Archiv*, 1873). Sur neuf observations qu'il rapporte, une seule, la suivante, lui est personnelle; la voici résumée :

Il s'agit d'un enfant de dix ans, atteint d'exophtalmos; le palper fit constater une tumeur. Au moment de l'opération l'enfant pouvait

encore compter les doigts à 15 pieds et lire le n° 16 de Jæger; les milieux de l'œil étaient transparents, la papille un peu gonflée, ses contours effacés, un peu décolorés, blanchâtres, la rétine comme voilée; ses veines injectées et tortueuses.

On diagnostique une névro-rétinite par suite de tumeur orbitaire. M. Becker énuclée d'abord le globe de l'œil et procède ensuite à l'extirpation de la tumeur, qu'il poursuit jusqu'au voisinage du trou optique. L'opération eut de bonnes suites et l'enfant put sortir quelques jours après.

L'examen de la pièce pathologique montra que le nerf optique, immédiatement en arrière du globe, se perdait dans une tumeur de forme ovalaire et mesurant 34 millimètres de longueur sur 22 millimètres dans sa plus grande largeur. A l'autre extrémité de la tumeur réapparaissait un bout très court de nerf optique. La consistance de cette tumeur était dure et l'examen histologique montra que c'était un *fibrome mixomateux*.

Un caractère général des tumeurs du nerf optique, c'est qu'elles appartiennent toutes à la grande espèce des néoplasies du tissu conjonctif. Le plus grand nombre d'entre elles sont des fibromes, et ceux-ci offrent cette particularité que les fibres nerveuses se disséminent en partie au milieu de la tumeur et que l'autre partie reste à la périphérie en masse plus compacte. Les tumeurs ont leur origine en un point particulier de la gaine interne et non pas dans toute son étendue.

C'est ainsi qu'il arrive souvent que ces tumeurs sont excentriques par rapport au nerf et ne l'enveloppent pas complètement.

Un nombre plus petit de ces tumeurs appartiennent au gliome et au sarcome; dans ces cas le nerf est entouré par la tumeur et il est en général au milieu d'elle.

Quant à la papille et à la rétine, elles ont été encore trop peu examinées pour qu'on puisse formuler des conclusions sur leurs altérations.

II° OBS. — **Kyste de l'iris** (observation de STRAWBRIDGE.) — Le cas est arrivé chez un enfant de quatorze ans, à l'œil droit. Le kyste, qui avait une longueur de 7 millimètres et une largeur de 6 millimètres s'avançait sur la pupille dont il ne laissait plus qu'une petite fente libre. Sa couleur était blanc opaque, et des fibres du tissu irien passaient au-dessus de lui sous forme de petites bandes. Il y avait une petite cicatrice à la partie inférieure de la cornée, mais elle n'était point due à une blessure. Un peu de congestion ciliaire vers le bord cornéen interne.

Le kyste occupait la moitié nasale de l'iris et datait d'un an; la tension de l'œil est normale; pas de douleurs, $S = \frac{1}{5}$.

Opération. — On ponctionne d'abord la cornée avec un couteau

de Græfe sous le kyste; le couteau retiré, on complète la section cornéenne avec une paire de ciseaux, en procédant par petits coups tout autour de la tumeur, de façon à l'extraire en entier. C'est pour cette raison qu'il avait fallu quitter le couteau de Græfe, car l'opérateur n'aurait pu faire la contre-ponction sans ouvrir la tumeur. Environ la moitié de la cornée est ainsi sectionnée; un fil est ensuite passé autour de la tumeur, qu'on extrait facilement. L'œil guérit rapidement et l'acuïté visuelle monte à 2/7.

Examen microscopique. — L'enveloppe du kyste se compose du stroma et des fibres musculaires de l'iris, sans uvée.

Elle est recouverte à sa partie interne d'une couche de cellules épithéliales squameuses. Le contenu du kyste se compose de cellules du même genre, gonflées et à un degré avancé de dégénérescence graisseuse; elles sont libres les unes des autres et entourées de matière granuleuse, de graisse, de cristaux de cholestérine. Ce kyste pourrait être rangé dans cette variété des kystes sébacés où la cellule cystoïde commune fait défaut et pourrait être cité à l'appui de la théorie de Paget, qui prétend « *que les kystes sont parfois des produits de nouvelle formation* ».

Græfe, de son côté, a aussi insisté sur ce point et constaté lui-même que dans certains cas le kyste doit être regardé comme un produit de nouvelle formation, et à l'appui de cette idée il cite une observation de *kyste dermoïde de l'iris*, qui contenait de l'épiderme, des cheveux avec de la graisse amorphe et de la cholestérine.

Dr PARENT.

BIBLIOGRAPHIE ÉTRANGÈRE

Analysée par le Dr PARENT.

CENTRALBLATT FUR AUGENHEILKUNDE, DU Dr HIRSCHBERG.

Le compte rendu annuel de la littérature ophtalmologique polonaise pour l'année 1878 contient plusieurs observations intéressantes: voici le résumé de quelques-unes.

D'abord deux observations de Warthiewicz Sodko, de Varsovie.

Ire Obs. Tubercule syphilitique de la paupière inférieure. — Un homme de vingt-cinq ans, onze mois après l'inoculation, et sept mois après les accidents secondaires se présente, avec une petite tumeur siégeant sur la paupière inférieure, chez son médecin qui croit à un orgelet et prescrit des cataplasmes. Le troisième

jour, la tumeur se ramollit et s'ulcère et le sixième jour les tissus sont érodés dans une largeur de 6 millim. avec 3 millim. de profondeur. Peau, cartilage et conjonctive furent détruits et la plaie offrait tout à fait l'aspect d'un ulcère syphilitique. On fait trois injections sous-cutanées de sublimé, assorti avec un peu de morphine et dès le troisième jour, non seulement l'ulcère s'arrête, mais il commence à bourgeonner et à marcher vers la cicatrisation. Huit jours après, le malade sort guéri avec une petite encoche, résultat des parties détruites par l'ulcère.

IIe Obs. **Ectropion total de la paupière supérieure, par suite de pustule maligne.** — Après avoir détaché et replacé la paupière, l'opérateur prit un lambeau à la tempe pour couvrir la perte de substance, mais quoique le lambeau ne couvrît que le tiers de celle-ci, il ne voulut point prendre un second lambeau à la joue pour compléter l'opération; les paupières, préalablement avivées sur leur bord libre, furent réunies par des sutures et le lambeau soigneusement appliqué et suturé, sans se préoccuper de la perte de substance qui restait à combler. Dix jours après, lorsque la réunion des paupières était déjà solide, et que le lambeau de la tempe était bien pris, on aviva la partie restée libre, et on la recouvrit avec un lambeau emprunté à l'avant-bras; l'épiderme de ce lambeau tomba, mais le chorion resta appliqué et la greffe réussit pleinement, car trois semaines après, l'épiderme était reconstitué. Comme la plaie faite à l'avant-bras se cicatrisait lentement, M. Narkiewicz y appliqua un lambeau provenant de la paupière inférieure d'une femme qu'il avait opérée pour entropion; cette seconde greffe réussit aussi bien que la première et l'auteur ajoute qu'à l'avenir il utilisera les cas d'entropion pour opérer les ectropions, empruntant ainsi à une paupière ce qu'elle a de trop pour le donner à une autre paupière qui pèche par insuffisance de tissu.

IIIe Obs. **de rétinite leucémique. Dr Krainstyk de Varsovie.** — Une femme de quarante-cinq ans, très anémique, et offrant tous les symptômes très accusés de leucémie, meurt deux semaines après son entrée à l'hôpital.

L'examen ophtalmoscopique avait montré une pâleur considérable de la rétine, gonflement des veines rétiniennes, trouble de la rétine autour du nerf optique et de très nombreuses hémorrhagies disséminées sur toute la rétine, les unes de forme allongée, tout autour du nerf optique et le long des vaisseaux, les autres, beaucoup plus nombreuses, de forme ronde et de grandeur différente, disséminées un peu partout.

Le milieu de la plupart de ces extravasations était plus pâle que la périphérie. Après la mort, on mit dans le liquide de Müller un des yeux et on l'examina ensuite. Déjà à l'œil nu on pouvait voir à la surface interne de la rétine, les hémorrhagies qui faisaient en général une légère saillie. Les coupes microscopiques montrèrent que tous les éléments rétiniens étaient bien conservés entre les extravasations, mais qu'à l'endroit de celles-ci et un peu autour, ils étaient altérés ou déplacés. Les vaisseaux étaient si dilatés que les éléments rétiniens avoisinants avaient été comprimés ou changés dans leurs rapports. Beaucoup de vaisseaux étaient entourés de plusieurs couches de corpuscules blancs.

Les extravasations sanguines siégeaient dans différentes parties de la rétine, mais les plus nombreuses et les plus grosses se trouvaient dans la couche des fibres nerveuses, qui avait beaucoup souffert; les fibres de soutien de Müller, au contraire, n'étaient pas altérées; au milieu de presque toutes les extravasations il y avait les corpuscules blancs du sang, à la périphérie les corpuscules rouges; la forme de ces extravasations était conique; la pointe du cône arrivait souvent jusqu'à la pointe externe de la rétine qui était soulevée ou même traversée; par suite, la couche des cônes et des bâtonnets avait été détruite ou altérée en maints endroits.

L'espace lymphatique limité par les gaines du nerf optique était très dilaté, rempli de sang et de matière amyloïde. Les vaisseaux choroïdiens étaient aussi dilatés et remplis de sang. Le rapport si caractéristique que présentaient les extravasations entre les corpuscules blancs et les corpuscules rouges était également reconnaissable dans tous les vaisseaux.

ARCHIV FUR AUGENHEILKUNDE, DE KNAPP ET HIRSCHBERG.

Ire Obs. — **Extirpation d'un ostéome du sinus maxillaire, par le prof. Manz de Fribourg.** — Une jeune fille de vingt ans se présente avec une tumeur très dure siégeant au niveau du rebord orbitaire inférieur gauche; la tumeur, grosse comme une noisette au moment de l'examen, a été remarquée pour la première fois, il y a deux ans; Manz pense qu'elle provient de la partie inférieure de l'orbite, mais après l'avoir mise à nu au moyen d'une incision, il constate qu'elle fait partie d'une grosse tumeur siégeant dans l'antre d'Higmore; il extrait la tumeur en entier après avoir enlevé préalablement le rebord orbitaire inférieur. L'opération fut suivie d'érysipèle, mais quatorze jours après la malade sortait guérie. L'œil du même côté, qui avait été un peu tiraillé pendant l'opération, montra immédiatement après une grande dimi-

nution de l'acuïté visuelle avec dilatation pupillaire; au moment de la sortie de la malade, l'acuïté était remontée à 6/20, la pupille était restée un peu large, les veines rétiniennes dilatées et tortueuses. La guérison se maintint. La tumeur pesait 26 grammes et était de structure éburnée.

Deux cas de tumeurs vasculaires rétro-bulbaires et pulsatiles, guéries par la ligature de la carotide, Dr NIEDEN. — Dans le premier cas, la tumeur pulsatile s'était développée dans l'orbite droite, à la suite d'une commotion cérébrale avec fracture probable de la base du crâne. Le souffle systolique très fort de cette tumeur cessait quand on comprimait la carotide, mais le patient, âgé de seize ans seulement et très faible, perdait connaissance chaque fois qu'on pratiquait cette compression. Il y avait, en outre, stase veineuse de la papille et de la rétine, et paralysie de la sixième gauche. A cause de l'exophtalmie progressive, du déplacement du globe de l'œil en bas et du ptosis, on pratiqua trois semaines après l'accident, la ligature de la carotide avec la méthode antiseptique de Lister. L'exophtalmie se réduisit peu à peu jusqu'à 1m, 1m1/2 et tous les symptômes pathologiques disparurent.

Dans le second cas, un homme reçoit sur la tête un gros morceau de charbon : perte de connaissance, puis bourdonnements dans la partie gauche du crâne; en outre, fracture de la mâchoire, paralysie du nerf facial, surdité à gauche, et protrusion du globe de l'œil du même côté. L'ophtalmie fait si rapidement des progrès que la paupière supérieure peut à peine recouvrir le globe, qui est devenu presque immobile; avec cela, dilatation des veines rétiniennes et l'acuïté visuelle réduite à 1/2; la conjonctive se présente sous forme de bourrelets. Dans ce cas également, on faisait cesser le bruit de souffle de la tumeur rétro-bulbaire en comprimant la carotide, et le globe de l'œil pouvait être facilement replacé tout entier dans la cavité orbitaire. On pratique en conséquence méthodiquement la compression digitale, mais sans résultat appréciable. Une hémorrhagie artérielle conjonctivale survient, et Nieden pratique la ligature de la carotide. L'opération, qui réussit bien, fait cesser l'hémorrhagie et la pulsation de la tumeur; celle-ci cependant ne diminue guère de volume dans les premiers jours, et la paralysie faciale persiste. La cornée qui n'est plus protégée par les paupières s'ulcère, et il s'ensuit une phtisie du globe de l'œil par ophtalmie neuro-paralytique. Ce ne fut que quatre semaines plus tard que la tumeur se rapetissa, et que le fond de l'orbite commença à se rétracter; enfin, le sang s'étant coagulé peu à peu dans le sac anévrismal, toute protrusion finit par disparaître.

PARENT.

ARCHIV FUR AUGENHEILKUNDE.

Extraction des corps étrangers de l'œil. Résumé de 14 observations de Knapp.

PREMIÈRE OBSERVATION (1862). *Morceau d'acier dans le cristallin retiré avec une sonde préalablement courbée en forme de crochet.* — Ce morceau d'acier avait traversé la cornée à son centre et s'était fixé dans le cristallin au niveau du bord pupillaire interne. Irritation consécutive assez vive et gonflement des masses corticales. Knapp fait une section cornéenne assez grande et essaye, mais en vain, avec différentes pinces, de l'extraire. Le professeur Esmarch qui assistait à l'opération conseille l'emploi d'une curette, et comme il n'y en avait pas sous la main, il prend une sonde de Bowman et en courbe l'extrémité. Knapp passe alors l'extrémité courbée de cette sonde derrière le corps étranger, l'attire aisément au niveau de la plaie cornéenne, où il la saisit avec une pince anatomique. Il complète l'opération en faisant sortir autant de masses corticales que possible. Plus tard, il est fait une iridectomie combinée avec l'extraction d'une partie de la cataracte secondaire et le malade obtient une assez bonne acuïté visuelle.

DEUXIÈME OBSERVATION (1866). *Petite pierre dans la cornée proéminant dans la chambre antérieure, pressée d'arrière en avant et retirée avec une pince.* — Une petite pierre de forme triangulaire était fixée dans la cornée d'un journalier avec sa base enfoncée dans le tissu cornéen, tandis que sa pointe faisait saillie dans la chambre antérieure. Knapp sectionna la cornée et pénétrant dans la chambre antérieure avec une pince, il tente, mais sans succès, d'attirer le corps étranger. Il le repousse alors d'arrière en avant, et, dès que la base est dégagée, il le retire facilement avec une pince.

Quelques jours après le malade sort guéri.

TROISIÈME OBSERVATION. *Morceau d'acier dans la cornée, faisant saillie dans la chambre antérieure et retiré avec un crochet.* — Ce morceau d'acier, long de trois millimètres, avait la forme d'une aiguille et avait pénétré obliquement dans la cornée; environ un millimètre était caché dans le tissu cornéen et les deux autres millimètres étaient dans la chambre antérieure, mais avec une direction très oblique. Impossibilité de le saisir par le côté externe. Knapp fait alors une assez grande section cornéenne avec un couteau de Beer et à la partie inférieure du corps étranger, il introduit un crochet et le place au dessus de celui-ci, dans l'angle que son extrémité libre fait avec la membrane de Descemet. Il parvient ainsi

à le détacher de la cornée sans léser la cristalloïde. Sort guéri sans synéchies.

Knapp fait remarquer qu'actuellement les instruments en forme de curette et de crochet sont rarement employés par les oculistes pour l'extraction des corps étrangers. Cependant la littérature ophtalmologique contient plusieurs faits où ils ont rendu de grands services, où leur emploi a été couronné de succès.

Le livre de Mackenzie renferme à ce sujet deux observations intéressantes. Dans la première, il s'agit d'un ouvrier qui reçoit dans l'œil un morceau de laiton long de trois millimètres. Douze jours après, Mackenzie le voit fixé à la partie interne de la cornée; iritis assez forte. Section cornéenne de cinq à six millimètres avec le couteau de Beer et extraction du corps étranger avec un crochet mousse. Guérison complète.

Dans la seconde observation, c'est une épine dont la base est restée fixée dans la cornée, et dont la pointe s'enfonce dans l'iris. Mackenzie réussit encore à l'extraire avec un petit crochet, mais la pointe de l'épine, pendant la manœuvre de l'extraction, déchire l'iris et occasionne une hémorrhagie dans la chambre antérieure.

Pour éviter qu'un corps étranger faisant saillie dans la chambre antérieure ne blesse, au moment de son extraction, soit l'iris, soit la cristalloïde, on peut, comme Agnew l'a proposé, passer sous le corps étranger un couteau de Beer, de façon à ce que l'extrémité libre du corps étranger repose sur la lame du couteau. On peut ensuite procéder à son extraction par la partie antérieure de la cornée; ou bien on peut introduire dans la chambre antérieure une large aiguille à discision et repousser le corps étranger d'arrière en avant. Lawson a publié dans les *Opht. hosp. Reports* deux observations qui justifient cette manière de faire.

Dans le premier cas, un morceau de métal de trois millimètres, profondément enfoncé dans la cornée, faisait tellement saillie dans la chambre antérieure, qu'il semblait toucher le cristallin. Lawson introduisit dans la chambre antérieure une large aiguille et repoussa avec la lame de celle-ci le corps étranger vers la cornée, où un assistant le saisit et le retira avec une pince. Mais ce morceau de métal avait sans doute, au moment de la pénétration, blessé la cristalloïde, car il se forma une cataracte.

Dans le second cas, c'est une épine dont la pointe fait saillie dans la chambre antérieure, ainsi que dans l'observation résumée plus haut de Mackenzie. Lawson essaye encore avec une large aiguille de la repousser d'arrière en avant, mais la pointe de l'épine se recourbe sous la pression. Lawson élargit alors la section cornéenne résultant de l'aiguille et va chercher l'épine avec une pince. Guérison avec bonne acuïté visuelle.

L'introduction dans la chambre antérieure, derrière le corps

étranger, d'une large aiguille a ainsi le double avantage de protéger l'iris et le cristallin, et de faciliter la sortie du corps étranger en le comprimant d'arrière en avant. D'ailleurs cette recommandation n'est pas nouvelle, puisqu'on la trouve déjà dans le traité de Desmarres père (1855), tome II, page 312. Il se servait d'une aiguille à paracentèse; mais il est incontestable qu'une large aiguille à discission légèrement excavée, pour que la pointe du corps étranger glisse moins facilement, remplit mieux le but.

Quatrième observation de Knapp (1867). *Morceau de fer sur la capsule antérieure, extrait avec une pince.* — L'accident remonte à huit mois, et depuis cette époque l'œil est resté rouge et douloureux. Au moment de l'examen on constate une injection péricornéenne forte : photophobie, iris tuméfié, et sa structure effacée; pupille irrégulière obstruée par un exsudat considérable faisant saillie dans la chambre antérieure; celle-ci est trouble avec léger hypopyon. Sangsues, atropine et frictions mercurielles. Quatre jours après l'inflammation a beaucoup diminué et on aperçoit le corps étranger au milieu de l'exsudat pupillaire. Knapp fait une section avec un couteau lancéolaire, et avec une pince retire le corps étranger avec l'exsudation qui l'enveloppe. Hémorrhagie consécutive dans la chambre antérieure, qui se résorbe peu à peu, et onze jours après le malade sort guéri avec une bonne acuïté visuelle.

Les cas de corps étrangers dans le cristallin ne sont pas rares. Quand le corps étranger est petit et n'est pas en contact avec l'iris, il n'en résulte qu'une irritation peu considérable et passagère, produite par le gonflement des masses cristalliniennes. Si l'ouverture capsulaire est petite, elle se ferme généralement en quelques semaines et le corps étranger peut rester des années dans le cristallin sans occasionner la moindre douleur. On peut dans ce cas laisser mûrir la cataracte et en faire plus tard l'extraction avec le corps étranger qu'elle renferme. Le fait suivant en est un exemple.

Cinquième observation (1869). *Morceau de fer dans le cristallin, extrait avec la cataracte sept mois après. Succès complet.* — Le corps étranger après avoir traversé la cornée et la capsule antérieure s'était logé dans les couches corticales superficielles du cristallin. Les accidents inflammatoires sont combattus par l'atropine et les sangsues, la cristalloïde blessée se cicatrise et le corps étranger se trouve ainsi enfermé; la cataracte traumatique évolue naturellement, et sept mois après, quand on fait l'extraction, un morceau de fer de deux millimètres arrive avec le cristallin opacifié.

Sixième observation. — Un jeune homme reçoit un grain de poudre qui pénètre jusque dans le cristallin et occasionne une ca-

taracte traumatique. Quelque temps après, Knapp fait une section avec un couteau lancéolaire, excise une partie de l'iris et aspire la cataracte avec l'instrument à succion de Bowman. Le grain de poudre pénètre dans le tube avec les masses corticales. Le résultat fut cependant incomplet, car il se déclara une iritis plastique et il se forma une cataracte secondaire qui nécessita une discission pour rétablir une pupille. Quoique l'instrument à succion ait ici réussi, Knapp est loin de le recommander; il lui préfère au contraire, dans les cas de corps étranger dans le cristallin, l'extraction linéaire modifiée avec large section, en ayant soin de faire entrebâiller les lèvres de la plaie, de façon à ce que le cristallin sorte en masse. Si par hasard le corps étranger ne sortait point, et restait attaché dans un point quelconque de la chambre antérieure, on l'irait chercher avec un crochet.

Quand ce sont des corps plus volumineux qui sont restés dans le cristallin et que les masses de ce dernier se gonflent énormément et occasionnent de l'irritation, il faut procéder de suite à l'extraction.

Si la partie du cristallin, où se trouve logé le corps étranger, est adhérente à la capsule ou à l'iris, de sorte qu'on peut craindre que le corps étranger ne reste après la sortie de la cataracte, on doit d'abord aller chercher le corps étranger avec un crochet et terminer ensuite l'extraction. Si le corps étranger siège dans les couches corticales postérieures, on peut recommander deux méthodes qui ont déjà été employées par Hulke et de Græfe.

Dans le cas d'Hulke un morceau de fer pénétrant obliquement à travers la cornée et l'iris s'était arrêté dans les couches corticales postérieures derrière le noyau. Hulke enfonça à travers la cornée et le cristallin une aiguille à discission et repoussa le corps étranger dans les couches corticales antérieures. Il fit ensuite une section cornéenne, retira d'abord avec une curette le corps étranger et ensuite la cataracte. Guérison sans douleur et bonne acuïté visuelle.

Dans le cas de Græfe un morceau de métal s'était logé dans la substance corticale postérieure, derrière le bord externe de la pupille dilatée. De Græfe élargit avec une aiguille la déchirure capsulaire. Le cristallin se gonfle et à mesure que les couches antérieures émulsionnées disparaissent dans la chambre antérieure, le corps étranger s'avance et au bout de trois semaines, il fait saillie dans la chambre antérieure, entouré d'un noyau de masses cristalliniennes opacifiées. Pour l'empêcher, soit de tomber dans la rainure de la chambre antérieure, soit de s'accrocher à l'iris, de Græfe fait une section linéaire en faisant passer le couteau derrière le corps étranger et la partie du cristallin qui faisait saillie dans la chambre antérieure. Au moment de retirer le couteau, le corps étranger

entouré de ses masses cristalliniennes s'échappe et on fait sortir ensuite le reste de la cataracte. Douze jours après, guérison complète.

De petits corps étrangers, enfermés dans la substance cristallinienne n'occasionnent souvent aucune irritation et peuvent être laissés dans l'œil, dès que la capsule s'est refermée sur eux.

Septième observation (1872). — Comme exemple de ce qui précède, Knapp cite le fait d'un enfant de cinq ans qui, un an auparavant, avait reçu dans l'œil un morceau de fer. Celui-ci n'avait déterminé aucune inflammation, mais au moment de l'examen le cristallin était tellement absorbé et réduit qu'on pouvait voir à travers le fond de l'œil, dans la partie supérieure et sur les côtés, tandis qu'à la partie inférieure le corps étranger était encore reconnaissable au milieu d'un tissu blanchâtre dans lequel il était comme enkysté.

L'espace intra-capsulaire est évidemment le seul endroit de l'œil où un corps étranger peut séjourner sans danger pour plus tard, et encore cette immunité n'est-elle pas absolue, car en 1865 Sæmish a publié un cas où un morceau de basalte, après être resté douze ans dans le cristallin sans causer aucune irritation, détermina tout à coup une iritis avec trouble de la chambre antérieure. On en fit l'extraction hors de la cataracte, avec une pince à iridectomie. Guérison.

Quand un corps étranger a traversé la cornée et la capsule antérieure, mais qu'on ignore s'il est resté dans le cristallin ou s'il a pénétré plus avant, Knapp conseille de faire l'extraction, et si on ne le trouve pas dans le cristallin plus ou moins cataracté, il faut procéder à l'énucléation.

Huitième observation. *Corps étranger dans la rétine. Non découvert par l'extraction du cristallin. Enucléation immédiate.* — Un homme en frappant avec un marteau sur une enclume reçoit un morceau d'acier dans l'œil. Blessure centrale de la cornée, déchirure de la capsule, cataracte consécutive. Le dixième jour, apparition de vives douleurs, insomnie, perte de l'appétit, kémosis léger, œdème des paupières; Knapp porte le diagnostic problable de choroïdite purulente commençante. Il fait l'extraction du cristallin, n'y trouve pas le corps étranger et en conséquence il énuclée séance tenante. En ouvrant l'œil, il trouva un petit morceau d'acier de 2 millimètres de longueur au milieu d'un petit foyer purulent situé à la partie postérieure de l'œil, près du nerf optique. Le corps vitré, le corps ciliaire, la rétine et la choroïde ne présentaient d'autre altération que ce petit abcès et une forte congestion des veines rétiniennes

Pour extraire les corps étrangers qui sont fixés sur l'iris ou même implantés dans son tissu on peut employer *a.* les pinces, *b.* des cuillers, *c.* des curettes, *d.* enfin des crochets.

Les pinces à dents sont bonnes pour saisir les corps qui ne sont point trop durs, comme par exemple les éclats de bois, mais elles ne valent rien pour les morceaux de pierre ou de métal; des pinces anatomiques avec de petites cannelures transversales saisissent les corps étrangers beaucoup mieux. S'il s'agissait d'un corps rond, comme un grain de plomb, on pourrait employer de petites pinces terminées par des hémisphères creux dans lesquels il se logera facilement.

La cuiller de Daviel a rendu de grands services à Horner qui s'en est servi à plusieurs reprises.

Cependant dans la plupart des cas il faudra préférer à la pince et à la cuiller, la curette qui permet de contourner le corps étranger et de l'attirer d'arrière en avant; enfin le crochet, surtout le crochet large à sa partie moyenne et offrant à la partie interne de petites cannelures dans lesquelles viennent se fixer les extrémités du corps étranger, sera dans beaucoup de cas le meilleur instrument et Knapp n'a jamais eu qu'à se louer de son emploi; il a présenté cet instrument en 1873 au congrès des ophtalmologistes américains.

Neuvième observation (1874). *Morceau d'acier dans l'iris, retiré avec un crochet. Guérison.* — Le malade se présente peu de temps après l'accident; on voit facilement le corps étranger sur l'iris. Knapp s'arme d'un miroir laryngoscopique placé sur le front, et opère dans une chambre noire. Il fait avec un couteau de Beer une large section à la partie inférieure de la blessure cornéenne et du corps étranger. En retirant le couteau le corps ne vient pas avec l'humeur aqueuse. Il introduit alors le crochet précédemment décrit, contourne le corps étranger et l'amène au niveau de la plaie d'où il est aisément retiré. Cette manœuvre occasionne un prolapsus de l'iris, mais Knapp n'en fait pas l'excision, il en fait la reposition avec une sonde et quelques jours après le malade sort guéri sans synéchies, ni enclavement.

Dans la dixième observation (1865), il s'agit encore d'un morceau de fer siégeant dans l'iris. Knapp ne réussit pas à l'extraire avec une pince, mais le retire facilement avec son crochet ; guérison.

Dans la onzième observation, il s'agit d'un homme qui reçoit dans l'œil deux petites pierres ; l'accident remonte à quelques jours; iritis; au moment de l'examen une pierre est sur l'iris et l'autre située sur la surface postérieure de la cornée. Knapp fait une incision cor-

néenne inférieure, introduit le crochet mousse et retire la pierre placée sur la membrane de Descemet ; l'autre pierre avec la partie de l'iris où elle est logée fait immédiatement hernie. Excision de ce prolapsus. Guérison, bonne acuïté visuelle.

La littérature ophtalmologique est déjà riche en exemples de corps étrangers extraits avec succès du corps vitré. L'ouvrage de Zander et Geissler contient déjà six observations intéressantes à ce sujet; et depuis le nombre s'est beaucoup augmenté. Il est impossible de formuler de règle générale pour l'extraction des corps étrangers situés dans cette partie de l'œil et bien des méthodes diverses ont également réussi : on a fait des sections longitudinales ou transversales, on s'est servi de pinces, de crochets, d'aimants, comme M. Keown ; on les a extraits tantôt par la sclérotique, tantôt par la cornée, après avoir enlevé préalablement le cristallin. On trouvera d'ailleurs dans l'excellent travail du docteur Yvert sur les blessures de l'œil les principaux faits relatifs à cette question. Je me contenterai de donner un résumé succinct des trois dernières observations de Knapp où il réussit à extraire des corps étrangers du corps vitré.

Douzième observation. *Corps étranger dans le corps vitré, retiré avec un crochet mousse. Guérison avec une bande de tissu cicatriciel.* — Un morceau de capsule pénètre à travers la sclérotique d'un enfant et au niveau de la blessure on voit une petite hernie du corps vitré, sous forme de perle. Knapp voit ensuite à l'ophtalmoscope le corps étranger flottant au milieu du corps vitré. Il s'arme d'un miroir laryngoscopique placé sur le front et opère dans la chambre noire. Le crochet mousse de Græfe est introduit à travers la plaie derrière le corps étranger, qui peu à peu est attiré au niveau de la plaie sclérale où on le saisit avec une pince anatomique. Perte du corps vitré insignifiante. Plus tard on pouvait apercevoir une bande blanc jaunâtre de tissu cicatriciel s'étendant de la plaie sclérale au milieu du corps vitré et indiquant le trajet du corps étranger et du crochet mousse. L'œil resta libre de douleur, mais l'acuïté visuelle ne fut que médiocre.

Treizième observation 1866). *Morceau de fer dans le corps vitré, retiré avec la pince anatomique. Guérison incomplète avec trouble du corps vitré.* — Le malade se présente quelques heures après l'accident ; le corps étranger a pénétré par le côté interne de la sclérotique ; Knapp dilate la pupille par l'atropine, éclaire l'œil avec une lentille et une lumière vive et l'aperçoit dans la partie antérieure du corps vitré. Il essaye d'abord avec le crochet mousse de Græfe de l'attirer vers la plaie sclérale, mais sans succès. Introduisant ensuite une pince anatomique il saisit facilement le morceau de métal et le retire facilement. Réaction post-opératoire assez forte.

Quatre semaines après l'opération le malade compte les doigts, le champ visuel est libre ; dans tout le corps vitré, trouble diffus et dans la partie inférieure opacités en forme d'exsudations s'avançant de la plaie dans le corps vitré.

Quatorzième observation (1873). *Morceau de capsule dans le corps vitré, retiré avec le crochet cannelé. Guérison complète.* — Un enfant de sept ans, en tirant un coup de pistolet, reçoit un morceau de capsule dans l'œil. Knapp le voit deux jours après. Blessure à la partie supérieure de la cornée avec prolapsus irien. Dilatation par l'atropine, détermination de l'emplacement du corps étranger avec l'ophtalmoscope et immédiatement opération. Section scléroticale, avec un couteau lancéolaire dans la région de l'équateur, au-dessus du muscle droit externe. Knapp essaye alors de saisir ce morceau de capsule avec une pince anatomique, mais il s'échappe toujours ; il emploie alors son crochet mousse cannelé, attire le corps étranger au niveau de l'incision, mais celle-ci se trouvant trop petite, il est obligé de l'élargir et peut enfin faire l'extraction sans grande perte du corps vitré. Suture de la plaie scléroticale et excision du prolapsus irien à travers la plaie cornéenne. Six mois plus tard $5 = \frac{20}{30}$ et le champ visuel est libre.

BIBLIOGRAPHIE FRANÇAISE

Par le Dr PARENT.

Atrophie des nerfs optiques dans l'érysipèle de la face, par M. le Dr Parinaud (*Archives de médecine*).

L'auteur a observé deux fois l'atrophie comme complication ou suite de l'érysipèle de la face et il a recueilli dans la littérature médicale six autres faits. Il fait remarquer que M. Galezowski dans un travail spécial sur les complications oculaires de l'érysipèle de la face n'en fait pas mention, mais nous avons entendu nous-même à plusieurs reprises M. Galezowski parler de cette question et la proposer à ses élèves comme sujet de thèse inaugurale. D'ailleurs ces deux observations personnelles de l'auteur sont peu concluantes, l'une d'elles est même incomplète et elles entraîneront difficilement la conviction chez la plupart des lecteurs. Quant à la genèse de cette complication, il admet deux processus différents suivant que l'atrophie se déclare sur un seul œil ou qu'elle frappe simultanément les deux. Pour lui, la lésion du nerf optique est manifeste-

ment d'origine périphérique dans le premier cas, elle serait d'origine centrale dans le second. Lorsque les accidents oculaires, restent limités à un seul œil, il est certain que l'inflammation cutanée agit sur la périphérie du nerf, dans son parcours intra-orbitaire et qu'elle n'atteint pas le chiasma.

Quant aux cas où l'atrophie est double, ce seraient les centres nerveux qui serviraient d'intermédiaire entre l'affection cutanée et les nerfs optiques. Mais quels sont la nature et le siège de la lésion nerveuse? Ici M. Parinaud examine différentes hypothèses, car les preuves anatomiques lui manquent et il n'a pas d'autopsies sur lesquelles il puisse s'appuyer. L'hypothèse la plus vraisemblable à ses yeux est celle qui consiste à admettre des foyers d'encéphalite superficielle dans les couches corticales du cerveau, c'est-à-dire une lésion de nature inflammatoire intéressant les centres périphériques de la vision.

Traitement de la phlyctène conjonctivale et kératique par la cautérisation galvanique (Dr Legroux).

Dans le dernier numéro de la *Gazette d'ophtalmologie* M. Legroux, chef de clinique du Dr Gillet de Grandmont, publie quelques observations où ce procédé a donné d'excellents résultats. M. Gillet de Grandmont se sert d'un cautère composé d'un fil de platine très fin, rendu incandescent par une pile secondaire de Planté. Cette pile emmagasine l'électricité statique. M. Legroux décrit ainsi la façon d'opérer :

« Un individu, par exemple, se présente avec une phlyctène sur la cornée. On approche le cautère de l'œil du patient. Comme le courant est interrompu, l'aiguille galvanique qui surmonte le manche du cautère est complètement inoffensive, le malade ne songe pas à fuir et à éviter le contact de l'instrument; mais lorsque celui-ci est arrivé à un millimètre ou deux de la cornée, on appuie sur un bouton d'ivoire fixé au manche du cautère; ce bouton rétablit immédiatement le courant, l'aiguille rougit à blanc instantanément et l'on cautérise légèrement la phlyctène. Quelques instants après on administre sur l'œil malade, tenu ouvert autant que possible, une douche d'eau froide. »

J'ai constaté moi-même *de visu* l'excellence de cette méthode en fréquentant la clinique de M. Gillet de Grandmont; elle a cependant deux inconvénients: le prix assez élevé de l'appareil et la délicatesse de son maniement, pour ne pas cautériser trop profondément, surtout quand il s'agit de phlyctènes cornéennes où il ne faut pas cautériser au-delà de l'épithélium.

Dans le même numéro de la *Gazette d'ophtalmologie* M. Dehenne mentionne les leucômes indélébiles consécutifs à l'emploi intem-

pestif des collyres métalliques. Il fait remarquer que souvent, la cornée n'étant pas suffisamment examinée, on prend une kérato-conjonctivite phlycténulaire pour une conjonctivite catarrhale; on prescrit le collyre au nitrate d'argent et quand les phlyctènes sont ulcérées, il se forme des dépôts métalliques et des taies indélébiles.

Il fait à ce sujet cette triple comparaison :

1° Pommade au précipité jaune employée dans les premiers jours de la maladie — guérison sans taie.

2° Pas de traitement — taies grisâtres pouvant disparaître spontanément avec le temps seul ou aidé de poudres irritantes, telles que calomel, alun, etc.

3° Traitement par les collyres métalliques — taies métalliques, taies brillantes ne disparaissant jamais.

D'où la nécessité de ne pas employer à la légère les collyres métalliques et de ne porter le diagnostic de conjonctivite simple (pouvant être traitée par le sous-acétate de plomb ou le nitrate d'argent) que lorsqu'on a bien exploré la cornée et qu'on l'a trouvée tout à fait saine.

De la déviation conjuguée de la tête et des yeux, par le Dr Grasset, de Montpellier.

M. Grasset, après avoir rappelé l'opinion des différents auteurs sur cette question, cite le premier travail de Landouzy, où il est dit que la tête et les yeux se tournent du côté des membres paralysés quand il y a paralysie, et du côté opposé aux membres convulsés quand il y a excitation. Les quatre cas observés dernièrement par le Dr Grasset sont précisément inverses de cette loi, si bien qu'il est tenté de dire, contrairement aux propositions de Landouzy : le malade regarde ses membres convulsés quand il y a excitation; il regarde au contraire sa lésion quand il y a paralysie.

Craignant d'être tombé dans une série exceptionnelle de cas M. Grasset a examiné de près les observations rapportées par Landouzy lui-même et il a constaté que pour l'immense majorité, elles disaient précisément le contraire de ce qu'il leur faisait dire, et qu'elles étaient confirmatives de ses propositions et non de celles de Landouzy.

D'ailleurs M. Landouzy lui-même a changé dernièrement ses vues sur ce point, et dans un mémoire lu il y a quatre semaines à la Société anatomiqne, il expose à peu près les mêmes conclusions que M. Grasset. « La déviation conjuguée des yeux et de la tête, y est-il dit, prend une grande valeur séméiologique. Ce symptôme prouve qu'il y a suppression ou excitation fonctionnelle des fibres rotatrices étendues de l'écorce du bulbe. La *déviation qui fuit* les membres prouve que la lésion paralytique s'étend jusqu'aux

centres rotateurs; la *déviation qui regarde* les membres prouve qu'une lésion d'excitation s'étend jusqu'aux centres rotateurs. »

C'est la même opinion exprimée sous une autre forme. M. Landouzy ajoute :

« Cette lésion peut s'observer dans des points divers du trajet rotateur bulbo-cérébral, depuis son origine corticale jusqu'à sa terminaison bulbaire. On comprend dès lors pourquoi la rotation peut se voir aussi bien avec les lésions de l'écorce qu'avec des lésions du centre ovale; on comprend surtout pourquoi certaines lésions bulbo-protubérantielles entraînent une déviation conjuguée se faisant du côté opposé à la lésion. » M. Grasset peut donc conclure, et cette fois en concordance avec M. Landouzy :

Dans les lésions d'un hémisphère, quand il y a déviation conjuguée, *le malade regarde ses membres, s'il y a excitation; il regarde au contraire sa lésion s'il y a paralysie.*

Dr Parent.

Voici la traduction de l'invitation faite par le comité de l'Association ophtalmologique italienne :

Honoré confrère,

L'Association ophtalmologique italienne, n'ayant pu se réunir en 1878 à cause de l'Exposition universelle de Paris, se réunira cette année à Naples, du 1er au 4 septembre.

Les sujets à discuter sont les suivants :

1° Pathogenèse et traitement du décollement rétinien;

2° Indications de l'iridectomie et appréciation des différents procédés opératoires;

3° Des rapports qui peuvent exister entre le pourpre rétinien et les altérations de l'acuïté visuelle;

4° Si l'infiltration purulente consécutive aux opérations pratiquées sur la cornée est sous la dépendance du parasitisme, et, s'il en est ainsi, quels sont les moyens les plus appropriés pour la prévenir et la combattre.

Bien que ces sujets aient été choisis comme objet principal des études et de la discussion de la future réunion, cela n'empêchera pas un membre quelconque de faire d'autres propositions attenantes à notre spécialité, ou de lire un travail, ou encore de faire une communication orale sur une des nombreuses questions de l'ophtalmologie.

Mais, dans ce dernier cas, on est prié d'écrire au comité pour se faire inscrire, huit jours au moins avant la réunion de l'Association, en indiquant le sujet qu'on désire traiter.

Toute personne qui a l'intention de se rendre au Congrès est invitée à envoyer son adhésion au professeur Castorani, via Santa Lucia, 92, qui délivrera une carte estampée donnant droit à une réduction de prix sur les chemins de fer de l'État.

Veuillez agréer, honoré confrère, les sentiments de notre plus haute estime.

Le Comité :

Président,	Professeur CASTORANI.
Vice-président,	Dr MOYNE.
Trésorier,	Dr VELARDI.
Secrétaire,	Dr MORANO.

THÈSE SOUTENUE A LA FACULTÉ DE MÉDECINE DE PARIS, DU 12 AVRIL AU 24 MAI 1879

LAFFITTE. — *De la Kératite parenchymateuse.*

Le gérant : GERMER BAILLIÈRE.

PARIS. — IMPRIMERIE EMILE MARTINET, RUE MIGNON, 2.

CONTRIBUTIONS

A L'ÉTUDE DES TUMEURS SYPHILITIQUES DE L'ORBITE

Par le docteur GALEZOWSKI

Les affections de la cavité orbitaire et de ses parois se sont présentées à notre observation dans ces dernières années bien plus fréquemment que cela ne se voit habituellement. Incontestablement, on ne doit pas attribuer cette fréquence à aucune autre cause qu'à un fait du hasard. Les tumeurs inflammatoires, la périostite ou les périostoses traumatiques, syphilitiques et les tumeurs gommeuses, telles sont les affections que nous rencontrons habituellement dans cette cavité.

L'histoire des tumeurs de l'orbite sera très intéressante à faire surtout au point de vue du diagnostic et de l'anatomie pathologique; les matériaux abondent de tous côtés, mais il existe encore beaucoup de difficultés à résoudre, surtout au point de vue de la localisation et de l'implantation de ces produits morbides, de même que relativement à la définition de la nature même de la tumeur. Et en effet, la cavité, étant très profonde et remplie en totalité par le globe oculaire, ne permet pas de pratiquer une exploration directe, et on est obligé de se contenter des renseignements que nous pouvons tirer des signes rationnels, de tous ceux, en un mot, qui résultent de la compression des nerfs, des vaisseaux contenus dans la cavité orbitaire, et de la position que prend le globe oculaire repoussé en avant par le néoplasme.

Parmi les symptômes qui caractérisent les tumeurs de l'orbite nous devons placer en premier lieu l'*exophtalmie*. Mais elle peut n'être qu'apparente, par exemple, comme cela a lieu chez les myopes à la suite d'une trop grande extension et de l'allongement du diamètre antéro-postérieur du globe. Ordinairement dans ces cas, les deux globes oculaires sont également saillants, la myopie est très forte et la saillie des yeux est un état habituel, je dirais presque normal de l'individu.

L'exophtalmie peut être aussi apparente toutes les fois que

toutes les branches de la troisième paire sont paralysées. L'œil, n'étant plus suffisamment retenu dans son orbite lorsque quatre muscles sur six sont paralysés, se trouve forcément un peu exophtalmique et saillant. Mais le globe n'est point, dans ce cas, refoulé par aucun corps, et l'exophtalmie n'est qu'apparente.

Il n'en est pas de même lorsqu'une altération quelconque des parois profondes de l'orbite, une exostose ou une périostite, par exemple syphilitique, se déclare près de la fente sphénoïde. Là, non seulement les nerfs qui passent par cette ouverture se trouvent comprimés et paralysés, mais il y a, en outre, rétrécissement du sommet de la cavité orbitaire, le globe de l'œil et tout le reste du contenu de cette cavité se trouve refoulé plus ou moins au dehors, et il en résulte une exophtalmie réelle, facilement appréciable. Le globe de l'œil ne se laisse point refouler en arrière et l'existence de la tumeur se trouve naturellement admise.

Mais si ce signe, pris dans le sens que nous avons indiqué, nous permet de nous prononcer d'une manière positive sur l'existence d'une tumeur ou saillie quelconque au fond de l'orbite, il ne nous permet pas encore de juger de la nature de la maladie, ni si cette tumeur est syphilitique, cancéreuse, kystique ou autre. Cette dernière question ne pourra être résolue que par une analyse très précise, et je dirai même la plus minutieuse de chaque symptôme qui accompagne soit le début, soit le développement du mal.

Lorsque l'exophtalmie apparaît dès le début avec une paralysie complète de tous les nerfs moteurs de l'œil, on pourra affirmer d'une manière positive qu'il y a une compression au sommet de la cavité orbitaire, surtout si le mal est apparu d'une manière très rapide.

Les périostites et les exostoses syphilitiques de cette région sont généralement précédées de névralgies péri-orbitaires très violentes pendant plusieurs jours, puis, avec le développement du mal, les douleurs se dissipent complètement et l'œil devient saillant.

L'observation suivante, qui vient d'être rédigée sur ma

demande par M. Despagnet, se rapporte justement à cette forme d'affection, et elle montre en même temps jusqu'à quel point le diagnostic de la maladie peut présenter de difficultés, tant au point de vue du siège de la lésion que de la nature de la maladie elle-même.

Observation I. — *Exophtalmie avec paralysie de tous les muscles de l'œil gauche. — Périostose de la cavité orbitaire.*

Le 2 juillet 1879, madame D..., âgée de 52 ans, se présente à la clinique, où elle est inscrite au registre sous le numéro 49917. De constitution très robuste, cette dame a eu une vie très active. Elle fait le commerce des fourrures et a éprouvé dans ce métier une série de revers qui l'ont vivement impressionnée. Elle a été mariée deux fois, la première en 1848. De ce mariage elle a eu deux enfants, le premier, en 1849, est mort huit jours après sa naissance. Cinq ans après, naît le second, qui meurt sur le septième mois d'une affection cérébrale. Le mari, d'une vie très irrégulière et remplie d'excès de toute sorte, meurt en 1855.

En 1857, notre malade se remarie et a, de ce second mariage, trois enfants; le premier, en 1858, meurt sept mois après sa naissance. Les deux derniers, nés en 1859 et 1864, se portent très bien.

Madame D., toujours bien portante, ne se ressentait nullement de ses six couches et était toujours parfaitement bien réglée et même très abondamment, lorsqu'en janvier 1879, ses règles diminuèrent subitement d'intensité pour ne pas reparaître les mois suivants jusqu'en juillet, où elles revinrent en très grande abondance. Avec la suppression des règles survinrent des maux de tête très violents.

Jusqu'à cette époque, les yeux de notre malade avaient joui d'une vue excellente, mais en février la malade s'aperçut que sa vue était moins claire, et un matin, au lever, elle voyait double. Elle consulta son médecin, qui lui prescrivit plusieurs purgations répétées, et successivement l'application derrière l'oreille de 5 sangsues et 2 vésicatoires. Ce traitement resta sans effet. Le trouble de la vue était accompagné

de maux de tête excessivement violents pendant plus de quinze jours, qui depuis se sont dissipés complètement.

Aujourd'hui, cette dame présente un *ptosis* de la paupière supérieure gauche. Son œil gauche est légèrement dévié en dehors et propulsé en avant; il y a un peu d'exophtalmie. Tous les mouvements de l'œil sont presque impossibles. A peine peut-il exécuter un léger mouvement en dehors, de manière à se porter à 0,005 environ du diamètre vertical de l'orbite. En un mot, tous les muscles sont paralysés. La paralysie des muscles de la troisième paire est absolue, et celle des muscles de la sixième paire presque complète. Les pupilles des deux yeux présentent les mêmes dimensions. A l'ophtalmoscope, on trouve tous les milieux de l'œil physiologiques. La papille seule est entourée d'une légère suffusion qu'on ne retrouve pas dans l'autre œil. L'acuité visuelle en est notablement affaiblie; à peine la malade reconnaît-elle les gros objets. L'œil droit est normal; on constate encore une anesthésie relative de toute la région péri-orbitaire gauche. Les piqûres d'épingle sont à peine ressenties dans cette région.

Si l'on recherche l'étiologie de l'affection, on est assez embarrassé, car madame D..... n'a jamais été malade. Elle nie toute espèce d'antécédents syphilitiques et on ne trouve absolument rien de proéminent dans la cavité orbitaire.

Néanmoins, on prescrit l'iodure de potassium, 3 grammes par jour, des bains sulfureux, et on conseille à la malade, pour éviter la diplopie, de porter des lunettes conserves avec un verre dépoli pour l'œil gauche.

Le 8 juillet, elle revient en accusant une amélioration sensible dans son état; les maux de tête sont moins violents et les mouvements de l'œil moins gênés. On lui conseille de continuer son traitement et on y ajoute les frictions mercurielles sur les différentes articulations, à la dose de 4 grammes par jour. 22 juillet, l'exophtalmie a diminué.

Ce fait nous a paru présenter les symptômes les plus caractéristiques d'une périostose du sommet de la cavité orbitaire. Tous les signes que nous avons décrits plus haut se trouvent réunis chez la malade; de plus, la vue de l'œil af-

fecté est sensiblement affaiblie par suite d'une périnévrite optique, ce qui s'explique facilement par la compression du nerf optique à son entrée dans le trou optique. La malade n'avoue pas avoir jamais eu des accidents syphilitiques, mais son premier mari a mené une vie des plus désordonnées et les deux enfants qu'elle a eus avec lui sont morts peu de temps après leur naissance. Tout au contraire les deux autres enfants qu'elle a eus avec son second mari vivent encore. Si on ajoute à ces renseignements le résultat très satisfaisant obtenu par le traitement avec l'iodure de potassium et les frictions mercurielles, on est en droit d'admettre la cause syphilitique de la maladie.

La malade dont nous venons de rapporter l'histoire présentait un symptôme très important pour le diagnostic des tumeurs situées au fond de l'orbite : c'est la *périnévrité optique.* On ne la rencontre pas dans toutes les tumeurs orbitaires, mais sa présence a une valeur séméiologique considérable, surtout lorsqu'elle se trouve en même temps que la paralysie de tout ou d'une grande partie des muscles de l'œil. La tumeur, en effet, qui se trouve située dans le fond de l'orbite, peut à la fois comprimer les nerfs moteurs et le nerf optique, et il s'ensuivra une névrite ou une périnévrite optique, selon que la compression aura intéressé une partie ou la totalité des fibre optiques.

Le nerf de la cinquième paire et notamment sa branche ophtalmique a subi aussi une compression dans le cas précédent, à cause du voisinage de la périostose de la rainure dans laquelle chemine ce nerf. Cette malade a eu, en effet une anesthésie très marquée dans tout le pourtour de l'orbite, ce qui ne se voit du reste dans ces sortes d'affections que très rarement.

Si dans le cas présent la nature syphilitique de la maladie n'a pu être démontrée que d'une manière approximative, il n'en est pas de même avec le petit malade suivant, dont nous rapportons ci-après l'histoire, et chez lequel la syphilis se trouve transmise par hérédité ; la maladie en même temps était arrivée à un degré beaucoup plus avancé de son développement ; le diagnostic, par conséquent, était beaucoup plus facile.

Observation II. — *Exophtalmie gauche avec paralysie de tous les muscles de l'œil. Syphilis héréditaire. Guérison.*

Garçon Jean M..., âgé de douze ans, me fut amené le 9 avril 1878, et se trouve inscrit au n° 39164. Il est assez bien constitué et jouissait toujours d'une bonne santé. Les parents sont aussi bien constitués, mais le père a eu la syphilis treize ans avant la naissance de son enfant. Il porte aujourd'hui un ulcère à bords réguliers à la poitrine et un autre au cou et en bas de l'oreille, par suite d'une glande suppurée qui s'est ulcérée il y a trois ans, et dont il ne s'est jamais soigné. Évidemment ces deux ulcères sont de nature syphilitique. Au mois de février 1878, l'enfant s'était cogné avec la tête contre une voiture ; mais il n'en a point souffert, et ce coup n'a pas eu de suite. A part cette seule contusion, l'enfant ne se rappelle pas avoir jamais eu des coups, ni contusion d'aucune sorte. Le 5 avril 1878, l'enfant a été pris tout d'un coup d'un étourdissement et d'envies de vomir; quelques heures après, il a fini par vomir quelques glaires, puis il a eu un saignement de nez très abondant. Cet état était accompagné de maux de tête très violents pendant trois jours, concentrés surtout à la tempe ainsi qu'à l'œil gauche. Tous ces phénomènes morbides ont cessé complètement dès le sixième jour ; mais à partir de ce moment, l'enfant a commencé à voir double et son œil gauche est devenu saillant.

A l'examen, nous avons pu constater qu'il y avait une exophtalmie très prononcée, l'œil était dévié visiblement en dehors, la paupière supérieure abaissée, mais en même temps tous les autres nerfs moteurs de l'œil étaient paralysés, à tel point que l'œil était à peine mobile. L'enfant voyait double avec les images croisées à droite, et avec les images homonymes lorsqu'on portait la bougie du côté gauche. La pression ne provoquait point de douleurs; par la palpation, on ne découvrait point de tumeur, mais l'œil ne se laissait pas refouler dans le fond de l'orbite, ce qui prouvait surabondamment qu'il y avait là une tumeur au sommet de l'orbite, comprimant tous les nerfs moteurs de l'œil, et qui empêchait le globe de l'œil de reprendre sa place. Le début brusque de la

maladie et les antécédents syphilitiques du père nous permettaient de supposer qu'il s'agissait là d'une périostose syphilitique, et c'est dans ce sens que nous avons dirigé notre traitement. Nous avons, en effet, administré à l'enfant la potion iodée, en commençant par 25 centigrammes, puis en élevant la dose à 50 centigrammes par jour. Nous avons, en outre, appliqué deux vésicatoires volants, un à la tête, quinze jours plus tard, un autre derrière l'oreille du côté correspondant. Le traitement a produit un résultat on ne peut plus satisfaisant, et déjà, le 26 mai, il a cessé de voir double; peu à peu tous les symptômes morbides ont disparu : l'exophtalmie diminua rapidement, au point que le 2 juin nous avons pu constater une guérison complète.

On voit par cette observation que la syphilis héréditaire peut donner lieu aux accidents périostiques du côté de l'orbite semblables, sous tous les rapports, à la syphilis acquise, et que le traitement à l'iodure de potassium amène facilement la guérison de ces accidents.

Les périostoses et les exostoses occupent quelquefois simultanément le fond de l'orbite et amènent l'exophtalmie, de même qu'elles s'étendent aux os voisins du crâne, et notamment au front, à la tempe, à la mâchoire supérieure et au bord orbitaire. On trouve alors, conjointement avec l'exophtalmie et les paralysies des muscles de l'œil, des tumeurs occupant ces différentes régions. La multiplicité des tumeurs, qui sont le plus souvent indolentes, l'exophtalmie et les paralysies des nerfs moteurs de l'œil, sont autant de symptômes qui permettent de diagnostiquer l'existence d'une périostose syphilitique, même si le malade n'avoue pas pour une raison quelconque les antécédents vénériens.

Le diagnostic de la cause syphilitique pourra être d'autant plus facilement établi, qu'on trouve en même temps soit des signes d'iritis, de kératite ponctuée, et même des choroïdites.

L'observation suivante présente l'ensemble des symptômes les plus caractéristiques d'une tumeur osseuse syphilitique du fond de l'orbite.

Observation III. — Madame S..., âgée de trente-sept ans, vint me consulter le 19 novembre 1878 pour une exophtalmie très prononcée de l'œil gauche, avec diplopie, dont elle a éprouvé les premières atteintes vers la moitié du mois d'août, avec des maux de tête, des nausées et des éblouissements qui se sont prolongés pendant plus de quatre semaines. Depuis trois jours elle a commencé à voir double, ce qui l'a décidée à venir me consulter. En examinant la malade, j'ai pu constater les phénomènes suivants. L'œil gauche est saillant et se laisse difficilement refouler dans l'orbite; le bord orbitaire supérieur est très tuméfié, surtout dans sa moitié externe; la malade accuse une diplopie homonyme, ce qui est dû à la paralysie incomplète de la sixième et de la quatrième paires de l'œil gauche. On constate en outre une kératite ponctuée dans le segment supérieur des deux cornées. L'œil est larmoyant, et la malade accuse des névralgies très violentes le soir et la nuit dans tout le pourtour de l'orbite gauche. Dans les antécédents de madame M... nous trouvons tous les indices de la syphilis acquise, malgré ses dénégations. Ainsi, elle a perdu beaucoup de cheveux et présente actuellement un certain degré d'alopécie. Le premier enfant qu'elle a eu à l'âge de vingt-deux ans, est venu au monde mort-né; deux ans après elle a eu un second enfant très chétif qui est mort à l'âge de trois mois; un an plus tard elle a eu un troisième enfant qui mourut à quatre mois; enfin, le quatrième est né un an plus tard, et il vit et se porte très bien. Cette mortalité est incontestablement due à la syphilis, comme cela a été très bien démontré par Fournier; l'existence de la kératite ponctuée avec la périostose complète, selon moi, le diagnostic.

C'est en raison de tous ces accidents que nous avons prescrit à la malade des frictions hydrargyriques à faire tous les soirs au pourtour de l'orbite, deux bains de vapeur par semaine à prendre au Hammam, et l'iodure de potassium, 2 grammes par jour, pendant quinze jours, puis augmenter successivement la dose jusqu'à 4 grammes. Sous l'influence de ce traitement, le mieux s'est déclaré très rapidement, et le 3 décembre j'ai pu constater la disparition de tous les accidents,

ainsi que de l'exophtalmie et de la périostose orbitaire.

Parmi les tumeurs syphilitiques de la cavité orbitaire, nous devons signaler une forme toute particulière, qui entoure le globe en forme d'anneau épais et aplati. Cette tumeur se prolonge généralement en arrière du globe assez loin pour amener une exophtalmie; d'autre part, elle s'avance dans l'épaisseur des paupières jusqu'au bord postérieur du tarse, et forme comme une sorte de collier dur, cartilagineux, indolent. C'est la tumeur gommeuse de la capsule de Tenon; on ne la rencontre que très rarement, et pour ma part je ne l'ai observée que deux fois, et même, dans le premier cas, quoique la tumeur avait la même apparence que celle que je veux décrire ici, la cause syphilitique n'a pas pu être démontrée. Le malade resta très peu de temps sous mon observation et je l'ai ensuite perdu de vue.

Le second cas est très concluant, les antécédents syphilitiques sont bien démontrés et le traitement mixte antivénérien a amené la guérison.

Voici cette observation, telle qu'elle a été recueillie par mon ancien chef de clinique, le docteur Mengin.

Observation IV. — *Tumeur gommeuse syphilitique de l'orbite de forme annulaire s'avançant dans l'épaisseur des deux paupières. Exophtalmie. Ancienne iritis. Guérison par les frictions mercurielles et l'iodure de potassium.*

M. G..., quarante-et-un ans, manouvrier, homme robuste, se présente à la consultation de la rue Dauphine, le 25 janvier 1878, pour consulter sur son œil droit, atteint d'exophtalmie. Cette affection s'est développée lentement depuis plus d'un mois; elle a été précédée de quelques maux de tête qui ont aujourd'hui complètement disparu. La tumeur est mobile et non adhérente à l'os, elle enveloppe le globe de l'œil dans les deux tiers de son pourtour; par la palpation, on la sent à travers la paupière inférieure, entre le plancher orbitaire inférieur et le globe de l'œil, sous forme d'un bourrelet élastique, aplati, qui s'avance dans l'épaisseur de la paupière jusqu'à la base du tarse. On sentait cette tumeur dans la paupière supérieure et inférieure, aussi

bien que dans l'angle externe, tandis qu'elle n'existait pas du côté de l'angle interne de l'œil. En écartant la paupière, on pouvait sentir facilement cette même tumeur à travers la muqueuse oculaire. Le malade accusait de la diplopie homonyme ou croisée, selon que l'on portait la bougie fortement à droite ou à gauche; elle était due non point à une paralysie des nerfs moteurs de l'œil, mais à une gêne des mouvements du globe oculaire. La pupille de l'œil droit est irrégulière, elle présente de nombreuses synéchies postérieures, par suite d'une iritis que le malade avait eue un an avant. Tous ces accidents sont de nature syphilitique, d'une syphilis que le malade a contractée en 1875 et dont il ne s'est jamais bien soigné. En raison de ces accidents, nous avons prescrit les frictions mercurielles générales à la dose de 4 à 6 grammes d'onguent mercuriel par jour, et l'iodure de potassium de 2 à 4 grammes par jour. Ce traitement a été suivi d'une amélioration très sensible, et déjà le 23 février nous avons pu constater que les deux tumeurs étaient très notablement diminuées, mais la diplopie ne s'était pas encore modifiée.

20 *mars.* — La diplopie a disparu depuis huit jours, les tumeurs ont presque complètement disparu, c'est à peine si à une palpation minutieuse on retrouve une trace de cette tumeur. Nous avons eu l'occasion de revoir le malade au commencement du mois de mai, et nous avons pu constater la disparition complète des tumeurs.

Lorsqu'on fait une analyse comparative de tous ces faits, on arrive facilement à tirer quelques conclusions pratiques qui seront utiles pour l'établissement du diagnostic des tumeurs de l'orbite et en particulier des tumeurs de nature syphilitique.

Ces conclusions sont :

1° Les tumeurs syphilitiques de l'orbite se développent le plus souvent d'une manière rapide, dans l'espace de quelques jours, une ou deux semaines;

2° Elles sont précédées habituellement de douleurs périorbitaires, très violentes pendant plusieurs jours consécutifs, quelquefois même de nausées et de vomissements;

3° La paralysie de la majeure partie, ou de tous les nerfs moteurs de l'œil, suit de près le début du mal; le nerf optique est rarement affecté au début, mais à une période plus avancée de la maladie une atrophie monoculaire de la papille peut en être la conséquence;

4° Les périostoses et les exostoses syphilitiques sont rarement limitées à un seul point de la cavité orbitaire, mais on trouve habituellement des exostoses sur les os du crâne, sur les jambes, les bras, etc.;

5° La présence d'une iritis, d'une rétinite ou d'une choroïdite, simultanément avec une exophtalmie, indique d'une manière presque certaine que la maladie est de nature syphilitique;

6° Les tumeurs de l'orbite peuvent se développer tout aussi facilement sous l'influence de la syphilis héréditaire que de la syphilis acquise.

CONSIDÉRATIONS GÉNÉRALES SUR LA FIÈVRE DES FOINS

ET PARTICULIÈREMENT DE LA CONJONCTIVITE DANS CETTE MALADIE

Par le Docteur GIFFO.

La conjonctivite n'est pas seulement un symptôme de la fièvre des foins, elle peut exister seule et constituer la conjonctivite des foins. Cette lésion oculaire peut-elle exister primitivement ; est-ce une inflammation née sur place? Nous ne le croyons pas, et il est toujours vrai de dire que la muqueuse oculaire ne s'enflamme que par l'intermédiaire du canal lacrymal, et que les fosses nasales sont le point de départ de la fluxion.

Mais le coryza peut disparaître, ainsi que tous les autres symptômes de la fièvre des foins, et la conjonctivite persister au point de faire croire à une affection de l'œil indépendante du *hay-fever*.

La conjonctivite des foins mérite donc d'être mentionnée

comme maladie, et elle offre d'autant plus d'intérêt qu'elle est de nature toute particulière. S'il est possible, en ne tenant compte que des symptômes physiques, de la confondre avec la conjonctivite, elle a des caractères propres, des symptômes physiologiques qui permettent de la distinguer facilement.

Il y a trois symptômes principaux qui dominent toute la scène :

Ce sont : 1° les démangeaisons dans les paupières et particulièrement dans les bords ciliaires; ces démangeaisons sont tellement fortes qu'il est presque impossible au malade de résister à l'envie de se gratter; elles existent jusque dans les sourcils; 2° un larmoiement très considérable qui par accès devient tellement intense, que les larmes coulent sur les joues; 3° une photophobie très forte qui fait que le malade ne redoute rien tant que les rayons du soleil; il reste plutôt chez lui que de s'y exposer et n'éprouve de bien-être véritable que dans une cave ou une chambre obscure.

A côté de ces symptômes principaux, qui par leur intensité et leur constance suffisent déjà à différencier la conjonctivite des foins de la conjonctivite catarrhale ordinaire, il y en a d'autres, moins constants, il est vrai, mais qui ont cependant leur valeur : les paupières sont rouges, tuméfiées, ce qui est la suite de l'irritation produite par le malade, qui ne peut s'empêcher de gratter ses paupières. Les caroncules lacrymales sont gonflées.

On a observé le développement anormal de cils sur la caroncule, c'est là, croyons-nous, une simple coïncidence; dans une observation nous avons vu la conjonctivite des foins accompagnée de blépharite pityriasique. Est-ce là aussi une coïncidence, ou bien est-ce un symptôme? Il faut en tenir compte et considérer cette blépharite comme une preuve venant à l'appui de l'opinion de M. N. Gueneau de Mussy, qui admet la relation de la fièvre des foins et de l'arthritisme.

La conjonctivite de la fièvre des foins a tout à fait l'apparence extérieure d'une conjonctivite catarrhale : la conjonctive palpébrale est rouge, et cette rougeur s'étend parfois sur la conjonctive bulbaire, les vaisseaux étant dilatés; la sécré-

tion catarrhale n'est pas considérable, bien moins qu'elle ne l'est généralement dans la conjonctivite catarrhale aiguë, elle suffit à peine à faire coller les paupières le matin.

Peut-on dire, d'après cette ressemblance des symptômes physiques, que la conjonctivite de foins n'est pas autre chose qu'une conjonctivite ordinaire chronique qui présente de temps en temps des exacerbations? Il est évident qu'on ne peut le soutenir. En effet les exacerbations viennent périodiquement au printemps, contrairement à ce qui se passe dans la conjonctivite chronique, qui le plus souvent s'aggrave lorsque le temps est froid. De plus, les trois symptômes que nous avons donnés sont loin d'exister aussi constants et aussi intenses dans la conjonctivite chronique. On ne les rencontre même pas à ce degré dans la conjonctivite aiguë. Dans l'une et dans l'autre il n'y a point, comme dans la conjonctivite de foin, une prédominance de l'élément nerveux sur l'élément catarrhal, prédominance qui fait le fond de la fièvre des foins. La photophobie est intense, le larmoiement considérable, et c'est à peine si les yeux sont collés le matin.

Si ces raisons ne suffisent pas, il n'y a qu'à considérer le traitement. Comment expliquer les effets de l'ésérine et de la pilocarpine, et l'inutilité de tous les traitements ordinaires, si la conjonctivite de foins n'est autre chose qu'une conjonctivite chronique?

Enfin, considérant que la fièvre de foin étant le propre de sujets à tempérament nerveux, très irritable, pourquoi n'aurions-nous pas une conjonctivite spéciale à symptômes nerveux prédominants, puisque nous trouvons dans la même maladie un coryza de nature particulière et essentiellement spasmodique?

Les traitements employés contre la conjonctivite catarrhale sont absolument sans effet dans la conjonctivite des foins; tout ce qui réussit dans la première : collyres, astringents, lotions chaudes, cautérisation, rien de tout cela ne peut calmer la seconde.

C'est en voyant l'insuccès des agents thérapeutiques que M. Galezowski, s'arrêtant au symptôme photophobie, le plus

tranché et le plus pénible à supporter pour les malades, et voyant que la pupille chez les individus atteints de cette maladie était large et paresseuse, a eu l'idée de lutter contre la photophobie en employant le collyre à l'ésérine, qui diminue le champ pupillaire et par conséquent la quantité de lumière qui va impressionner la rétine. Partout où M. Galezowski a employé cette méthode, il a obtenu une diminution immédiate de la photophobie et l'amoindrissement des autres symptômes; et cette amélioration persiste quelques heures après l'instillation du collyre. Il suffit d'instiller de nouveau une goutte d'ésérine pour continuer le résultat obtenu et arriver même à la guérison.

Malheureusement l'ésérine a l'inconvénient, comme le prouvent deux observations que nous publions, de produire chez la plupart des malades du vertige et des maux de tête assez forts. M. Galezowski a alors songé à remplacer l'ésérine par la pilocarpine, et il a obtenu, chez un malade dont nous citons le cas, avec ce médicament comme avec le premier, une amélioration moins sensible, il est vrai, mais cependant très marquée, et sans qu'il y ait eu jusqu'ici de vertiges ni de maux de tête.

Ces expériences ne sont pas encore suffisantes pour faire admettre définitivement le collyre à la pilocarpine, de préférence à l'ésérine. Il faudrait chez plusieurs malades essayer alternativement la pilocarpine et l'ésérine pour se rendre exactement compte des avantages et des inconvénients de chacun de ces médicaments.

Observation I. — M. X..., âgé de trente-deux ans, est venu consulter M. Galezowski au commencement de septembre 1878, pour une maladie des yeux persistante dont il ne peut se débarrasser.

Ce malade est atteint depuis six ans de la fièvre des foins; chaque année, après les trois on quatre premiers jours de soleil un peu chaud, les symptômes apparaissent. Ce sont des éternuements jusqu'à quarante ou cinquante fois de suite, quelquefois pendant une heure ou deux. Il se fait un écoulement très abondant par le nez, qui nécessite l'emploi de cinq

à six mouchoirs par jour. Le malade éprouve des étourdissements lorsqu'il sort dans la rue; mais ce qui le gêne le plus, c'est une photophobie très intense qui s'aggrave encore quand le temps est chaud ou le soleil brillant.

Ces symptômes, qui ont apparu au mois de juin 1878, ont disparu pour la plupart lorsque le malade vient consulter M. Galezowski. Il se plaint de picotements, sensations de gravier dans les yeux, d'un larmoiement très considérable: il redoute la grande lumière et éprouve de fortes démangeaisons qui le portent sans cesse à se gratter.

On constate : injection péricornéenne et du cul-de-sac conjonctival, rougeur et gonflement de la caroncule, mucosités en très petite quantité, qui suffisent à peine à coller les paupières le matin. Enfin, il y a blépharite pityriasique. M. Galezowski, ayant diagnostiqué une conjonctive des foins et sachant combien cette maladie est rebelle au traitement ordinaire de la conjonctivite catarrhale : sulfate de zinc, lotions chaudes, etc., n'a pas hésité à essayer l'ésérine, qui lui avait bien réussi chez quelques autres malades ; il l'emploie à la dose suivante :

Sulfate neutre d'ésérine,	0,02 cent.
Eau distillée,	10 gr.

Dès les premières instillations de ce collyre, le malade se trouvait immédiatement soulagé, et ce soulagement a duré pendant trois heures environ pour une instillation; mais l'ésérine a occasionné chez ce malade des maux de tête assez forts pour l'obliger à rester couché.

Le 12 juin, collyre à la pilocarpine, avec lequel le malade a éprouvé aussi un soulagement immédiat, mais moindre qu'avec l'ésérine.

Ce malade n'étant pas encore revenu à la consultation, nous n'avons pu savoir si la pilocarpine a produit chez lui les maux de tête de l'ésérine.

Observation II. — M. B..., Américain, souffre de la fièvre des foins depuis vingt ans. Chaque année, dès les premières chaleurs, qu'il soit en Amérique ou en France, il est pris des

symptômes que nous connaissons, parmi lesquels le plus marqué est la conjonctivite.

Au mois de mars 1878, il vient consulter M. Galezowski, qui constate une conjonctivite catarrhale avec démangeaisons, larmoiement, injection, mais surtout avec photophobie intense qui empêche le malade du sortir au grand soleil.

15 mai. Instiller matin et soir une goutte de collyre d'ésérine, à 0,02 centigrammes pour 10 grammes.

Depuis, le malade va infiniment mieux, mais il se plaint de vertiges et de maux de tête qui doivent être mis très évidemment sur le compte de l'ésérine.

2 juin. Collyre à la pilocarpine; le soulagement est aussi très marqué, mais moindre cependant qu'avec l'ésérine; en revanche, pas de maux de tête, pas d'étourdissements.

Jusqu'à ce traitement institué par M. Galezowski, ce malade avait tout fait, sans voir survenir aucune amélioration. Le docteur Reinholdt, de Boston, était allé jusqu'à couper tous les vaisseaux autour de la cornée, il y a quinze ans, et cela sans aucun résultat.

Ces deux observations montrent bien que la conjonctivite des foins peut exister seule après la disparition des autres symptômes du *hay-fever* et qu'elle est de nature particulière. Nous y trouvons aussi la confirmation de ce que nous avons affirmé dans la première partie de notre thèse ; nous voyons réunis dans la conjonctivite l'élément catarrhal et l'élément nerveux avec prédominance de ce dernier ; le symptôme principal, celui dont se plaignent surtout les malades, c'est la photophobie ou sensibilité à la lumière, et en effet, le médicament qui réussit le mieux est celui qui, en resserrant la pupille permet à une moins grande quantité de lumière de pénétrer dans le fond de l'œil.

RELATION DE QUELQUES CAS DE BLESSURES

DE LA CONJONCTIVE ET DE LA CORNÉE PRODUITES PAR LE CRACHEMENT DU FUSIL GRAS

Par le docteur Franck FOURNET.

Le fusil adopté par l'armée française en 1866 présentait divers inconvénients qui se manifestèrent d'une manière très accentuée pendant la guerre de 1870-1871; c'est ainsi qu'on put constater chaque année dans un grand nombre de corps de troupes des accidents très graves: tantôt des départs accidentels résultant le plus souvent des difficultés d'introduction et de l'action trop brusque du dard sur le culot de la cartouche, d'autres fois une pointe d'aiguille cassée faisant saillie en avant de la tête mobile. L'œil n'était point épargné dans ces cas et des blessures très graves de cet organe étaient fréquemment signalées.

La plupart des autres désavantages que présentait le modèle de 1866 ne sauraient entrer dans le cadre du sujet dont nous allons nous occuper; nous dirons néanmoins que dans des proportions très variables (6 à 18 p. 100) la cartouche donnait lieu à des ratés de premier coup, et que les ratés dans le courant du tir n'étaient pas très rares; enfin que cette cartouche, peu solide et très altérable, ne permettait pas un tir continu de longue durée.

La cartouche combustible fut bientôt remplacée par la cartouche à étui rigide, qui devait, entre autres avantages, être d'une conservation plus facile, donnait des ratés moins fréquents, permettait d'obtenir une obturation plus simple et plus parfaite, était d'un prix moins couteux, d'un mécanisme plus solide, rendait enfin moins grandes les chances possibles d'explosion.

Malgré une pareille supériorité, on constate quelquefois des accidents, moins graves, il est vrai, produits dans le maniement du fusil avec cartouche à étui rigide. Nous avons eu l'oc-

casion d'observer, au mois de septembre dernier, pendant que nous étions chargé du service sanitaire d'une portion du 110e de ligne, en garnison à Dunkerque, quelques cas de blessures de la conjonctive et de la cornée produites par le crachement du fusil Gras : voici ces quelques observations.

A... Benjamin, de Dunkerque, 29 ans, soldat réserviste au 110e de ligne, se présente à la visite le 19 septembre matin; il a été blessé à l'œil droit, il y a quelques heures à peine, au tir à la cible.

Cet œil est très sensible à la lumière, il est rouge, congestionné, le cercle périkératique est très injecté, et le malade éprouve des douleurs très vives qui ont leur siège tout autour de l'orbite et principalement à la tempe droite.

Nous constatons sur la cornée la présence de deux grains de poudre, du volume d'une petite tête d'épingle, ils y sont implantés et sont situés au niveau de la partie inférieure et externe de la pupille ; autour de chacun d'eux est une zone de tatouage peu étendue. En dehors on observe une large ecchymose sous-conjonctivale, occupant tout l'angle externe, de forme triangulaire, à base tournée vers le bord de la cornée et mesurant à ce niveau 8 millimètres.

On ne trouve sur la conjonctive aucune trace de poudre; les paupières sont saines.

Nous procédons immédiatement à l'extraction des deux grains de poudre, il reste à leur place une légère tache noire. Instillation de quelques gouttes d'une solution de sulfate neutre d'atropine au 1/100. Compresses d'eau de camomille chaude.

Le 20 septembre, les douleurs ont été très vives pendant la nuit, le matin elles ont presque complètement disparu; il ne reste qu'un point un peu sensible au-dessus du sourcil. Au point où se trouvaient les grains de poudre, on ne retrouve plus qu'un léger nuage. L'acuité est normale.

Les jours suivants la douleur est nulle, le léger trouble qu'on observait sur la cornée a presque disparu. Résorption de l'hémorragie sous-conjonctivale, la partie atteinte de la conjonctive devient jaunâtre.

Le malade ne se plaint plus que d'éblouissement causé par

la dilatation atropinique de la pupille. — Collyre à l'ésérine.

En quittant le régiment, le 28 septembre, le malade ne présentait plus qu'un nuage déterminé par un léger exsudat en voie de résorption.

Le malade qui est l'objet de notre deuxième observation, Dunker, de Dunkerque, âgé de 27 ans, est également réserviste au 110e de ligne et a été blessé le même jour et dans les mêmes circonstances que le précédent. La partie moyenne du dos du nez, une partie de la paupière supérieure et la région molaire sont tatouées par la poudre. Sur la cornée de l'œil droit on observe trois petits grains de poudre : un d'eux est situé à la partie inférieure, les deux autres à la partie interne ; chacun d'eux est entouré d'une zone noirâtre. Des deux côtés de la cornée on remarque une ecchymose sous-conjonctivale, toutes les deux sont triangulaires, à base tournée vers la membrane transparente ; l'ecchymose interne présente de plus à sa surface quelques grains de poudre. — Congestion de tout le reste du tissu épiscléral. — La douleur et la photophobie sont très vives.

Sulfate neutre d'atropine. — Compresses d'eau de camomille chaude. — Extraction des grains de poudre.

Le 20 septembre, la douleur a été très vive la nuit ; ce matin la photophobie est moins intense, la douleur moins vive, la petite zone noirâtre persiste autour du point où était situé le grain de poudre. Nous continuons les instillations d'atropine et les compresses chaudes.

Grande amélioration obtenue les jours suivants.

M..., de Loon, 27 ans, réserviste au 110e, se présente en même temps que les deux précédents. Il présente les mêmes symptômes que ceux-ci : douleur, photophobie, injection du cercle ciliaire, etc. A la partie externe de la cornée droite se trouve un petit grain de poudre, entouré également d'une zone noirâtre. L'ecchymose existe d'un seul côté, à la partie externe, la conjonctive est en ce point légèrement tatouée.

Même traitement.

Le 20 septembre. Amélioration très sensible, plus de photophobie ni de larmoiement.

Ernest D..., de Saint-Jans-Cappel, près Bailleul, 27 ans, réserviste au 110e. La cornée n'a point été atteinte, nous y constatons bien la présence d'une petite taie, mais celle-ci est la conséquence d'une kératite strumeuse ancienne; le malade nous dit, en effet, avoir été atteint d'ophtalmie dans son enfance. Comme chez les autres malades, une ecchymose sous-conjonctivale occupe tout l'angle externe de l'œil, et cette partie de la conjonctive est incrustée d'un certain nombre de grains de poudre. — Conjonctivite angulaire interne, avec muco-pus.

Atropine, eau chaude.

Guérison.

Quelle peut bien être la cause de ces divers accidents?

Les hommes ayant été atteints sans exception le même jour, et étant tous réservistes, ces blessures doivent-elles être attribuées à leur inexpérience dans le maniement de l'arme, à une maladresse commise au moment du tir? Les hommes participent aux exercices du tir sous la surveillamce d'officiers et de sous-officiers expérimentés, et du reste les renseignements pris nous ont fait rejeter cette hypothèse.

Ces différents cas de crachement sont dus vraisemblablement à une imperfection dans le système d'obturation de l'arme ou à la mauvaise fabrication des cartouches. Supposons la cartouche introduite par la culasse dans la chambre; la saillie du bourrelet qui limite la course de la cartouche empêchera celle-ci de s'enfoncer plus qu'il n'est nécessaire. Quel que soit le mécanisme adopté, avant de faire feu, une pièce métallique appelée soit tête mobile, soit bloc de culasse, suivant les systèmes, viendra s'appliquer sur le culot de la cartouche et aura pour but de supporter, par l'intermédiaire du culot de l'étui, l'action des gaz de la poudre. Si nous remarquons que l'application du bloc de culasse et du culot n'est pas parfaite et que ce culot tend pendant le tir à se séparer du corps de l'étui, la partie qui souffrira le plus sera la ligne de jonction. S'il se produit une rupture ou une fente dans cette partie du bourrelet, il y a des crachements dangereux pour le tireur.

La rupture de l'étui ne reconnaît souvent d'autre cause que la négligence avec laquelle les soldats entretiennent leurs arme. Après chaque exercice, le soldat graisse la chambre dans laquelle est introduite la cartouche et oublie de la dégraisser au moment de retourner à la cible; la graisse se fond, facilite ainsi la rupture de l'étui, de là les crachements.

Dans le cas présent, nous devons surtout porter notre attention sur la fabrication ou plutôt la réfection défectueuse des cartouches. Les culots des cartouches détruites employés dans la fabrication des nouvelles cartouches sont souvent un peu détériorés, présentent quelques fissures par lesquelles se dégagent les gaz de la poudre ; d'autres fois (et c'est ce qui a dû arriver ici), il y a adaptation incomplète du culot au reste de la cartouche, et c'est à ce défaut que nous pouvons attribuer les accidents dont nous nous occupons.

Notons en passant les particularités que nous ont permis d'observer ces quelques cas de blessures de l'œil, et tout d'abord la disposition triangulaire, à base tournée vers la cornée, des ecchymoses sous-conjonctivales, que l'on pouvait remarquer en dehors, sauf dans un seul cas où l'ecchymose était bilatérale ; mais c'est surtout sur la persistance du tatouage produit par les grains de poudre échappés à la combustion que nous avons à insister. Cet accident peut laisser des traces faciles à constater pendant un temps plus ou moins long, et qui ne disparaissent parfois que très imparfaitement ; alors même que les grains de poudre ne se trouveraient plus sur la cornée, l'exsudat consécutif au travail éliminateur peut entraîner pour toujours, s'il se trouve au niveau du champ pupillaire, un affaiblissement de la vision.

DU TRAUMATISME, DES BLESSURES ET DES CORPS ÉTRANGERS DU GLOBE DE L'ŒIL

Par le docteur A. YVERT, médecin aide-major.

(SUITE)

CORPS ÉTRANGERS DE L'HUMEUR VITRÉE.

Quand un corps étranger, animé d'une vitesse et d'une force d'impulsion suffisante pour traverser la cornée, l'iris et le cristallin, ou plus en arrière la tunique albuginée, pénètre ainsi jusque dans l'hémisphère postérieur du globe de l'œil, trois conditions peuvent se présenter : tantôt, en effet, c'est à l'intérieur même de l'humeur vitrée qu'on retrouvera le corps du délit; tantôt celui-ci s'arrêtera soit dans l'épaisseur de la choroïde, soit dans un repli de la rétine, où l'ophtalmoscope permettra d'en reconnaître directement la présence; assez souvent enfin, malgré les recherches et l'examen le plus attentif, on ne pourra localiser exactement le siège qu'il occupe, et les symptômes observés permettront seuls d'en affirmer la pénétration. Or chacune de ces catégories entraîne des conséquences spéciales et réclame un mode d'intervention particulier; aussi, nous semble-t-il indispensable, afin de mettre un peu d'ordre dans cette question difficile des corps étrangers de l'hémisphère postérieur du globe de l'œil, d'établir avant tout des divisions en rapport avec les besoins de la clinique. — Nous avons déjà parlé, dans les chapitres précédents, des corps étrangers de la choroïde et de la rétine; aussi ne reviendrons-nous pas actuellement sur cette question. Nous nous occuperons, dans un instant, sous le titre de « Corps étrangers profonds du globe de l'œil en général », des corps étrangers dont la pénétration est indiscutable, mais dont il est impossible de reconnaître l'emplacement exact; pour le moment, nous n'aurons en vue, dans le cours de ce paragraphe, que l'histoire des corps étrangers dont le siège, à l'intérieur de l'humeur vitrée, ne saurait faire l'objet d'un

doute, et qui méritent bien, pour ce motif, la dénomination que nous leur avons appliquée.

Fréquence et étiologie. — La première question à examiner, car elle est loin, comme on va le voir, d'être également résolue par tous les auteurs, est celle de savoir quelle est la fréquence des corps étrangers de l'humeur vitrée : tandis que les uns, en effet, regardent cette affection comme assez rare et relativement exceptionnelle, d'autres, au contraire, prétendent que l'hyaloïde est le siège de prédilection des projectiles qu'on rencontre à l'intérieur du globe de l'œil. « Les corps qui pénètrent dans le globe oculaire, dit à ce propos Velpeau, soit à travers la cornée, soit à travers la sclérotique, semblent s'arrêter plus volontiers dans le diaphragme de l'œil que dans les chambres de cet organe, parce que là, ils rencontrent un tissu molasse, lamelleux, flexible, qui en embarrasse la marche et en épuise le mouvement. » Du Gourlay, dans sa thèse, arrive aux mêmes conclusions. Par contre, Berlin, de Stuttgart, n'hésite pas à reconnaître une sorte de prédilection toute particulière des corps étrangers pour l'humeur vitrée, et apporte à l'appui de la thèse qu'il soutient la statistique de ses observations personnelles : en effet, sur 35 exemples de corps étrangers intra-oculaires, recueillis par lui dans l'espace de cinq années sur un nombre de 7573 malades, ce savant spécialiste a noté que le corps vulnérant s'était fixé 5 fois dans l'iris, 4 fois dans le cristallin, et que 26 fois il avait pénétré à l'intérieur du corps vitré, c'est-à-dire à peu près 75 fois sur 100.

Or, de quel côté se trouve être la vérité? Et que faut-il en somme penser de cette question? Nous ne saurions, pour notre compte personnel, d'après le résultat de nos observations et de nos recherches sur ce sujet, partager l'opinion de Berlin, ni attribuer une si grande part aux corps étrangers profonds du globe de l'œil; nous pensons tout simplement que le professeur de Stuttgart est tombé sur une série particulière, et que les hasards de la statistique sont seuls responsables des conclusions un peu exagérées auxquelles il est arrivé. Nous n'en voulons pour preuve que les chiffres

suivants, qui nous sont fournis par d'autres spécialistes, et qui ont le grand avantage, à notre avis, de porter sur un nombre beaucoup plus considérable de malades : sur un relevé de 15000 affections des yeux, envisagé à ce point de vue spécial par le docteur Delacroix, de Reims, nous trouvons que sur 22 cas de corps étrangers intra-oculaires, 13 d'entre eux seulement avaient intéressé le corps vitré ; ce qui donne une proportion de près de 60 p. 100. Qu'il nous suffise enfin d'ajouter que cette dernière moyenne, déjà beaucoup plus faible que celle de Berlin, est encore un peu supérieure à celle que nous avons obtenue personnellement à la clinique du docteur Galezowski, et qui varie, suivant les années, entre 50 et 60 p. 100. Bien qu'il ne faille pas certainement attacher une trop grande importance à ces données numériques, d'une valeur tout à fait relative, nous n'en devons pas moins retenir ce fait important : que plus de la moitié des corps étrangers qui pénètrent à l'intérieur du globe de l'œil, vont se loger dans l'humeur vitrée, et diriger, en conséquence, nos investigations de ce côté.

La nature, la forme et les dimensions de ces corps étrangers, n'offrent pas moins d'intérêt et méritent également de fixer l'attention. On peut dire, en effet, d'une manière générale, qu'ils sont presque toujours constitués par de petits éclats d'acier, par des paillettes de fer, par des fragments de capsules fulminantes, par des grains de plomb ou de poudre, par des morceaux de pierre, de verre, de porcelaine. Dans certains cas cependant, on a trouvé à l'intérieur de l'humeur vitrée les corps les plus étranges, tels que des cils (Velpeau et Pamard), un nœud de ficelle (Demours), voire même une petite plume de corbeau. Le docteur Ballias, qui a analysé à ce point de vue 50 observations provenant des sources les plus différentes, a noté 20 fois des éclats de fer ou d'acier, 12 fois des grains de plomb, des éclats de capsules fulminantes dans 10 cas, des morceaux de silex dans 2, un fragment de verre dans un, un grain de poudre dans un autre, une fois un grain d'avoine, une autre fois un petit nœud de corde, un petit éclat de bois dans un cas, une plume de corbeau dans un autre. Ces corps

étrangers présentent parfois des dimensions réellement incroyables, et qui peuvent paraître, au premier abord, hors de proportion avec la capacité du globe de l'œil. O. Beirne, par exemple, a vu séjourner pendant trois semaines, à l'intérieur du bulbe, un clou long de trois quarts de pouce; Ansiaux parle d'une lamelle de fer longue de 8 millimètres et large de 3 millimètres; Busse dit avoir retiré de l'œil droit un morceau de fer qui n'avait pas moins de 2 centimètres de longueur, 7 millimètres de largeur et 4 millimètres d'épaisseur; Lenoir observa un cas analogue, dans lequel un morceau de verre de 25 millimètres carrés avait pénétré jusque dans le corps vitré. Mauthner rapporte également avoir retiré du globe de l'œil un fragment de verre si gros, qu'on pouvait se demander, à bon droit, comment il avait pu pénétrer dans cet organe. Mais le fait le plus curieux de cette nature que nous connaissions, est celui qui a été rapporté par Hirschberg à la Société médicale de Berlin en 1873 : il s'agissait, en effet, dans ce cas remarquable, d'une plaie béante de la sclérotique, non compliquée, en apparence, de la pénétration d'un corps étranger. Or, au bout de quinze jours, survint un petit abcès sclérotical qui s'ouvrit spontanément et laissa apercevoir les barbes en laine d'une flèche d'arquebuse, qu'on put alors retirer avec la plus grande facilité. La longueur totale du projectile était de 32 millimètres, dont 20 millimètres pour la portion métallique : comme le diamètre de l'œil oscille entre 23 millimètres et 26 millimètres, la partie postérieure du projectile, formée de laine, a donc dû se replier en entrant ; le poids de la flèche était de 1 gramme 96.

Quant aux parties que traversent les corps étrangers avant de pénétrer à l'intérieur même de l'humeur vitrée, elles sont naturellement variables avec la direction et l'inclinaison propres à chacun d'eux; on peut toutefois rapporter à trois groupes principaux les trajets suivant lesquels a lieu la pénétration. Lorsque le projectile, en effet, est lancé suivant une ligne à peu près parallèle à l'axe antéro-postérieur du globe de l'œil et qu'il atteint la cornée dans sa portion centrale, cette membrane et le cristallin sont seuls intéressés

lors de son passage. Mais si le corps étranger, tout en atteignant encore l'organe de la vision par sa région antérieure, porte sur un point périphérique de la membrane transparente et affecte une direction oblique par rapport à l'axe optique, presque fatalement la cornée, l'iris et le cristallin seront lésés du même coup. Enfin, dans les cas où le projectile pénétrera à quelques millimètres en arrière de l'anneau scléro-cornéen, la sclérotique sera seule traversée, ou parfois, mais plus rarement, aussi le cristallin; cette différence s'explique d'ailleurs, tout simplement, par le trajet plus ou moins oblique que parcourt le corps du délit avant de pénétrer plus profondément. Nous verrons, dans un instant, à propos de la symptomatologie, toute l'importance de ces notions étiologiques et l'application qu'on en peut faire à l'étude du diagnostic.

Reste maintenant la question de savoir quelle est la marche suivie par le corps étranger à l'intérieur de l'humeur vitrée elle-même : est-il réellement arrêté dans son parcours, au moment de sa pénétration? ou au contraire, réfléchi au fond de l'œil, et renvoyé dans une direction autre que celle qu'il a primitivement suivie? Tel est le problème qu'il nous faut actuellement résoudre. Que le corps étranger puisse rester enclavé entre les lèvres de la plaie scléroticale qui lui a livré passage, et demeure ainsi comme suspendu dans l'humeur vitrée, personne ne songe à le contester, et tout le monde est d'accord sur ce point; mais les discussions commencent quand il s'agit d'expliquer la marche ultérieure des projectiles qui ont franchi cette limite. Les uns, et de Graefe à leur tête, n'admettent guère que le mécanisme de l'arrêt direct, c'est-à-dire celui qui survient avant que le corps étranger n'ait atteint la paroi opposée et n'ait pu subir en ce point un mouvement rétrograde; ou du moins, s'ils acceptent parfois cette explication, ce n'est qu'à titre tout à fait exceptionnel. La réflexion du corps étranger, au contraire, est regardée comme la règle par certains auteurs; Schiess-Gemuseus, entre autres, se déclare partisan absolu de cette théorie, à laquelle Berlin, tout dernièrement encore, a apporté l'appui de son

autorité considérable. Sur onze cas, en effet, où il a recherché, avec le plus grand soin, le trajet parcouru par le corps du délit, Berlin a pu constater que deux fois il était resté enclavé dans la plaie sclérale et que neuf fois il avait atteint le segment postérieur du bulbe : or, dans ces neuf dernières observations, trois fois seulement le corps étranger s'était localisé vers les parties profondes, tandis que six fois il avait rebondi sur le fond de l'œil et était venu, après réflexion, s'arrêter dans un tout autre point de l'humeur vitrée. D'où il résulte, en réalité, qu'on ne saurait être trop exclusif, ni admettre l'un de ces mécanismes à l'exclusion des autres; car chacun d'eux répond à un certain nombre de faits parfaitement démontrés par l'observation clinique. Tandis, en effet, que les projectiles assez lourds et relativement volumineux, tels que les grains de plomb, les fragments de fer ou d'acier, auront toutes chances de subir le mouvement de réflexion dont nous venons de parler, les corps étrangers qui présentent un poids très faible et une surface assez étendue, comme les éclats de capsule fulminante, les grains d'avoine, les petits éclats de bois, resteront au contraire directement enclavés entre les lèvres de la plaie, ou, s'ils franchissent cette limite, s'arrêteront dans leur parcours à travers l'humeur vitrée, avant d'avoir atteint la paroi opposée du globe de l'œil. Telle est du moins la règle qui nous paraît ressortir de nos recherches personnelles sur cette question; telle est la loi dont est justiciable la grande généralité des faits de cette nature, à peu d'exceptions près. Ces notions étiologiques indispensables ainsi exposées, nous allons passer, sans plus tarder, à l'étude non moins importante de la symptomatologie des corps étrangers de l'humeur vitrée.

Symptomatologie. — Afin de mettre sous les yeux du lecteur un tableau aussi exact que possible des nombreuses formes symptomatiques que nous avons à parcourir, il faut de toute nécessité établir des catégories, et envisager successivement l'affection à différentes périodes de son évolution. Or, il existe une distinction toute naturelle entre les symptômes du début, autrement dits immédiats, et les symptômes

consécutifs; aussi, partant de cette subdivision éminemment clinique, décrirons-nous successivement : d'une part, l'ensemble des signes qui permettent de reconnaître la pénétration du corps étranger et sa présence à l'intérieur même de l'humeur vitrée; d'autre part, toute la série des processus pathologiques et des troubles fonctionnels qui en sont la conséquence.

Les principaux symptômes immédiats, qu'il faut d'ailleurs, comme toujours, distinguer tout d'abord en symptômes subjectifs et symptômes objectifs, sont assez nombreux et méritent la plus grande attention : nous allons donc les énumérer très rapidement, avant d'entrer dans les détails que comporte chacun d'eux. Une douleur, ordinairement assez vive; l'anesthésie localisée à un segment de la cornée, et un certain degré d'altération de la vision, telles sont en général les sensations accusées par le blessé au moment même de l'accident, ou pendant les premières vingt-quatre heures qui suivent. La constatation directe sur la cornée, l'iris et le cristallin, ou au niveau des parties antérieures de la sclérotique, du trou d'entrée du projectile; l'hémorragie à l'intérieur de l'humeur vitrée; la trace, sous forme de cordon blanchâtre, du trajet parcouru par le corps du délit; enfin, la présence de ce dernier, parfaitement appréciable à l'aide de l'ophtalmoscope; tels sont les symptômes, perceptibles pour le chirurgien, et qui ne laissent aucun doute sur le siège exact du corps étranger. Voyons donc quelle est la valeur absolue de chacun d'eux et comment il faut s'y prendre pour en reconnaître l'existence, dans tous les cas où la nature du traumatisme fait croire ainsi à la pénétration.

On peut dire, en thèse générale, que le patient éprouve au moment même de la blessure une douleur assez aiguë, parfois passagère, mais le plus ordinairement assez persistante; limitée d'abord au globe de l'œil, elle ne tarde pas à envahir les branches de la cinquième paire et affecte même parfois le type de la névralgie trifaciale. Toutefois cette règle comporte d'assez nombreuses exceptions, et nous avons vu, pour notre compte personnel, deux ou trois blessés qui déclaraient n'a-

voir pas ressenti la moindre douleur ni immédiatement, ni dans les quelques heures qui avaient suivi l'application du traumatisme. Donc, ce symptôme, très important quand il existe, ne doit pas, quand il fait défaut, faire rejeter *a priori* l'idée de la pénétration; c'est alors, en effet, que les autres signes nous rendront les plus grands services.

Les troubles de la vision accusés par le blessé ne sont pas moins variables; ils peuvent même, dans certains cas, faire absolument défaut. Toutefois, nous devons bien convenir que, d'une manière générale, ces troubles existent, à un degré plus ou moins prononcé sans doute, mais toujours suffisant cependant pour avoir une valeur diagnostique réelle. Tantôt ils sont la conséquence pure et simple de l'hémorragie légère survenue à l'intérieur du corps vitré, et consistent uniquement dans la sensation de mouches volantes et de scotomes mobiles; mais assez souvent ils se présentent sous la forme de rétrécissement périphérique du champ visuel et acquièrent alors une importance toute spéciale, sur laquelle Berlin paraît avoir le premier insisté avec juste raison. Ce savant spécialiste, en effet, a depuis plusieurs années, et à différentes reprises, fait remarquer que la mensuration du champ visuel, pratiquée immédiatement après la pénétration dans l'œil d'un corps étranger, est un excellent moyen pour déterminer le siège exact qu'il occupe : toujours ce point correspond au département de la rétine dont l'impressionnabilité, momentanément abolie, détermine l'échancrure constatée dans le champ de la vision. Donc, si celle-ci existe directement en haut et vers la partie médiane, on sera en droit d'en conclure que le corps étranger est situé vers la partie inférieure de l'humeur vitrée, au voisinage du méridien antéro-postérieur; si la défectuosité se trouve dans le quart supérieur et interne, le corps étranger sera très probablement situé en bas et en dehors; ainsi de suite.

Pour Berlin, ce symptôme est tellement significatif, qu'il n'a pas hésité, dans un cas où l'opacité du cristallin empêchait un examen plus approfondi, et d'après l'exploration seule du champ visuel, à affirmer le siège occupé par le corps étran-

ger et à pratiquer l'extraction de ce dernier; ce qui lui permit de vérifier ainsi l'exactitude parfaite de son diagnostic.

Voici, d'ailleurs, le résumé de cette observation intéressante :

Observation CXXXIX. — Il s'agit d'un forgeron ayant reçu un fragment d'acier dans l'œil droit. Quatre heures après, le cristallin était déjà trouble. Plaie de trois lignes environ, verticale, comprenant la cornée, la sclérotique, l'iris et le cristallin à leur partie supérieure. La lampe était visible à douze pieds, mais l'orientation ne s'en distinguait que dans la moitié inférieure du champ visuel. Berlin conclut que ce défaut du champ visuel dépendait d'une hémorragie produite par le corps étranger dans l'œil; que celui-ci se trouvait en bas, un peu en avant de l'équateur, car s'il était fixé dans le fond de l'œil l'hémorragie aurait eu peu de chances de se faire à l'intérieur du corps vitré. L'extraction fut résolue et pratiquée par le procédé suivant : Section linéaire à la limite inférieure de la cornée, comme pour la cataracte; excision de l'iris; enfin section horizontale de la capsule du cristallin et de l'hyaloïde; il put ainsi saisir et retirer une paillette de fer longue de 3 millimètres et demi et large de 2 millimètres. Cette opération fut suivie de l'atrophie du globe de l'œil, mais sans le moindre accident.

Nous devons déclarer, au reste, que plusieurs auteurs ont pu, dans des circonstances analogues, apprécier aussi toute la valeur du symptôme signalé par Berlin; Pooley, entre autres, en a rapporté à la Société ophtalmique américaine, en 1870, un exemple d'autant plus probant que l'examen anatomique direct, pratiqué, cette fois, après l'énucléation du bulbe, permit de reconnaître l'emplacement exact du corps du délit.

Nous croyons ne pas trop abuser des instants de nos lecteurs en reproduisant rapidement cette curieuse observation :

Observation CXL. — Il s'agit encore d'un homme qui avait reçu un éclat de fer dans l'œil: quatre heures après, on voyait à la partie supéro-interne du bord scléro-cornéen une plaie longue de trois lignes; le cristallin était intact, la chambre antérieure remplie de sang. L'exploration du champ visuel fit découvrir une défectuosité dans le quart supérieur et interne, d'où il conclut que le corps étranger était situé en bas et en dehors. En effet, après l'énucléation,

on vit un petit fragment de fer, anguleux et irrégulier, qui avait parcouru un très long trajet à travers l'humeur vitrée pour venir s'arrêter au point supposé.

On ne saurait donc, sous peine de se refuser absolument à l'évidence, nier l'importance d'un pareil symptôme, dont nous faisons un véritable précepte de rechercher, avec le plus grand soin et dans tous les cas, l'existence. Nous attachons d'autant plus de prix à sa constatation, qu'il est seul capable, quand le corps étranger est placé immédiatement en arrière du diaphragme irien, là où l'ophtalmoscope ne peut pénétrer, de nous renseigner sur sa situation définitive. Quant à ce qui est de la question de savoir à quelle cause on doit attribuer cette échancrure du champ visuel, elle ne présente qu'un intérêt tout à fait secondaire; car l'essentiel pour nous, cliniciens, est d'être prévenu de la possibilité du fait. Aussi nous contentons-nous de dire, sans y insister davantage, que ce trouble fonctionnel est le résultat, le plus ordinairement, d'une hémorragie du corps vitré; parfois, mais plus rarement, la conséquence d'un décollement de la rétine.

L'anesthésie d'un segment de la cornée est un symptôme qu'il faudra rechercher dans tous les cas où l'on aura lieu de croire à la pénétration d'un corps étranger. Il est vrai qu'il n'existe pas d'une manière constante, puisqu'il reconnaît pour cause immédiate la déchirure d'un rameau ciliaire, et que cette lésion peut n'être pas produite par le passage des projectiles de petites dimensions; mais cette insensibilité, toutes les fois quelle sera parfaitement constatée, n'en mérite pas moins une sérieuse attention. Le segment de la membrane transparente ainsi anesthésié correspond d'ailleurs toujours assez exactement au plan du méridien au niveau duquel se trouve l'ouverture d'entrée du corps du délit, et affecte, comme l'a démontré Ranvier, la forme d'un triangle isocèle à sommet central et à base périphérique.

La trace des solutions de continuité qu'a déterminées, lors de son passage, le corps étranger sur la cornée, l'iris et le cristallin tout à la fois, ou seulement sur la partie antérieure de la sclérotique, présente aussi une importance diagnos-

ger et à pratiquer l'extraction de
permit de vérifier ainsi l'exacti
gnostic.

Voici, d'ailleurs, le résur
sante :

Observation CXXXIX. -
ment d'acier dans l'œi
déjà trouble. Plaie d
cornée, la sclérot
La lampe était
guait que dar
que ce déf
par le co
peu er
l'hé
cr

de transparente
, un examen très
ment inaperçue au
d'une part, et l'in-
miroir ophtalmosco-
écier facilement la lé-
conséquence. Nous en
nienne, justiciable des
mplir, pour avoir une réelle
nous occupe, deux conditions in-
, en effet, qu'on puisse apercevoir direc-
deux cicatrices correspondant au trou d'entrée et
de sortie du projectile sur la cristalloïde antérieure
cristalloïde postérieure, ainsi que la traînée grisâtre
qui marque, dans l'intervalle de ces deux points, le trajet par-
couru par le corps vulnérant.

Quant à la plaie de l'iris, elle est, quand elle existe, toujours très facile à diagnostiquer : on voit, en effet, sur ce diaphragme une sorte de tache noirâtre, en rapport précisément avec les dimensions du corps incriminé, et au niveau de laquelle les rayons lumineux, trouvant un passage facile, permettent d'apercevoir avec la plus grande netteté la teinte rouge du fond de l'œil. Lorsque, enfin, l'ouverture d'entrée se trouvera, non plus sur la cornée, mais sur la sclérotique, l'examen minutieux de toute la partie antérieure de cette tunique fibreuse montrera en un point une cicatrice noirâtre, qui ne laissera aucun doute sur la lésion simultanée de cette dernière et de la choroïde. Tous ces signes prouvent donc bien, de la façon la plus évidente, qu'il y a eu pénétration.

L'hémorragie qu'on observe toujours en pareil cas à l'intérieur du corps vitré en est une preuve non moins certaine, quelle que soit, d'ailleurs, la quantité du sang épanché; l'existence de simples stries, une fois bien constatée, présente, à notre avis, tout autant d'importance, sous ce rapport, qu'une hémorragie plus considérable. La question d'abondance, tout à fait secondaire, n'est guère subordonnée qu'au volume du corps étranger et au calibre des vais-

'hirés lors de son passage au travers de la choroïde ;
négliger complètement cette source de renseigne-
n'y attacher qu'une importance relative.
n, sous forme de cordon blanchâtre, du tra-
le corps étranger à l'intérieur de l'hu-
te encore une bien plus grande impor-
tôme peut manquer dans certains cas
le prouvent quelques exemples, il
démontré qu'il existe dans la grande
ais qui nous occupent. Jacobson, de Kœnigs-
bien cité une observation dans laquelle une particule métallique traversa la cornée à son centre, puis le cristallin pour venir se loger au fond de l'œil; or, une fois le cristallin cataracté enlevé, on ne voyait aucune trace du passage du projectile dans le corps vitré. Le Dr Bergeret parle également d'un grain de poudre qui, après avoir traversé la cornée, l'iris, le cristallin et le corps vitré, était allé se loger près de la papille sans amener le moindre trouble. Soelberg Wells a aussi rapporté un cas analogue à la Société ophtalmologique d'Heidelberg : une parcelle de fer, très petite à la vérité, avait pénétré sur le côté de la lentille, et sans y produire d'opacité, jusqu'au corps vitré, où elle s'était enkystée; sa présence put y être constatée pendant deux ans, sans qu'elle diminuât en rien l'acuité de la vision ni l'étendue du champ visuel. Mais il faut bien le dire, ce sont des raretés pathologiques qui ne font, comme on dit souvent, que confirmer la règle générale, en vertu de laquelle tout corps étranger de l'humeur vitrée laisse ordinairement derrière lui une traînée blanchâtre, une sorte de cordon opaque. Nous n'en voulons pour preuve que les quelques citations suivantes, prises au hasard dans différents auteurs : « J'ai observé un cas, dit de Wecker, où le trajet parcouru par un éclat de capsule était visible sous la forme d'une bandelette cicatricielle étroite et d'un aspect blanchâtre très frappant, indiquant nettement le parcours du corps étranger jusqu'à son siège définitif. » Dans un exemple intéressant, emprunté à Arlt, un petit éclat de cuivre,

tique considérable. La cicatrice de la membrane transparente exigera bien souvent, pour être reconnue, un examen très attentif, et pourra parfois passer complètement inaperçue au premier abord : mais l'éclairage oblique d'une part, et l'inspection de cette membrane à l'aide du miroir ophtalmoscopique, d'autre part, permettront d'apprécier facilement la légère infiltration grisâtre qui en est la conséquence. Nous en dirons autant de l'opacité cristallinienne, justiciable des mêmes procédés, mais qui doit remplir, pour avoir une réelle valeur dans la question qui nous occupe, deux conditions indispensables : il faut, en effet, qu'on puisse apercevoir directement les deux cicatrices correspondant au trou d'entrée et au trou de sortie du projectile sur la cristalloïde antérieure et sur la cristalloïde postérieure, ainsi que la traînée grisâtre qui marque, dans l'intervalle de ces deux points, le trajet parcouru par le corps vulnérant.

Quant à la plaie de l'iris, elle est, quand elle existe, toujours très facile à diagnostiquer : on voit, en effet, sur ce diaphragme une sorte de tache noirâtre, en rapport précisément avec les dimensions du corps incriminé, et au niveau de laquelle les rayons lumineux, trouvant un passage facile, permettent d'apercevoir avec la plus grande netteté la teinte rouge du fond de l'œil. Lorsque, enfin, l'ouverture d'entrée se trouvera, non plus sur la cornée, mais sur la sclérotique, l'examen minutieux de toute la partie antérieure de cette tunique fibreuse montrera en un point une cicatrice noirâtre, qui ne laissera aucun doute sur la lésion simultanée de cette dernière et de la choroïde. Tous ces signes prouvent donc bien, de la façon la plus évidente, qu'il y a eu pénétration.

L'hémorragie qu'on observe toujours en pareil cas à l'intérieur du corps vitré en est une preuve non moins certaine, quelle que soit, d'ailleurs, la quantité du sang épanché; l'existence de simples stries, une fois bien constatée, présente, à notre avis, tout autant d'importance, sous ce rapport, qu'une hémorragie plus considérable. La question d'abondance, tout à fait secondaire, n'est guère subordonnée qu'au volume du corps étranger et au calibre des vais-

seaux déchirés lors de son passage au travers de la choroïde; aussi, sans négliger complètement cette source de renseignements, faut-il n'y attacher qu'une importance relative.

La constatation, sous forme de cordon blanchâtre, du trajet parcouru par le corps étranger à l'intérieur de l'humeur vitrée, présente encore une bien plus grande importance; car, si ce symptôme peut manquer dans certains cas exceptionnels, comme le prouvent quelques exemples, il n'en reste pas moins démontré qu'il existe dans la grande majorité des faits qui nous occupent. Jacobson, de Kœnigsberg, a bien cité une observation dans laquelle une particule métallique traversa la cornée à son centre, puis le cristallin pour venir se loger au fond de l'œil; or, une fois le cristallin cataracté enlevé, on ne voyait aucune trace du passage du projectile dans le corps vitré. Le Dr Bergeret parle également d'un grain de poudre qui, après avoir traversé la cornée, l'iris, le cristallin et le corps vitré, était allé se loger près de la papille sans amener le moindre trouble. Soelberg Wells a aussi rapporté un cas analogue à la Société ophtalmologique d'Heidelberg : une parcelle de fer, très petite à la vérité, avait pénétré sur le côté de la lentille, et sans y produire d'opacité, jusqu'au corps vitré, où elle s'était enkystée; sa présence put y être constatée pendant deux ans, sans qu'elle diminuât en rien l'acuité de la vision ni l'étendue du champ visuel. Mais il faut bien le dire, ce sont des raretés pathologiques qui ne font, comme on dit souvent, que confirmer la règle générale, en vertu de laquelle tout corps étranger de l'humeur vitrée laisse ordinairement derrière lui une traînée blanchâtre, une sorte de cordon opaque. Nous n'en voulons pour preuve que les quelques citations suivantes, prises au hasard dans différents auteurs : « J'ai observé un cas, dit de Wecker, où le trajet parcouru par un éclat de capsule était visible sous la forme d'une bandelette cicatricielle étroite et d'un aspect blanchâtre très frappant, indiquant nettement le parcours du corps étranger jusqu'à son siège définitif. » Dans un exemple intéressant, emprunté à Arlt, un petit éclat de cuivre,

suspendu librement à peu près au milieu du corps vitré, se rapprocha peu à peu de sa porte d'entrée, vers laquelle il paraissait attiré par un cordon opaque. Une observation non moins curieuse, mais dans laquelle le corps étranger ne fit que traverser l'œil de part en part pour aller se loger dans l'orbite, a été rapportée par Vernon : on ne trouve pas le corps à l'intérieur de l'œil ; mais on remarque dans le corps vitré une traînée opaque correspondant en avant à la plaie de la cornée et de l'iris, et se terminant en arrière à une petite ouverture, qui traverse la coque oculaire juste au côté interne de l'entrée du nerf optique. Nous pourrions citer ainsi bien d'autres exemples du même genre, mais nous penserons avoir insisté suffisamment sur l'importance de ce symptôme, quand nous aurons ajouté qu'il n'a jamais fait défaut dans aucune des observations qui nous sont personnelles. Nous avons même pu, dans un cas où le trajet du corps étranger était assez rapproché de la partie postérieure du cristallin, reconnaître parfaitement ce cordon blanchâtre au moyen du simple éclairage latéral ; mais ces conditions particulières ne se présentent que bien rarement, et le plus souvent il faudra recourir d'emblée à l'examen ophtalmoscopique pour apercevoir cette traînée.

Reste enfin le symptôme capital, celui qui, seul, permet de limiter exactement le siège et l'emplacement du corps étranger, et sans lequel on peut bien sans doute se livrer à des conjectures plus ou moins vraisemblables, mais sans jamais arriver à une certitude absolue : nous voulons parler de la constatation directe, au moyen de l'ophtalmoscope, du projectile à l'intérieur du corps vitré. Mais pour arriver à cette localisation directe, certaines précautions sont indispensables dans la plupart des cas. Il est bien évident que tout corps étranger d'un poids et d'un volume peu considérables, et restant, par cela même, en suspens au milieu de l'humeur vitrée, sera très facile à reconnaître au premier examen du fond de l'œil ; le diagnostic, malheureusement, est loin d'être toujours aussi simple. Lorsque, en effet, le projectile est assez dense et assez lourd pour être entraîné vers les parties

déclives, par le fait seul de la pesanteur, ce ne sera plus dans les limites du champ pupillaire qu'il faudra chercher à en constater la présence, mais bien immédiatement en arrière de l'iris et vers la partie médiane de la région ciliaire, là où nos investigations ne peuvent pénétrer sans le secours d'une dilatation excessive de la pupille. Aussi, et telle est la règle pratique à laquelle nous voulions aboutir, doit-on, toutes les fois qu'on veut se livrer à la recherche d'un corps étranger de l'humeur vitrée, avoir bien soin de paralyser au préalable, avec le collyre à l'atropine, le sphincter interne de l'iris, dans le but d'accroître au maximum le champ d'exploration. On pourra ainsi ordinairement apercevoir le point exact où siége le corps étranger, comme le prouvent surabondamment les quelques faits suivants, réunis entre mille. « Je pus reconnaître, dit Desmarres, avec l'ophtalmoscope, un grain de plomb logé depuis vingt-quatre heures dans l'œil droit. » M. Galezowski a diagnostiqué ainsi plusieurs fois la présence de fragments de capsule fulminante visibles sous la forme de petites paillettes noirâtres à reflets métalliques. Noyes rapportait encore tout récemment un fait intéressant dans lequel, un homme se plaignant d'avoir reçu un petit éclat de fer à l'intérieur du globe de l'œil, ni la cornée, ni l'iris, ni le cristallin ne présentaient de blessure appréciable. Mais à l'ophtalmoscope on voyait fort bien tout le fond de l'œil, et on apercevait au milieu de l'humeur vitrée un petit corps noir suspendu à un filament très fin. Toutefois, l'observation la plus curieuse de cette nature que nous connaissions, et dont l'intérêt seul nous décide à en dire un mot, est celle de ce pauvre aveugle des Quinze-Vingts, examiné par Sichel et par Gayat, et devenu aujourd'hui légendaire : on pouvait, à l'ophtalmoscope, distinguer tous les détails du fond de l'œil, et reconnaître très nettement la présence de quatre grains de plomb, recouverts d'une membrane grisâtre et rattachés par des brides de couleur un peu blanche à la région antérieure de la sclérotique.

Une fois la présence du corps étranger à l'intérieur de l'humeur vitrée ainsi constatée, tout n'est pas fini, et un pro-

blème non moins important nous reste encore à résoudre : il s'agit, en effet, de savoir maintenant quels sont les accidents qui vont éclater et comment le globe de l'œil va supporter cet hôte incommode ; nous avons en un mot à passer en revue les différentes formes de processus pathologiques qui surviennent par le fait et comme conséquence de cette pénétration.

Or, on peut ranger sous trois chefs principaux les variétés très nombreuses qu'on est susceptible de rencontrer dans la pratique ; puisque, en réalité, les seules terminaisons possibles de cette espèce de traumatisme sont : l'inflammation suppurative du globe de l'œil, l'atrophie de cet organe par transformation fibreuse, quelquefois enfin, mais beaucoup plus rarement, l'enkystement du corps étranger. Nous devons donc examiner actuellement chacun de ces groupes, et entrer dans les détails que comporte ce sujet intéressant.

On peut poser, en thèse générale, que tout corps étranger situé à l'intérieur de l'humeur vitrée a de grandes chances pour déterminer des accidents inflammatoires d'une certaine intensité, et pour aboutir même, dans un délai assez rapproché, à la suppuration. Toutefois, il n'est pas douteux que quelques-uns d'entre eux, soit en raison de leur composition chimique, soit à cause de leur forme et de leurs dimensions particulières, semblent prédisposer, plus que tous autres, à cette dernière complication : les éclats de capsule fulminante, par exemple, jouissent sous ce rapport, comme l'a depuis longtemps déjà indiqué de Graefe, d'un triste privilège ; par contre, tous les auteurs s'accordent à reconnaître la bénignité relative des grains de plomb de moyen calibre, parfaitement lisses et arrondis. Quoi qu'il en soit, il n'en est pas moins vrai que l'hyalitis suppurée ne complique malheureusement que trop souvent la présence des corps étrangers, et qu'elle débute ordinairement avec une grande rapidité. En pareil cas, dès le second jour après l'accident, parfois même seulement au bout de quelques heures, des douleurs très violentes tourmentent le blessé, qui ne peut plus supporter le contact de la lumière ; une injection très prononcée apparaît au pourtour de la cor-

née ; le champ pupillaire présente, à l'éclairage latéral, une teinte jaunâtre toute particulière, indice à peu près certain de la suppuration hâtive; l'examen ophtalmoscopique, enfin, permet de reconnaître un trouble diffus et généralisé à toute l'étendue du corps vitré. On peut dès lors affirmer l'apparition très probable du phlegmon intra-oculaire, qui ne tarde pas, en effet, à survenir, avec l'ensemble des symptômes effrayants dont nous avons si souvent parlé et sur lesquels il est absolument inutile de revenir actuellement. Un mot seulement touchant le point de départ de la suppuration. On avait pensé, pendant très longtemps, que l'humeur vitrée n'était pas susceptible de s'enflammer par elle-même, et que dans tous les cas de phlegmon du globe de l'œil la choroïdite purulente était la cause primitive de cette complication; d'où l'on se croyait en droit de conclure, comme corollaire immédiat, que tout corps étranger situé à l'intérieur de l'humeur vitrée, à une certaine distance de la membrane vasculaire, avait peu de chance de déterminer la suppuration. Mais une étude plus approfondie de la structure du tissu hyaloïdien, et l'expérimentation directe sur les animaux, forcèrent bien vite à renoncer à cette opinion première, dont la fausseté devenait dès lors évidente. Donders, en effet, démontra, avec preuves à l'appui et les pièces en main, que tout corps étranger introduit au centre même de l'humeur vitrée peut déterminer tout autour de lui une véritable zone de suppuration, laquelle, à un moment donné, gagnera de proche en proche et finira par envahir ainsi toute l'étendue de la loge hyaloïdienne. La choroïde elle-même participe très rapidement à cette inflammation ; de sorte que, finalement, on est en présence d'un véritable phlegmon intra-oculaire, dont le point de départ est au centre même de l'humeur vitrée.

Or, ces notions très intéressantes de physiologie pathologique n'ont pas seulement l'immense avantage de nous expliquer la marche foudroyante de ces suppurations diffuses et trop souvent généralisées d'emblée; elles nous permettent aussi de nous rendre un compte parfaitement exact de certaines formes d'abcès de l'humeur vitrée, à évolution très

lente, qui mettent des mois, des années même avant d'aboutir à l'extérieur, et qui se terminent, enfin, par l'expulsion spontanée du corps vulnérant hors du globe de l'œil. Il se produit, en pareil cas, sur le parcours du corps étranger, un véritable trajet fistuleux, dont le cul-de-sac correspond au siège primitif de ce dernier, et dont l'ouverture peut se trouver indistinctement, au niveau de la cornée, comme le prouve une observation très intéressante de Desmarres, rapportée par M. Galezowski, ou bien en un point quelconque de la partie antérieure de la sclérotique. Un beau jour, le projectile, situé d'abord assez profondément, mais ayant cheminé peu à peu vers l'extérieur, finit par sortir spontanément au moment de l'ouverture de l'abcès auquel il a donné lieu, et on le trouve ordinairement dans les pièces de pansement. Tel est un des modes de terminaison, malheureusement trop rare, de cette espèce d'affection, et qui rappelle complètement le genre de migration de tout corps étranger ayant séjourné pendant quelque temps dans l'économie.

Quand la suppuration n'est pas la conséquence immédiate ou tardive de la présence, à l'intérieur de l'humeur vitrée, du corps étranger, on voit survenir un autre processus, qui, pour être moins rapide et moins redoutable en apparence, n'en aboutit pas moins aussi, au bout d'un certain temps, à la perte complète et définitive du globe de l'œil par atrophie. Nous voulons parler de cette hyalitis chronique, à prédominance hyperplasique, qui transforme tout le contenu de la loge hyaloïdienne en un véritable tissu fibreux et qui amène consécutivement, par le fait de la rétraction, le décollement généralisé de la rétine et la disparition progressive de l'organe de la vision. Celui-ci, en effet, au bout de quelques mois, parfois seulement après quelques années, n'est plus guère représenté que par un petit moignon de la grosseur d'une noisette, qui souvent même encore renferme quelques plaques d'ossification.

Quant aux symptômes qui permettent au début de reconnaître la marche d'un pareil processus, nous les connaissons déjà : la constatation, à l'aide de l'ophtalmoscope, des nombreuses

traînées blanchâtres qui, partant du voisinage du corps étranger, se ramifient dans toutes les directions ; la dépression, limitée d'abord à l'ouverture d'entrée du projectile, et bientôt l'aplatissement de plus en plus marqué de la sclérotique à ce niveau, ne laissent aucun doute sur la marche progressive de l'affection et sur la perte fatale du globe de l'œil. Il existe toutefois un dernier symptôme sur lequel Arlt a insisté avec beaucoup de raison, et qui peut, à un moment donné, avoir une très grande importance, au point de vue de l'intervention thérapeutique : nous voulons parler de cette rougeur et de cette sensibilité toute particulière qu'on observe assez fréquemment vers la région de la sclérotique qui correspond à l'emplacement du corps étranger. Inutile d'ajouter que dans ces conditions la vision est totalement et pour toujours abolie.

Les symptômes et la marche que nous venons de décrire sont ceux qui conviennent à la grande majorité des cas et qui embrassent la généralité des faits; mais il nous reste maintenant à dire un mot d'un dernier processus, tout à fait exceptionnel, tellement aléatoire qu'on ne saurait en tenir compte quand il s'agit de prendre une détermination : nous faisons allusion à l'enkystement des corps étrangers à l'intérieur de l'humeur vitrée.

Jaeger, qui le premier, en 1857, attira sur ce point l'attention des ophtalmologistes, et qui put noter six fois cette marche favorable, résume ainsi les résultats de ses observations : « Quand, dit-il, l'inflammation reste locale, une, deux semaines déjà après l'accident, on voit diminuer les symptômes pathologiques; l'exsudat qui s'était produit disparaît petit à petit, et l'on voit le corps étranger enveloppé d'une membrane épaisse : de sorte que, au lieu d'un corps foncé, on distingue alors un kyste blanc jaunâtre, tranchant sur un fond obscur et paraissant augmenté de volume... Il peut se faire que la forme et les fonctions de l'œil recouvrent leur intégrité normale. » Or, il est facile de voir, par cette courte description, que l'enkystement, en somme, ne constitue que le degré le plus atténué de l'hyalitis hyperplasique, dont nous parlions il n'y a qu'un instant, à cette différence

près, que le processus, généralisé dans un cas, reste localisé dans l'autre, et aboutit finalement à la formation d'une véritable poche kystique autour du corps du délit.

Cet enkystement, d'ailleurs, peut avoir lieu au centre même de l'humeur vitrée, ou à la périphérie de la loge hyaloïdienne, à proximité de la coque oculaire. Aussi, n'insisterons-nous pas sur cette localisation, subordonnée complètement au siège même du corps étranger, et pouvant ainsi varier presque à l'infini, pour dire un mot de l'état de la vision dans les cas de cette nature. Malheureusement, même dans ces exemples relativement favorables, force est bien d'avouer que les troubles fonctionnels sont ordinairement très accentués et que la perte de la vision est la règle. Nous n'en voulons pas d'autre preuve que la statistique de Jaeger lui-même, dans laquelle il est dit que sur les six cas en question la vue fut perdue une fois par atrophie de l'œil et deux fois par décollement de la rétine; dans un cas, il existait un trouble très sensible ; dans les deux dernières observations enfin, la vision était bonne une fois, et absolument intacte une autre fois.

Or, tout exceptionnels que puissent être ces exemples de corps étrangers avec intégrité complète de l'acuité visuelle ils n'en méritent pas moins de fixer l'attention, car ces anomalies peuvent avoir, à un moment donné, une très grande importance au point de vue médico-légal. Aussi, sans parler des observations, curieuses sous ce rapport, empruntées à de Graefe, à Jacobson, à Jacobi, à Schelske, à Soelberg Wells et à Jaeger, qui portent à huit le total des faits de cette nature parfaitement authentiques, nous contenterons-nous de résumer celui des deux exemples publiés depuis par Hirschberg, de Berlin, qui nous paraît présenter le plus d'intérêt.

Observation CXLI. — Un boutonnier de vingt-neuf ans reçut le 27 juillet 1874 un éclat de fer dans l'œil droit. Douleurs pongitives, puis rougeur de l'œil. Au bout de deux jours, cessation des douleurs; quatre jours plus tard, le patient s'aperçoit que son œil voit trouble. Le 7 août : acuité normale de la vision; pas de rétrécissement du champ visuel; opacités flottantes considérables du corps vitré; pa-

ille légèrement voilée. A l'image renversée, on aperçoit, en dehors : un peu au-dessus de la papille, un corps étranger à grand diamè-e transversal et à reflets métalliques. Le 15 août : à 5 millimètres n dedans du rebord cornéen et un peu au-dessous du méridien orizontal, Hirschberg découvre, derrière une infiltration peu mar-uée de la conjonctive, une cicatrice scléroticale linéaire, grisâtre, orizontale et longue de 1 millimètre 1/2. Cristallin parfaitement ansparent. Dès que le patient tourne l'œil en dedans, on aper-oit dans le fond le corps étranger, noirâtre et non mobile. Du ilieu de la base, qui est adhérente, on voit partir une infiltration risâtre occupant les parties voisines de la rétine. Du sein de cette nfiltration, on voit sortir une membrane frêle, d'abord très étroite, uis un peu plus large, qui occupe le corps vitré. Disparition ra-ide de toute sorte de trouble.

Ce qu'il y avait de curieux dans les exemples d'enkyste-ıent dont nous venons de parler, c'était précisément l'absence omplète de tout trouble fonctionnel. L'observation suivante ous montrera une anomalie qui, tout en ne rentrant pas ab-olument dans la même catégorie, est peut-être plus bizarre ncore. Il s'agit, en effet, d'un sujet porteur d'un corps tranger au centre de l'humeur vitrée, et qui n'accusait, pour out symptôme, que de la diplopie monoculaire quand il regar-ait dans une certaine direction. L'examen ophtalmoscopi-ıe seul permit à de Graefe de reconnaître cette lésion, l'on n'aurait jamais pu soupçonner autrement.

Observation cxlii. — Il s'agit d'un jeune homme de vingt et un s, qui, en regardant dans une certaine direction, éprouvait de la plopie. En examinant l'œil malade, atteint longtemps auparavant r un coup de feu, de Graefe reconnut au centre du corps vitré un mb de chasse enkysté. Les exsudats dont il était enveloppé avaient forme d'un prisme transversalement dirigé. Puis, voulant recon-ître l'état de la choroïde et de la rétine, il éprouva de son côté mêmes phénomènes : l'image des vaisseaux situés derrière s exsudats était double.

Quant à l'explication de ce phénomène de réfraction inso-e, l'auteur de cette observation croit la trouver tout natu-llement dans la forme et la direction des exsudats groupés itour de l'agent vulnérant, et dont l'ensemble rappelait sez bien un prisme triangulaire transversalement dirigé.

On pourrait croire, d'après ce que nous venons de dire, que, l'enkystement une fois produit, le corps étranger est désormais absolument inoffensif et le globe de l'œil à l'abri de tout danger; mais malheureusement ce n'est là encore qu'une pure illusion, en contradiction flagrante avec les données les plus élémentaires de l'observation clinique, qui nous démontre chaque jour la fausseté d'une pareille prétention. L'enkystement, en effet, est bien rarement définitif, au point de vue absolu, et l'on doit toujours craindre de voir le corps étranger abandonner un jour ou l'autre, sous l'influence parfois des causes les plus inappréciables, la loge qui le contenait, et devenir ainsi le point de départ des accidents les plus redoutables. Ce sera peut-être après des mois, après bien des années même qu'éclatera cette complication; mais malheureusement elle est toujours imminente; et nous avons la conviction intime, pour notre compte personnel, qu'elle arrive presque toujours fatalement tôt ou tard, et que les résultats favorables, auxquels nous avons fait allusion plus haut, tiennent uniquement à la publication trop hâtive des résultats observés. Tout autres certainement seraient les conditions, si l'on pouvait revoir les blessés de longues années après l'accident. Telle est du moins la conclusion à laquelle nous a forcément amené l'examen d'un très grand nombre de faits de cette nature, que nous avons recueillis depuis quatre ans à la clinique de notre excellent maître. Heureux encore quand ce déplacement tardif ne compromet que l'œil primitivement atteint, et ne réagit pas, comme cela n'a lieu que trop souvent, par sympathie, sur son congénère du côté opposé. Il n'est même pas jusqu'à des troubles généraux de l'économie tout entière qui ne puissent survenir en pareille circonstance; puisque de Castelnau rapporte l'observation d'un ouvrier qui garda pendant trois ans un éclat de fer dans le corps vitré, et qui, dans la seconde année après l'accident, éprouva tout à coup une douleur tellement vive, qu'il crut en devenir fou. Bérard, de son côté, n'hésita pas à attribuer à cette cause le développement de convulsions épileptiformes très intenses.

Maintenant que nous connaissons ainsi les nombreuses for-

mes symptomatiques que peuvent présenter les corps étrangers de l'humeur vitrée, nous sommes dans les meilleures conditions voulues pour nous occuper de la question du diagnostic, qui offre, comme on va le voir, une très grande importance.

Diagnostic. — Un premier fait, dont il est bon d'être prévenu, car il pourrait de prime abord paraître absolument invraisemblable, doit immédiatement fixer notre attention, à savoir : que la présence de corps étrangers, même d'un très grand volume, logés à l'intérieur du globe de l'œil, peut passer complètement inaperçue pendant un certain temps. Et nous ne parlons pas, en ce moment, de méprises dues à l'inexpérience ou à l'inattention; car les erreurs auxquelles nous faisons allusion ont été parfois commises par des hommes dont personne, assurément, ne songera à discuter la valeur. Lenoir, par exemple, raconte qu'il ne vit pas tout d'abord un morceau de verre de 25 millimètres carrés, qui avait pénétré jusqu'au corps vitré par la cornée, l'iris et le cristallin, et qu'il n'en reconnut la présence qu'à un second examen. Nous trouvons de même, dans les rapports de l'Ophthalmic Hospital, le cas d'un corps étranger, d'un volume considérable, qui était ainsi resté pendant six semaines dans l'œil, sans être diagnostiqué : quand l'énucléation fut pratiquée, à cette époque, par Couper, on trouva à l'intérieur du bulbe un gros morceau de verre, par-dessus lequel la cicatrisation de la plaie s'était faite. Ce morceau, de forme triangulaire, avait environ un pouce anglais de long, un demi-pouce de large et une épaisseur de 0,083 de pouce. Nous avons déjà parlé plus haut de cette petite flèche d'arquebuse, longue de 32 millimètres, qui avait disparu en totalité à l'intérieur de l'humeur vitrée, et qu'Hirschberg lui-même, appelé auprès du blessé, ne diagnostiqua qu'au quinzième jour, alors que les barbes en laine apparurent spontanément à l'extérieur. Or, ne ressort-il pas de ces exemples, dont nous pourrions certainement multiplier le nombre, qu'il faut, dans tous les cas où l'on a lieu de soupçonner la pénétration, s'entourer des plus grandes précautions, et s'aider de tous les moyens à

notre disposition avant de se prononcer d'une manière définitive? Aussi posons-nous en règle, toutes les fois que l'ouverture d'entrée est suffisamment large, et l'examen ophtalmoscopique rendu impossible par l'hémorragie ou par toute autre complication, de recourir d'emblée au cathétérisme de la plaie, pratiqué à l'aide d'un petit stylet d'argent boutonné. Nous n'ignorons pas que ce mode d'exploration a été rejeté, comme dangereux, par quelques-uns des spécialistes les plus autorisés; mais nous n'en persistons pas moins à prétendre qu'il est absolument inoffensif dans tous les cas où l'on agit avec prudence, et qu'il rend très souvent, en pareille circonstance, de réels services. Pour son compte personnel, M. Galezowski n'hésite pas à y recourir dans les cas embarrassants, et il en a toujours retiré les plus grands avantages; car le petit bruit qui résulte du contact du stylet explorateur avec le corps étranger ne laisse que bien rarement le diagnostic en suspens. Malheureusement, cette méthode n'est plus applicable aux projectiles de faibles dimensions, dont l'ouverture d'entrée est à peine perceptible. C'est alors qu'il faudra rechercher, avec le plus grand soin, les différents symptômes que nous avons énumérés : explorer la sensibilité de la cornée et l'étendue du champ visuel; retrouver le trajet parcouru par le corps vulnérant, tant au niveau des membranes externes du globe de l'œil qu'à l'intérieur même de l'humeur vitrée; et constater surtout, au moyen de l'ophtalmoscope, le siège exact de l'objet incriminé. L'instillation de quelques gouttes d'atropine ne devra jamais être négligée dans ce genre de recherche, qui réclame toujours une sérieuse attention.

Mais, et nous ne saurions trop le répéter encore actuellement : alors même que le blessé n'accuserait aucun trouble fonctionnel, si les conditions seules dans lesquelles s'est produit l'accident peuvent faire supposer la pénétration, il n'en faudra pas moins se livrer à un examen très minutieux du fond de l'œil; les quelques exemples de corps étranger avec intégrité absolue de la vision que nous avons cités précédemment, doivent, en effet, nous rendre très circonspect sous ce rapport.

Il est un dernier mode d'investigation, imaginé par Berlin et dont nous devons dire un mot, car il a fourni d'excellents résultats entre les mains de son auteur, et peut, dans des conditions analogues, avoir son utilité : nous voulons parler de la valeur diagnostique de la connaissance de la force impulsive du corps étranger. Berlin eut recours à ce procédé ingénieux dans les circonstances suivantes : Une jeune fille avait été frappée à l'œil droit par un projectile de petit fusil à vent, et il était de toute impossibilité de reconnaître directement le siège du corps du délit. Ce spécialiste distingué eut alors recours à l'expérimentation, et ne tarda pas à se convaincre que l'amorce n'avait pas une force suffisante pour que le projectile ait pu traverser le bulbe de part en part : d'où il conclut, avec raison, que ce dernier devait se trouver à l'intérieur de l'humeur vitrée et à une distance, calculée à l'avance, du trou d'entrée. La suite justifia pleinement l'exactitude de son diagnostic; car Berlin, ayant sondé la plaie, rencontra, en effet, le corps vulnérant et put l'extraire avec de petites pinces. Il ne faudra donc pas manquer, au besoin, de mettre à profit ce procédé de diagnostic, aussi simple qu'avantageux.

Pronostic et complications. — On pourrait croire, si l'on s'en rapportait uniquement aux résultats fournis par certaines statistiques, que les corps étrangers du corps vitré entraînent à leur suite des conséquences relativement peu fâcheuses et souvent même assez favorables. Si l'on se reporte, par exemple, pour juger cette question, à la thèse du Dr Ballias, on est fort étonné d'y constater que, sur cinquante observations de cette nature, quinze fois la vision a été conservée.

Or, nous ne saurions, pour notre compte personnel, partager une pareille opinion; et nous devons avouer que la valeur de ces résultats numériques, mise en doute depuis bien longtemps déjà par M. de Wecker, dans son *Traité des maladies des yeux*, nous semble complètement inacceptable. Une pareille conclusion, pour le dire en un mot, est en contradiction flagrante avec tout ce que nous avons vu et lu jusqu'à présent, touchant la gravité considérable du pronos-

tic des corps étrangers de l'humeur vitrée. Nous n'avons, en effet, rencontré encore qu'un seul exemple dans lequel la vision fût relativement conservée; et nous devons même ajouter, pour être juste, qu'à notre dernier examen, pratiqué deux mois après l'accident, le corps étranger, momentanément enkysté, avait subi un léger déplacement et déterminait depuis quelques jours des douleurs assez légères, il est vrai, mais déjà trop significatives. Aussi, quoi qu'on dise, quoi qu'on fasse, nous ne craignons pas d'affirmer, avec la plupart des auteurs qui se sont occupés tout spécialement de cette question, Arlt, de Graefe et Berlin en tête, qu'en thèse générale ce pronostic est toujours d'une gravité excessive, et que la conséquence à peu près fatale de la pénétration des corps étrangers à l'intérieur de l'humeur vitrée est non seulement la perte définitive et absolue de la vision de l'organe atteint, mais le plus souvent aussi la destruction par suppuration ou la disparition par atrophie du globe de l'œil ainsi frappé. Bien plus, nous n'aurons même pas tout dit quand nous aurons ajouté qu'il n'est certainement pas de cause plus fréquente des accidents sympathiques; puisqu'on a vu, dans quelques cas, fort heureusement très rares, éclater tout à coup, dans ces conditions, des troubles généraux capables de compromettre la raison et la vie elle-même. Qu'on ne vienne point, d'ailleurs, nous opposer les quelques terminaisons heureuses enregistrées de temps à autre dans les annales de la science, ni s'appuyer sur ces faits exceptionnels pour croire à leur bénignité relative et s'abandonner à une sécurité trompeuse. Nous ne nous lasserons pas de le répéter : ce sont là des raretés pathologiques, qui finissent toujours à un moment donné, souvent après plusieurs années, par rentrer dans la loi commune; et l'on ne saurait assurément baser sa règle de conduite sur de pareilles exceptions. Car, en somme, la thérapeutique, qui est le but principal vers lequel nous tendons, doit embrasser l'immense majorité des cas, et ne pas viser simplement quelques faits particuliers.

Traitement. — Afin d'étudier avec méthode cette partie si intéressante du sujet qui nous occupe, et de nous placer, au-

ıe possible, dans les conditions les plus ordinaires de
'vation clinique, nous devrons envisager la question
'vention aux deux périodes principales de son évolu-
d'une part, nous supposerons le chirurgien appelé au-
lu blessé immédiatement après l'accident ou dans les
ers jours qui suivent, alors que la réaction inflamma-
ıt encore peu intense et l'emplacement du corps étran-
rfaitement appréciable. Nous discuterons, d'autre part,
est la conduite à tenir dans l'hypothèse, beaucoup plus
ıt réalisée, d'un traumatisme remontant à quelques
léjà, datant même de quelques mois, et caractérisé par
es nombreuses formes symptomatiques dont nous avons
Les indications thérapeutiques, comme on va le voir,
ıin d'être identiques dans ces différents cas.
ı avant d'aller plus loin et pour éviter toute équivoque,
levons d'abord éliminer de cette discussion toute la sé-
ı corps étrangers qui restent implantés entre les lèvres
olution de continuité sclérotícale, et dont l'extraction
liate ne fait de doute pour personne. Nous en dirons tout
à propos des corps étrangers de très gros volume, à
ure d'entrée considérable, et dont l'extirpation est pra-
par tous les chirurgiens au moment même des recher-
xploratrices. Seuls, les projectiles de faibles dimen-
qui ne laissent derrière eux que des traces à peine
ciables de leur passage, fixeront désormais notre atten-

minons donc maintenant la supposition première d'un
étranger qui a pénétré depuis peu de temps à l'inté-
de l'humeur vitrée, et dont l'ophtalmoscope permet de
naître exactement le siège et les dimensions : quelle est,
reille circonstance, le traitement applicable? Comment
intervenir? Les différents auteurs, nous devons en con-
sont loin d'être d'accord, et les avis non moins par-
Toutefois, on peut ranger sous trois chefs principaux
éthodes qui ont été successivement préconisées par des
listes également autorisés : les uns, en effet, attendent,
ntervenir, l'apparition des accidents, et, réglant unique-

ment leur conduite sur la marche des événements, se déclarent partisans convaincus de la méthode expectante et se contentent uniquement de l'emploi des antiphlogistiques; les autres, pessimistes exagérés, ne proposent rien moins que l'énucléation préventive du globe de l'œil atteint; d'autres enfin, prenant pour ainsi dire un moyen terme, recommandent d'aller, dans tous les cas, directement à la recherche du corps étranger. Voyons ce qu'il faut penser de chacune de ces propositions en particulier, et recherchons lequel de ces procédés est susceptible de rendre le plus de services au malheureux patient.

Les difficultés d'une pareille entreprise ne datent pas d'aujourd'hui, et il y a bien longtemps déjà que cette discussion, soulevée pour la première fois, est restée sans solution définitive. Les plus grands cliniciens eux-mêmes n'ont pas osé aborder franchement la question, ni se prononcer, à ce sujet, d'une manière catégorique; nous n'en saurions donner de meilleure preuve que le passage suivant, emprunté au traité, justement classique, de l'illustre père de l'ophtalmologie française : « Entreprendre l'extraction d'un corps étranger dans le corps vitré, dit en effet Desmarres, est une chose grave pour le malade et délicate pour le médecin; laisser le corps étranger et attendre, c'est se livrer sans se défendre aux chances les plus fâcheuses et les plus tristes. » Mais, malheureusement, cette réponse évasive n'a pas avancé d'un pas la question, et le praticien ne saurait y trouver une règle de conduite. Force est donc bien, pour nous, de pénétrer plus avant, et de faire tous nos efforts pour émettre des conclusions plus rigoureuses et aussi proches que possible de la vérité.

Or, les partisans de la méthode expectante se basent, pour rester dans l'inaction, sur des raisons parfaitement plausibles en apparence, mais qui n'offrent aucune espèce de valeur, quand on veut bien se donner la peine d'aller au fond des choses. Les corps étrangers de l'humeur vitrée, disent-ils, sont loin de déterminer, dans tous les cas, des accidents aussi redoutables qu'on pourrait le croire au premier abord;

bien souvent ils deviennent le point de départ d'une irritation lente et chronique qui aboutit, sans grand inconvénient et sans danger sérieux, à l'atrophie simple du globe de l'œil; quelques exemples même sont là pour démontrer que l'enkystement est possible et que la vision peut conserver son degré d'acuité normale. Ils ne voient dès lors aucun motif sérieux d'intervention active, à laquelle ils ne craignent point d'adresser le grave reproche d'occasionner, dans la plupart des cas, des désordres plus sérieux encore que ceux qu'on est appelé à combattre. En admettant même l'éclosion de ces accidents, toujours plus ou moins problématiques, il serait toujours temps de recourir au sacrifice de l'organe et de couper ainsi court à toute complication. « La méthode expectante, dit M. Galezowski, qui est resté fidèle à cette doctrine, nous paraît devoir être suivie tout le temps que le corps étranger reste enkysté et suspendu dans le corps vitré. Mais dès qu'on s'apercevra qu'il est descendu dans les parties déclives, et dès que les symptômes inflammatoires commenceront à s'accentuer, on ne devra pas hésiter à faire l'énucléation de l'œil. Quant à la méthode d'extraction du corps étranger, nous doutons fort qu'elle puisse donner de bons résultats. » Nous ne saurions, malgré la meilleure volonté du monde et malgré tout le respect que nous professons pour les opinions de notre savant maître, partager cette manière de voir, ni préconiser l'expectation, qui nous semble passible des plus graves reproches.

Le développement d'accidents inflammatoires très intenses, il ne faut pas l'oublier, est la règle, toutes les fois qu'un corps étranger pénètre à l'intérieur de l'humeur vitrée; et la tolérance, au contraire, rentre dans la catégorie des exceptions. Les résultats, même les plus favorables en apparence, ne sont pas de longue durée, et l'expectation peut, à un moment donné, compromettre non seulement l'organe primitivement atteint, mais trop souvent, hélas! aussi, le globe de l'œil du côté opposé. Tout retard, toute hésitation, en pareil cas, est, à n'en pas douter, une porte ouverte à l'ophtalmie sympathique. Or, puisque l'œil blessé est destiné

à disparaître tôt ou tard, puisqu'il ne rend plus aucun service et qu'il peut même compromettre l'existence de son congénère, ne doit-on pas rationnellement recourir d'emblée à un traitement actif, capable de parer à toute autre complication, alors surtout qu'en mettant les choses au pis les conséquences de l'intervention peuvent tout au plus amener la perte de l'organe sacrifié d'avance?

Telle est certainement la liaison d'idées qui a décidé un grand nombre de chirurgiens à proposer, en pareille circonstance, l'énucléation préventive, dans le but de débarrasser le patient d'un organe non seulement inutile, mais dangereux pour son congénère. Power, par exemple, n'hésite pas à conclure des faits très nombreux qu'il a pu recueillir à Saint-Bartholomew's Hospital, que : toutes les fois qu'on a de bonnes raisons de croire à la pénétration et au séjour d'un corps étranger dans le corps vitré, le seul traitement convenable est l'extirpation immédiate ou prompte du globe de l'œil. Mac-Naughton Jones n'est pas moins explicite : « S'il existe, dit-il, un corps étranger à l'intérieur du globe oculaire, il n'y a pas à hésiter : l'énucléation est formellement indiquée. » Les chirurgiens américains, qui ont eu, pendant la guerre de la Sécession, le plus vaste champ d'exploration qu'on puisse imaginer, sont arrivés à la même conclusion et ne craignent pas de poser en fait : « que toutes les fois que des corps étrangers sont logés dans le globe de l'œil, on doit les extraire à tout hasard, et que, s'il est impossible de les trouver, le bulbe doit être extirpé sur l'heure, afin de préserver l'autre ». On ne manquera certainement pas de taxer d'exagération cette manière de faire; et, pour notre compte personnel, nous n'oserions certainement pas recommander une méthode aussi expéditive, ni pratiquer ainsi d'emblée l'énucléation préventive. Mais nous avons, fort heureusement, à notre disposition une dernière méthode, qui, tout en offrant les mêmes avantages, n'a pas l'inconvénient grave d'exiger le sacrifice immédiat de l'organe, lequel peut même, dans certains cas, conserver sa forme et remplir encore les fonctions importantes qui lui sont dévolues : nous voulons

parler de l'extirpation directe du corps étranger, mode de traitement recommandé aujourd'hui par la grande majorité des ophtalmologistes, et que nous croyons, quant à nous, devoir adopter en principe.

De Graefe fut le premier qui osa, en 1857, proposer cette méthode, en disant : qu'il fallait tenter l'extraction chaque fois qu'il existait une chance raisonnable de pouvoir saisir le corps étranger, quand bien même l'œil devrait s'atrophier, par suite d'une choroïdite purulente consécutive ; ce qui procurerait au moins au malade l'avantage d'éviter l'énucléation du bulbe. Il en décrivit en même temps les règles opératoires, et appliqua plusieurs fois, sur le vivant, le procédé ingénieux qu'il avait indiqué. Depuis cette époque, il ne manqua aucune occasion de revenir sur ce sujet, et dans la fameuse discussion soulevée, en 1863, à la Société ophtalmologique d'Heidelberg, sa conclusion définitive fut : que, dans tous les cas où des corps étrangers se trouvent à l'intérieur de l'œil, l'extraction est indispensable comme moyen préventif. Il se croyait, à son avis, d'autant plus autorisé à recommander cette pratique, qu'on ne peut jamais espérer que le corps étranger, s'il a un certain volume, parvienne à s'enkyster; tandis qu'il est, au contraire, presque constant que l'œil qui en est le siège est irrévocablement perdu. Or, depuis 1857, cette méthode, accueillie tout d'abord avec quelque méfiance, ne tarda pas à faire de nombreux prosélytes; au point qu'on peut dire, sans être taxé d'exagération, qu'elle réunit actuellement la majorité des suffrages. D'après Mackenzie, « l'extraction immédiate du corps étranger n'aura pas seulement pour résultat d'épargner de grandes souffrances immédiates à l'organe blessé, mais elle pourra de plus préserver la vue de l'œil sain, en le mettant à l'abri de toute inflammation sympathique ultérieure ». De Wecker se prononce catégoriquement pour l'intervention active : « Aussi, lisons-nous dans son *Traité des maladies des yeux*, importe-t-il dans la plupart des cas d'intervenir activement et sans retard, à la condition toutefois que la position qu'occupe le corps étranger permette de le faire..... Lors donc qu'on a affaire à un corps

étranger dont la composition chimique est telle qu'on ne puisse espérer qu'il finisse par s'enkyster, il ne reste qu'à l'attaquer directement, après s'être, autant que possible, éclairé sur la position qu'il occupe dans l'œil. » Arlt, Berlin, Hirschberg, pour ne citer que les principaux, partagent absolument la même opinion et recommandent la même pratique. D'ailleurs, nous ne saurions mieux faire, pour résumer dans le moins de mots possible tout ce qui peut être dit sur cette question, que de reproduire ce passage remarquable, emprunté à l'excellent article publié par Giraud-Teulon dans le *Dictionnaire encyclopédique* : « L'inflammation présente ou future que détermine ou déterminera, selon toute probabilité, la présence d'un corps étranger dans le corps vitré, impose, comme indication formelle, les tentatives les plus audacieuses d'extraction immédiate du corps étranger... Malgré quelques rares exceptions, l'œil, siège d'un tel accident, peut être considéré comme perdu, que l'on intervienne ou non. Mais, si l'on s'abstient, l'œil est exposé en sus aux tristes perspectives de longues douleurs, d'inflammations constamment renouvelées et que couronne trop souvent une ophtalmie sympathique finale.

» Il faut donc tout tenter pour enlever directement le corps étranger, si on peut l'atteindre; ou, si on ne le peut, pour provoquer son entraînement par l'issue de la portion du corps vitré qui l'enveloppe; ou enfin, ressource extrême, par la suppuration du corps vitré avec large ouverture. On garantit ainsi le malade de l'ophtalmie sympathique, on abrège ses souffrances, souvent fort longues et se comptant communément par mois et années; enfin, dans quelques cas heureux, on peut conserver un organe encore plus ou moins utile. »

Or, maintenant que les avantages de cette méthode nous paraissent amplement démontrés, il nous reste à parler des indications et des contre-indications qu'elle comporte; du procédé opératoire qui lui convient et des résultats définitifs auxquels elle aboutit; ce sont là certainement tout autant de détails qui méritent une sérieuse attention.

Les conditions que doit remplir un corps étranger, situé à

l'intérieur de l'humeur vitrée, pour être justiciable de l'extirpation, sont au nombre de deux principales : il faut, d'une part, que le chirurgien appelé à intervenir connaisse l'emplacement exact qu'il occupe ; il faut, d'autre part, quel que soit d'ailleurs le temps écoulé depuis la pénétration, que la zone celluleuse qui entoure le corps vulnérant ne soit ni assez étendue pour le masquer aux regards, ni assez dense pour l'immobiliser. Car autrement, l'humeur vitrée, ayant acquis ainsi une consistance anormale, constituerait un véritable obstacle à la sortie ou à la préhension du corps étranger ; et entraînerait, à peu près forcément, l'évidement du globe de l'œil. C'est assez dire que l'extirpation, d'une manière générale, offre d'autant plus de chance de succès, qu'elle est pratiquée dans les premiers jours qui suivent le traumatisme, et qu'elle réclame, en conséquence, une décision rapide.

Mais, une fois l'extirpation résolue, faut-il encore savoir comment la pratiquer et quel est le meilleur procédé pour y parvenir ? Tout dépend, en pareil cas, du siège même du corps étranger, auquel est complètement subordonné le choix du mode opératoire. Lorsque, en effet, ce dernier est situé à la partie inférieure du globe de l'œil et immédiatement en arrière du cristallin, tous les auteurs s'accordent, avec de Graefe, pour aller directement à sa recherche, au moyen d'une incision périphérique de la partie inférieure de la cornée, suivie de l'iridectomie et de l'extirpation préalable du cristallin. Mais, quand le corps étranger est plus profondément placé, ce procédé cesse d'être applicable et il faut y renoncer : celui de Graefe et celui de Arlt trouvent alors leur indication. De Graefe, lui, pratique, à quelque distance de l'équateur, une incision scléroticale exactement parallèle au bord de la cornée, mesurant environ 15 ou 16 degrés du cercle cornéen, et limitée autant que possible à l'intervalle qui sépare les muscles droit inférieur et droit externe. Cette section donne certainement un grand jour, et permet d'agir avec beaucoup de facilité ; mais elle présente l'inconvénient de couper du même coup une partie des nerfs ciliaires et de prédisposer aux hémorragies.

Aussi n'hésitons-nous pas à donner la préférence au procédé imaginé par Arlt, dans un cas de cysticerque sous-rétinien, procédé également applicable à l'extraction des corps étrangers, et qui consiste à pratiquer l'incision, non plus parallèlement au bord de la cornée, mais bien suivant le plan d'un méridien : « Après avoir anesthésié le patient, dit à ce propos le savant professeur de Vienne, et mis le globe en rotation supéro-externe à l'aide d'une forte anse de fil, j'ai sectionné d'abord d'avant en arrière la conjonctive et la capsule de Ténon entre les muscles droit interne et droit inférieur, dans le plan du méridien. La plaie, longue d'environ 1 centimètre, était ensuite tenue écartée à l'aide de très petits crochets, et le sang était étanché. Puis, j'enfonçai un couteau à cataracte, le dos tourné contre le globe, à 2 ou 3 millimètres du bord cornéen et je le poussai dans la direction du méridien jusqu'au point de la contre-ponction, situé à 5 ou 6 millimètres en arrière de la ponction. La plaie fut alors rendue béante à l'aide de deux petits crochets, et le cysticerque glissa au dehors de l'ouverture. » On pourra, d'ailleurs, quelque soit le genre d'incision qu'on adopte, tacher d'y comprendre l'ouverture d'entrée du projectile, toutes les fois que ce dernier se trouvera à proximité.

Mais, l'incision ainsi pratiquée, si le corps étranger ne sort pas spontanément avec une partie de l'humeur vitrée, quel est l'instrument préférable pour aller à sa recherche? Nous ne saurions donner de règle précise à cet égard ; car les uns emploient de préférence les petites pinces à capsule, et les autres se servent plus volontiers de curettes, légèrement modifiées suivant les circonstances; on pourra donc user, indifféremment, de l'un ou de l'autre de ces instruments.

Toutefois, quand on aura affaire à de petits morceaux de fer ou d'acier, ce sera le cas, ou jamais, de recourir à l'emploi des aiguilles aimantées, que Mac-Keown a tenté tout récemment d'appliquer à l'extraction de cette espèce de corps étrangers de l'humeur vitrée, et dont il obtient, en réalité, d'excellents résultats, comme le prouve l'observation suivante :

Observation CXLIII. — Il s'agit d'un garçon de quinze ans, qui avait reçu dans l'œil un éclat d'acier parfaitement perceptible à l'ophtalmoscope. Dès le lendemain survenaient de violentes douleurs, et les milieux de l'œil étaient nébuleux. Mac-Keown pratiqua l'opération suivante : Après chloroformisation, il incisa la sclérotique parallèlement à l'insertion cornéenne; puis introduisit dans la plaie une pointe d'aimant, qu'il dirigea en arrière. Le corps étranger s'y s'attacha immédiatement, et, après deux tentatives, put être extrait sans difficulté. Quelques jours après l'œil était guéri; trois semaines après, l'acuité visuelle était égale à un 1/2.

Or, il est bien évident qu'on ne saurait trop s'engager dans cette voie, dans tous les cas où la nature de la particule métallique le permettra; car, en admettant même que ce procédé ne donne pas toujours un aussi brillant succès, il a tout au moins le grand avantage de ne déterminer aucun inconvénient. Et l'aiguille aimantée peut ainsi servir indifféremment, comme le pense l'inventeur de cette modification ingénieuse, tout à la fois d'extracteur, de sonde ou d'explorateur.

Reste maintenant à examiner ce que devient l'organe de la vision et la vision elle-même, après ce mode d'intervention? Or, nous avouerons, sans la moindre arrière-pensée, que la terminaison la plus habituelle d'une semblable opération est, à n'en pas douter, l'atrophie plus ou moins rapide du globe de l'œil; mais c'est déjà beaucoup, pour le patient, d'être ainsi débarrassé, sans douleur et sans complication, de cet hôte incommode et dangereux. Comme le fait très justement remarquer le professeur Arlt : « Même si l'œil se perdait après l'extraction, le blessé serait toujours dans un état plus favorable que si le corps étranger était resté dans l'œil et y provoquait de l'inflammation. » Cette terminaison fâcheuse est loin, d'ailleurs, de survenir dans tous les cas; et des exemples, assez nombreux aujourd'hui, prouvent que l'acuité visuelle peut recouvrer son intégrité absolue, après une pareille intervention. Nous avons déjà relaté plus haut le fait, intéressant sous bien d'autres rapports, de Mac-Keown, dans lequel l'acuité était égale à 1/2; voici un autre exemple, plus curieux encore, emprunté à Schœller, et qui nous montre que le rétablissement de la vision peut être absolu :

Observation cxliv. — Morceau de capsule dans l'humeur vitrée. Extraction. Rétablissement complet de la vision. — Enfant de douze ans : cataracte traumatique avec plaie de la cornée. Extraction de la cataracte, mais S = 1/14. A l'examen ophtalmoscopique : opacité diffuse du corps vitré, dans lequel un reflet brillant et doré trahit la présence du corps du délit. L'éclairage focal fait découvrir une lamelle de cuivre, longue de 3 millimètres, située au-dessous de la plaie sclérale et derrière l'iris, enlacée à son bout supérieur par les filaments d'un réseau de tissu fibreux, mais libre et oscillant en tout sens par son bout inférieur. L'auteur entr'ouvrit la plaie sclérale, à l'aide du couteau lancéolaire, et au moyen d'une pince à capsule parvint à saisir et à amener au dehors le corps étranger. L'accident remontait à six mois. S = 20/20 avec un verre convexe n° 4.

Le nombre des succès ainsi enregistrés, à la suite de l'extirpation des corps étrangers, augmentera même beaucoup, nous en avons la conviction intime, le jour où, la suture de la sclérotique ayant acquis droit de cité dans la pratique courante de l'ophtalmologie, on voudra bien se donner la peine de réunir, immédiatement après l'opération, les lèvres de l'incision scléroticale, au lieu de les abandonner à elles-mêmes.

Le meilleur exemple que nous en puissions donner est celui, déjà bien ancien il est vrai, puisqu'il date de 1833, qui a été publié par Baretti dans la *Gazette italienne* : un fragment de verre avait divisé la sclérotique sur une étendue d'un centimètre et avait disparu en grande partie dans l'humeur vitrée ; ce chirurgien en pratiqua l'extraction et appliqua trois points de suture entrecoupée. Or, le quinzième jour, la guérison était complète, et la vision tellement parfaite, que les objets même de petites dimensions étaient facilement reconnus. Aussi, établissons-nous comme règle de toujours appliquer au moins un point de suture, dans tous les cas où l'on ira à la recherche d'un corps étranger à travers une incision de la sclérotique.

Nous devons maintenant, pour en avoir fini avec ce traitement, passer à la seconde partie du problème ; autrement dit, nous supposer en présence d'un corps étranger séjournant

depuis un certain temps déjà à l'intérieur de l'humeur vitrée, et discuter le mode d'intervention qu'il lui est applicable. Les indications naturellement varieront encore ici avec chaque cas particulier, ce qui nous oblige à établir un certain nombre de catégories.

S'agit-il d'abord d'un corps de petit volume parfaitement enkysté et ne gênant que fort peu la vision? Il est bien certain qu'il ne saurait venir à l'esprit d'aucun chirurgien prudent de proposer une opération en pareille circonstance; aussi l'abstention nous paraît-elle formellement indiquée.

Mais, si, dans les mêmes conditions, l'acuité visuelle présentait une diminution considérable, déterminée bien manifestement par l'interposition, sur le trajet des rayons lumineux, de la membrane kystique et du corps étranger qui y est contenu, serait-on en droit d'intervenir activement? Nous n'oserions assurément pas donner de règle fixe à ce sujet; mais nous ne verrions, pour notre compte personnel, que des avantages à tenter l'extraction : à la condition toutefois que le corps soit de petit volume, parfaitement mobile à l'extrémité du pédicule auquel il est appendu, et surtout assez facile à saisir. L'opération, dans ces cas, a souvent réussi et donné d'excellents résultats.

Lorsque le corps étranger a déterminé l'atrophie du globe de l'œil et compromis ainsi définitivement l'organe et sa fonction, vaut-il mieux conserver le moignon tel qu'il est ou proposer l'énucléation? L'état seul de la sensibilité permet de répondre à cette question : tant que le moignon restera absolument indolore spontanément ou à la pression, il n'y aura pas lieu d'intervenir; mais le jour où surviendra la moindre douleur, il ne faudra pas hésiter un seul instant à exiger ce sacrifice. En cas même d'indolence absolue, il ne faudrait pas refuser au malade qui en ferait la demande le bénéfice de l'énucléation.

Par contre, on doit intervenir chirurgicalement, et cela le plus tôt possible, toutes les fois que le corps vulnérant devient le point de départ d'accidents inflammatoires tant soit peu persistants, et sur lesquels le traitement antiphlogistique,

employé tout d'abord, semble n'avoir aucune influence. On a proposé, en pareille circonstance, de tenter encore à tout hasard l'extraction du corps du délit, et d'aller, à l'exemple de Barton, directement à sa recherche par une longue incision de la cornée et du cristallin; on a vanté également, dans ces conditions, l'amputation du segment antérieur du globe de l'œil; mais nous ne saurions recommander de semblables méthodes. Seule, l'énucléation est susceptible de couper court à tous les accidents et de prévenir les complications sympathiques; aussi, quelque pénible que puisse paraître cette détermination, doit-on s'y rattacher comme à la seule planche de salut.

(*A suivre.*)

BIBLIOGRAPHIE ÉTRANGÈRE

Analysée par le Dr PARENT.

CENTRALBLATT FÜR PRAKTISCHE AUGENHEILKUNDE (D'HIRSCHBERG).

Du drainage dans le décollement rétinien,

Par le Dr COHN.

Après avoir expérimenté dans un certain nombre de cas le drainage, le professeur Cohn est arrivé aux conclusions suivantes :

1° Le drainage est pour l'œil tout à fait sans danger (conclusion difficile à admettre quand on a vu plusieurs opérateurs à Paris être obligés d'énucléer des yeux drainés qui avaient occasionné une ophtalmie sympathique). Dans les cas de M. Cohn, le fil d'or a pu rester depuis 4 semaines jusqu'à 8 et même 10 mois sans occasionner le moindre phénomène sympathique. Il est vrai qu'il faut avoir soin de passer le fil dans la région équatoriale et éviter soigneusement la région ciliaire.

2° Le résultat immédiat a été favorable, dans la plupart des cas même remarquablement bon ; la rétine s'est réaccolée, le champ visuel s'est agrandi, mais la perception des couleurs et l'acuité visuelle restèrent, malgré cela, mauvaises.

3° Même après une durée de 3 ans le décollement rétinien peut être momentanément guéri par le drainage.

4° Pour tous les cas, soit plus tôt, soit plus tard, le décollement s'est constamment reproduit.

5° Quoique l'opération n'offre aucun danger, elle doit être abandonnée, puisque la simple ponction de la sclérotique produit le même effet et est beaucoup plus facile d'exécution. Cohn a fait la même remarque que Hirschberg : la ponction donne un bon résul-

tat immédiat, mais n'empêche pas non plus la récidive du décollement. Dans chaque cas maintenant Cohn fait la ponction, tout en prévoyant que l'opération n'aura qu'un résultat temporaire, et il laisse le malade couché sur le dos pendant 15 jours avec le bandeau compressif.

Studien über Angeborene Farbenblindheit.

par le Dr Hermann Cohn.

De cette étude très consciencieusement faite ressortent les faits suivants :

Dans tous les cas le daltonisme est binoculaire.

1° Tandis qu'auparavant quelques auteurs avaient pensé que le daltonisme ou l'achromatopsie était plus fréquent chez les yeux bleus que chez les yeux bruns, les recherches et les observations de Cohn n'établissent pas un pareil rapport.

2° Il n'existe aucun lien de relation entre l'état de réfraction et l'achromatopsie.

3° L'acuité visuelle n'est pas influencée par l'achromatopsie et l'ophtalmoscope ne révèle rien d'anormal dans le fond de l'œil.

4° A la suite d'une analyse exacte de chaque cas, Cohn est arrivé à la conviction que toute personne qui ne perçoit pas le rouge ne perçoit pas non plus le vert, et qui ne reconnaît pas le bleu ne reconnaît pas non plus le jaune, et réciproquement. Sur 100 personnes atteintes à un degré quelconque de la cécité des couleurs, 80 ne percevaient pas le rouge et le vert, 12 ne reconnaissaient ni le bleu ni le jaune, ni le rouge ni le vert et étaient par conséquent tout à fait achromatopes; 5 ne pouvaient distinguer le jaune et le bleu, mais montraient en outre quelque différence pour les autres couleurs.

Dans 3 cas enfin l'acuité pour les couleurs était abaissée d'une façon générale.

La diminution du spectre ne fut constatée avec certitude que chez deux personnes qui ne reconnaissaient pas le rouge et le vert

et chez une troisième qui ne reconnaissait aucune couleur; pour toutes les trois c'est du côté du rouge que le spectre était diminué.

Le chapitre x traite de l'incurabilité du daltonisme. Favre, de Lyon, avait cru que le daltonisme, grâce à des exercices méthodiques, pouvait être guéri. Cohn a revu, après un intervalle de 6 à 9 mois 32, de ses malades qui avaient assidûment suivi les exercices prescrits; ils ne commettaient plus en effet des erreurs aussi grossières qu'auparavant, mais Cohn put constater que cette amélioration apparente n'était due qu'à une plus grande sensibilité dans l'appréciation de tons plus ou moins clairs, correspondant aux différentes couleurs.

Le chapitre XII est consacré à la réfutation de la théorie de Magnus sur le développement historique du sens des couleurs, théorie qui est basée sur ce que dans les poètes de l'antiquité les expressions de vert et de bleu manquent, et Magnus en a conclu qu'à cette époque les impressions du bleu et du vert n'existaient pas et qu'elles ne s'étaient développées que plus tard.

ZUR AETIOLOGIE DER KERATITIS (PROF. ARLT.) DANS WIENER MEDICINISCHE WOCHENSCHRIFT. 1879, n° 7-11.

Faisant la revue des différentes causes de la kératite, Arlt s'exprime ainsi : « Plus j'examine, plus je crois que non seulement les paupières, mais aussi la conjonctive bulbaire, qui s'infiltre et se gonfle parfois jusqu'à en être dure, peuvent exercer une compression fâcheuse sur les vaisseaux ciliaires antérieurs et le réseau vasculaire qui entoure la cornée; la nutrition de cette membrane transparente en est ainsi entravée et la nécrose peut survenir. »

Le pannus se manifeste par la formation de petits exsudats et le développement de vaisseaux qui recouvrent la superficie de la cornée et débute toujours par une infiltration plus ou moins forte, le plus souvent de la partie supérieure de la cornée. La kérato-conjonctivite scrofuleuse, après avoir débuté par une injection ciliaire, se manifeste par une ou plusieurs exsudations rondes, bien circonscrites et siégeant surtout dans le limbe scléro-cornéen,

(plus rarement sur la sclérotique, plus fréquemment sur la cornée). Dans cette affection il s'agit surtout d'éviter les récidives et de prescrire un régime approprié et un traitement général capable de modifier la constitution.

Quand, à la suite d'iritis ou d'irido-cyclite, on voit de nombreux précipités sur la membrane de Descemet persister longtemps, on peut constater que la partie de la cornée qui est en avant de ces précipités est trouble, sans reflet, et par-ci par là traversée d'un vaisseau.

Dans les attaques aiguës de glaucome, le trouble et le manque de reflet de la cornée ne sont pas dus à une véritable kératite, mais résultent bien plutôt d'un œdème aigu. Ces deux phénomènes disparaissent souvent avec les autres accidents inflammatoires sans laisser de trace, et cela en quelques jours quand l'iridectomie est faite à temps. Mais plus tard, quand la sensation à la lumière est éteinte, l'iris atrophié, le cristallin trouble, alors se montrent aussi sur la cornée devenue insensible des altérations caractéristiques surtout dans sa partie moyenne, quoique cependant pas toujours à son centre. Non seulement elle reste constamment trouble et mate, mais elle est aussi inégale, par places comme macérée et ramollie. Parfois, à la suite de poussées inflammatoires, elle subit l'infiltration purulente, se perfore, se détruit et il peut se produire une hémorragie de la choroïde, avec ou sans panophtalmie comme conséquence.

Il y a des cas de kératite traumatique dans lesquels, après un intervalle de trois à huit semaines, les mêmes accidents reviennent sans cause appréciable. On pourrait considérer de pareilles rechutes, qui s'accompagnent de douleurs, rougeur et de larmoiement, comme une névralgie; mais ces phénomènes durent constamment et n'offrent aucune rémission et en examinant soigneusement la cornée, Arlt a toujours constaté une érosion de la cornée. La guérison définitive n'était obtenue qu'en bandant l'œil, et le pansement n'était levé que lorsqu'il n'y avait plus la moindre irrégularité à la surface cornéenne.

Une autre variété de kératite, aboutissant à la suppuration et à la perforation, est déterminée par le dessèchement de cette membrane, que les paupières ne protègent plus contre le contact de l'air et les

corps étrangers : par exemple dans la paralysie du nerf facial, dans la paralysie de la première branche du trijumeau, où le reflexe exercé sur le nerf facial fait défaut, ou encore dans l'exophtalmie (maladie de Basedow, tumeurs rétroculaires, etc.), qui empêche l'occlusion des paupières; enfin dans les cas où les paupières manquent en partie ou en totalité (lupus, ulcères syphilitiques, gangrène, traumatismes) et dans l'ectropion d'une ou deux paupières (carie, pustule maligne, brûlure ou cautérisation profonde, etc.).

L'insensibilité de la cornée, qu'on peut si souvent constater dans le glaucome, se retrouve dans certaines formes de kératite, qui cependant sont différentes de la forme neuro-paralytique; dans cette dernière affection, malgré la persistance de la paralysie, on peut arrêter le progrès de l'ulcération si on réussit à protéger la cornée contre le dessèchement. C'est ainsi que la blépharoraphie ou simplement un linge imbibé d'huile et appliqué sur l'œil au moins pendant le sommeil peuvent être dans ces cas des moyens soit curatifs, soit palliatifs. Plusieurs fois Arlt a observé, après cette kératite neuro-paralytique (avec ou sans perforation), la formation d'une cicatrice solide et qui ne s'était jamais enflammée ensuite. Les ulcérations se produisent généralement dans la partie inférieure de la cornée et s'étendent le plus souvent suivant le diamètre horizontal.

La kératite *a frigore* apparaît sous différentes formes, depuis les plus légères, où il n'y a qu'un trouble léger, diffus, également réparti, jusqu'aux formes les plus graves, qui se terminent par des ulcères; elle débute environ vingt-quatre heures après le refroidissement et s'accompagne de douleurs plus ou moins vives dans l'œil, le front et la tempe : il y a de la photophobie, du larmoiement, une injection ciliaire plus ou moins forte et de l'œdème de la conjonctive bulbaire.

Arlt mentionne encore la kératite par syphilis héréditaire, qu'Hutchinson a si bien décrite; mais il l'a trouvée souvent compliquée d'iritis ou d'irido-cyclite; la kératite scrofuleuse ou lymphatique qu'on appelle aussi parfois, ainsi que la kératite syphilitique héréditaire : kératite parenchymateuse. Que la scrofule soit une des principales causes de la kératite parenchymateuse, cela ne peut être nié par personne.

Arlt a vu aussi dans ces douze dernières années une forme de

conditions hygiéniques.

Enfin, les cicatrices de la cornée, après avoir subi la dé
cence graisseuse, peuvent s'enflammer et s'ulcérer et so
une cause de kératite : la kératite cicatricielle.

Dr Paren

Le gérant : Germer Baillè

AMBLYOPIE MÉRIDIENNE.

Par le docteur CUIGNET (de Lille).

Nous entendons par cette appellation un affaiblissement réel de la vision dans l'unique sens de l'un des deux méridiens principaux de l'œil, l'autre méridien étant normal ou pouvant être absolument rendu normal par un verre approprié, tandis que le premier ne peut retrouver de perceptions normales avec l'aide d'aucun verre, ni d'aucun artifice. Il y a plusieurs années que je suppose l'existence de cette amblyopie; j'ai laissé passer, sans en prendre l'observation complète, plusieurs cas qui l'offraient; mais je viens de revoir et d'en étudier deux qui m'ont confirmé dans l'opinion de l'existence de ce genre particulier d'amblyopie. Je désire les soumettre à nos lecteurs habituels et aux médecins qui s'occupent des troubles de la vision.

Ce sont deux jeunes gens, l'un de 18, l'autre de 19 ans, qui, refusés au volontariat d'un an, par le motif qu'ils avaient l'un, l'œil droit, l'autre, l'œil gauche mauvais, sont venus me demander s'il n'y avait pas moyen de corriger le défaut visuel qui avait motivé la décision du médecin expert. Je connaissais le premier de longue date; il m'avait été présenté par son père, six ans auparavant, comme ayant la vue faible de l'œil droit et cet œil en disposition de strabisme divergent intercurrent. Je constatai à cette époque qu'il était hypermétrope et d'une faiblesse prononcée, qu'il percevait plus facilement et mieux à l'aide d'un verre convexe, et je prescrivis : 1° de porter habituellement un verre convexe n° 18 pour la vision à distance; 2° de porter un verre n° 12 pour la lecture; 3° de s'exercer, 2 ou 3 fois par jour, à lire avec l'interposition d'une règle afin d'obliger les deux yeux à voir et à distinguer en même temps, simultanément les caractères de toutes sortes du point proximum au point remotum.

Mes souvenirs indiquent une amélioration assez notable de la vision par suite de ces exercices; puis l'enfant m'échappa

avant que j'eusse pu apprécier exactement le degré d'amélioration obtenue et la cause qui s'opposait à une amélioration complète. Son retour et son échec devant le médecin expert du recrutement devaient exciter ma curiosité ; je l'examinai donc avec le plus grand soin et dans les plus grands détails.

Il offrait encore du côté droit un quelque chose, un trait de strabisme divergent éventuel, nul dans la fixation intense, apparent dans le regard vague ; c'est là ce qui l'avait trahi en présence du médecin expert. Il fut obligé d'avouer que cet œil était moins bon que l'autre, mais il se hâta d'ajouter qu'il n'était pas mauvais au point de ne pouvoir s'en servir dans les exercices militaires, même au tir à la cible à des distances moyennes.

En effet, ce jeune homme peut lire de cet œil des caractères de la dimension ordinaire, c'est-à-dire le texte d'un journal, et même un caractère un peu plus fin, à la distance de 28 à 32 centimètres et il le distingue encore à une distance équivalant aux 2/3 de celle à laquelle l'œil gauche, qui est normal, peut le lire ; il n'y a donc qu'un raccourcissement de 1 tiers du mésoroptre et l'acuité n'est guère diminuée de plus de 1/5e à 1/6e. Cet état de la vision de l'œil droit n'est pas, soit dit en passant, une cause d'exemption du service militaire ; mais le médecin qui officiait au recrutement n'est pas entré dans ce détail et il s'est prononcé sommairement comme on le fait plus volontiers pour les engagés conditionnels âgés de moins de 20 ans qui viennent, plus tard, se soumettre à la décision définitive du conseil de révision.

Au moyen d'un verre convexe la vision s'améliore encore et le défaut se réduit à 1/8e, mais reste invariablement à ce degré quelque verre que l'on essaie, quelqu'artifice que l'on emploie. Ainsi il ne voit mieux ni à travers le trou d'une carte, ni à travers la fente sténopéique.

Il n'existe aucun trouble de la cornée, ni du cristallin ; le fond de l'œil est absolument sain dans ses milieux et ses membranes. Mais en examinant la cornée au point de vue de ses méridiens, je constate, par la kératoscopie à l'aide du réflecteur seul, que l'image réfléchie à sa surface n'est pas tout à

fait régulière, que, cette image annonce un astigmatisme hypermétropique dans lequel le méridien transversal est plus anomalique dans ce genre que le vertical. Dès lors, je dois croire que cette anomalie se représentera fonctionnellement à l'épreuve des lignes et qu'un verre cylindrique approprié la neutralisera. La première partie de ma supposition est la seule qui se vérifie.

En effet, ce jeune homme voit moins bien les verticales que les horizontales au tableau qui les représente à la distance de 5 à 6 pas; il les voit moins bien de près également. Il voit assez distinctement l'heure à un cadran placé à 50 mètres environ, mais il déclare que l'aiguille verticale est bien plus trouble que l'horizontale à 3 heures et quart. Quand il fixe la vue se trouble vite, comme chez les personnes atteintes d'anomalie de la réfraction, notamment d'hypermétropie. La vue se fatigue de suite. Aucun verre, ni convexe, ni concave n'améliore cette vision; elle n'est pas meilleure par le trou de la sténopéïque, ni par la fente placée dans tous les sens successivement.

Quand je fais regarder de près un exemple des lignes verticales et horizontales fines, ce monsieur voit les horizontales nettement; mais confusément les verticales. Il ne voit ces dernières mieux ni par un verre convexe de quelque numéro que ce soit, ni par un concave, ni par le trou d'une carte, ni par la fente.

Les unes et les autres, verticales et horizontales sont rendues un peu plus distinctes par un convexe de l'ancien n° 42; les horizontales, notamment, sont plus noires, mieux séparées, parfaitement régulières; mais par aucun verre, par aucun moyen, ni en obliquant les lignes, ou la fente, on n'arrive à donner aux verticales la netteté, la régularité et la teinte normale qu'acquièrent les horizontales par ces moyens.

Il existe donc une anomalie générale bien déterminée, qui est l'hypermétropie dans tous les sens, mais spéciale en ce qu'elle est plus prononcée dans un méridien que dans l'autre, et enfin compliquée d'une neutralisation, d'un certain degré d'amblyopie pour les verticales. Je ne vois pas moyen d'expli-

quer autrement les signes évidents de l'affaiblissement visuel reconnu pour la perception des lignes verticales.

L'ami de ce jeune homme, également refusé pour le volontariat et remis à la décision du conseil de révision après le tirage au sort, est dans un cas analogue, mais avec de la myopie au lieu de presbytie. Il est légèrement myope de l'œil droit, un peu plus myope et amblyopique de l'œil gauche. De cet œil gauche il distingue à toutes les distances, les horizontales bien moins nettement que les verticales. Un verre concave d'un numéro convenable améliore la vision totale, mais surtout celle des verticales et peu celle des horizontales. J'ai beau varier les verres, éprouver la fente, le trou, les inclinaisons des lignes, rapprocher, éloigner, je n'arrive pas, à beaucoup près, à faire distinguer les horizontales aussi nettement que les verticales. La kératoscopie indique aussi une myopie avec méridiens différents, mais rien de plus, ni taches de la cornée, ni troubles du cristallin, ni altération du fond de l'œil. C'est donc encore un cas de neutralisation, soit d'amblyopie pour un seul méridien, ici pour le vertical puisque ce sont les horizontales qui sont mal vues.

Cette infirmité a été reconnue de la manière la plus certaine pour tous les méridiens ensemble, particulièrement dans l'hypermétropie, plus rarement dans la myopie ; pour la première de ces anomalies on l'a nommée amblyopie presbytique d'abord, puis amblyopie hypermétropique; on l'a même supposée congénitale. Elle consiste en ce qu'un sujet hypermétrope, myope, ou astigmatique a subi ou subit une diminution de la vue que les verres, ni les épreuves citées plus haut ne peuvent plus corriger, diminution d'une figuration spéciale et de degrés qui peuvent aller depuis le plus léger jusqu'à l'amaurose complète et qui existe sans qu'une altération reconnaissable de la rétine ou de la papille l'explique.

Encore une fois, cette infirmité est connue, mais ce qui ne l'est pas encore, c'est celle qui s'adresse, non plus à tous les méridiens, mais à un seul méridien visuel. Les deux exemples que je viens d'en citer sont pris parmi cinq autres que j'ai pu observer en quelques années à dater du moment où j'ai fait la

supposition de l'existence de cette neutralisation partielle. Je puis donc croire et déclarer qu'elle n'est pas extrêmement rare et qu'elle paraîtra même plus fréquente lorsqu'elle sera recherchée et reconnue. Nous pouvons aussi supposer, que connue pour l'amblyopie hypermétropique, myopique ou astigmatique, elle offrira aux observateurs des degrés d'intensité telle qu'un méridien unique de l'œil pourra présenter soit une amblyopie légère, soit une plus prononcée, soit même une amaurose, tandis que le méridien opposé percevra nettement avec un verre approprié.

On peut reconnaître, d'après les deux exemples cités, que le diagnostic de cette amblyopie spéciale n'est pas difficile. Il est fondé d'abord sur la constatation d'une amblyopie incomplètement corrigible, puis sur la concomitance de cette amblyopie avec un état d'astigmatisme réel ou apparent, et enfin sur l'impossibilité de rétablir l'acuité visuelle d'un méridien alors que celle du méridien opposé est rendue normale par l'artifice d'un verre, de la fente ou du trou de carte.

Cet affaiblissement méridien peut-il se montrer dans des cas de myopie ou d'hypermétropie régulières, exemptes d'astigmatisme? Je le pense. Il y a des individus qui prennent des attitudes de la tête ou du regard, pour mieux voir dans tel sens habituel que dans tel autre, sans qu'on puisse bien expliquer ce mode irrégulier de vision par les données ordinaires de la science. C'est à voir s'il n'y a pas là quelque méridien amblyopique.

Ce même affaiblissement est-il congénital ou acquis? Ce sera encore à examiner.

Est-il susceptible de se corriger, comme l'amblyopie hypermétropique ordinaire, par des exercices spéciaux visant principalement ou exclusivement le méridien neutralisé? Je les ai prescrits au premier de mes malades, en lui recommandant de regarder souvent des lignes verticales avec un convexe cylindrique. Je doute qu'il s'y soumette; je doute même qu'un bon effet soit obtenu en cas d'assiduité à cet exercice. Mais cela est à voir également, ainsi que plusieurs autres points relatifs à cette question de l'amblyopie méridienne.

VISION ROUGE

Une fille de 20 ans se présente à ma consultation le juillet 1879, se plaignant de voir de l'œil droit trouble et rouge, trouble dans le jour, à la lumière ambiante, rouge le soir à la lumière artificielle. Comme elle prétend que cela lui est survenu tout d'un coup, il y a 8 à 10 jours, on aurait pu croire à une apoplexie du fond de l'œil; mais elle offre au centre de sa cornée gauche une tache assez large, nébuleuse, même opaque, constituée par une infiltration plastique de la face antérieure de la cornée, avec dépoli de l'épithélium. Au grand jour elle voit trouble, à travers un nuage épais, grisâtre et elle ne compte mes doigts qu'à 25 centimètres. Dans mon cabinet noir elle voit la flamme de la lampe en rouge vif. Si je la porte un peu à droite elle la voit rouge sur son bord gauche et blanche sur son bord droit; si je la porte à gauche, elle la voit rouge sur son bord droit et blanche sur son bord gauche, si je la monte, elle paraît rouge dans sa moitié intérieure; si je la descends elle a cette couleur dans sa moitié supérieure. Mais cette teinte double par moitié n'a lieu que quand la flamme correspond aux limites de la tache; quand je la porte plus excentriquement, dans les endroits correspondants à la périphérie de la cornée restée saine, la flamme reprend sa teinte normale, c'est-à-dire d'un blanc jaunâtre léger.

Cette vision rouge ne dépend donc pas d'une hémorragie, ni d'une congestion intérieure, ni d'une perversion névropathique, ni d'un daltonisme; elle n'est pas non plus causée par le rouge rétinien, comme mon ami Galezowski en a cité des exemples; elle est due à la décomposition des rayons lumineux artificiels, ou rapprochés, ou plus éclatants que le jour ambiant, dans leur passage à travers la tache. C'est le cas du soleil vu rouge lorsque certains brouillards et nuages s'interposent entre lui et l'œil humain; c'est encore le cas de la papille rouge chez des malades atteints de trouble du corps vitré. Évidemment ce n'est ni la macula, ni la papille, ni le

soleil qui sont rouges, c'est la lumière qui se décompose en passant à travers un écran d'une certaine nature et qui donne aux objets vus derrière cet écran pour les papilles, ou en avant de cet écran, pour le cas de la jeune fille, une coloration d'un rouge vif que l'imagination populaire qualifie de sanglant. Aux causes de la vision rouge énumérées par les auteurs, causes qui sont la congestion des centres nerveux, l'hémorragie rétinienne dans la macula principalement, le rouge rétinien, le daltonisme, nous devons joindre le passage de la lumière vive à travers un trouble de la cornée, peut-être aussi du cristallin et du corps vitré, passage qui donne lieu à une décomposition des rayons lumineux telle que les rouges seuls arrivent principalement sur la rétine.

D.-F. CUIGNET.

NOTE SUR UN CAS D'ATROPHIE TENDINEUSE

D'UN MUSCLE DROIT INTERNE

CONSTATÉ DANS UNE OPÉRATION D'AVANCEMENT MUSCULAIRE

Par le docteur MENGIN, médecin major à Caen.

L'observation que nous allons soumettre à nos confrères nous a paru intéressante et digne de leur être signalée. Nous n'avons trouvé dans aucun auteur un fait analogue relaté, et nous n'avons jamais rien observé de semblable dans les opérations si nombreuses d'avancement musculaire exécutées par notre maître le Dr Galezowski pendant que nous l'avons assisté comme chef de clinique.

X..., âgé de 23 ans, est atteint d'un strabisme externe permanent de 12 millimètres à droite; le bord externe de la cornée, alors qu'il regarde en face avec l'œil gauche, arrive presque à la commissure externe des paupières. Quand on place un corps opaque devant l'œil gauche et qu'on lui fait regarder avec l'œil droit un objet que l'on promène devant lui, cet œil

est dans l'impossibilité de se mettre en adduction complète, et le bord interne de la cornée s'arrête à 4 millimètres de la caroncule. Il louche, dit-il, depuis l'âge de 6 ans. En examinant à l'éclairage latéral, on constate la présence d'un nuage qui occupe le centre de la cornée, résultant d'un abcès ancien; le fond de l'œil, qu'on aperçoit en regardant obliquement, est normal, et il est facile de s'assurer, en faisant l'image droite, que cet œil est emmétrope. Il compte les doigts à 1 mètre, et de près lit difficilement les caractères n° 5 de l'échelle de Galezowski. — Œil gauche emmétrope.

Nous avons donc affaire à un strabisme externe permanent, et le premier fait qui frappe est précisément cette déviation en dehors, quand dans ces cas on rencontre presque toujours le strabisme interne, si ingénieusement appelé strabisme photophobique par M. Cuignet (de Lille). Il est rationnel d'admettre ici que ce strabisme a eu pour cause la difficulté survenue dans l'exercice de la vision binoculaire, alors que la macula gauche recevant une image nette des objets, la droite n'en recevait qu'une image très diffuse. Le muscle droit externe étant sans doute déjà plus puissant que son antagoniste le droit interne, celui-là a définitivement attiré le globe oculaire en dehors. Et cependant il n'existe pas de myopie, et les yeux sont plutôt enfoncés dans la cavité orbitaire que saillants en dehors.

Le 8 juillet nous procédons à l'opération en présence de MM. les docteurs Denis-Dumont, chirurgien en chef de l'Hôtel-Dieu de Caen, et Emery-Desbrousses, médecin-major. Il est évident que la section des deux muscles droits externes ne pourra suffire, car ne pouvant obtenir qu'une correction de 3 millimètres sur chacun d'eux, il resterait encore un strabisme de 6 millimètres. Nous nous proposons de faire une ténotomie du droit externe droit, puis un avancement musculaire du droit interne, et dans le cas où cette opération combinée n'amènerait pas une correction complète, de nous adresser dans la suite à l'œil gauche.

La ténotomie du droit externe est faite la première, et nous rencontrons un tendon volumineux, large et en même temps

très épais, qui est sectionné au ras de la sclérotique. Faisant alors une incision verticale de la conjonctive à 3 millimètres du bord interne de la cornée, et dégageant le tendon en sectionnant et séparant avec les ciseaux les adhérences avec la muqueuse en avant, nous le saisissons en passant le crochet au-dessous. On aperçoit alors un tendon grêle, large de 1 millimètre 1/2 environ, aplati, très mince et qui semble peu résistant. Saisissant ce tendon près de son insertion sclérotícale, entre les deux branches d'une pince à fixer, et le dénudant sur une longueur de 4 à 5 millimètres en écartant la muqueuse et en le soulevant sur un strabotome, on constate que sur toute sa longueur il est également très diminué de volume, grêle et atrophié. C'est au point qu'il semble imprudent de le traverser avec une aiguille armée d'un fil double destiné à être dédoublé ensuite pour faire deux sutures conjonctivales, l'une à la partie supéro-interne, l'autre à la partie inféro-interne de la cornée; on est en droit de craindre sa rupture au moment du rapprochement des parties. Nous nous décidons à suivre un autre procédé; pour pouvoir le fixer et le maintenir plus sûrement, nous passons une anse de fil derrière lui, à 3 millimètres de son insertion, et nous le fixons solidement par deux nœuds; chaque extrémité du fil est armée d'une aiguille courbe. L'insertion sclérotícale détachée et l'extrémité du tendon étant réséquée, nous procédons à l'avancement définitif en serrant les deux extrémités du fil et en les nouant après leur avoir fait traverser la conjonctive à la partie supéro-interne et inféro-interne de la cornée. Mais à ce moment encore, nous croyons prudent de ne pas rapprocher trop complètement l'extrémité du tendon du bord interne de la cornée pour ne pas exercer une tension trop vive sur ce muscle: nous le rapprochons environ de 3 millimètres, pensant que grâce à la ténotomie du droit externe, son insuffisance pourra disparaître, et nous nous proposons de demander ultérieurement à l'œil gauche la correction complète du strabisme. Les fils sont enlevés le 4e jour, et 12 jours après l'œil est redevenu calme, la cicatrisation est complète et le strabisme n'est plus que de 7 millimètres; de plus, l'insuffisance du droit interne a pres-

que complètement disparu. Douze jours après la première opération, le 20 juillet, l'œil gauche est opéré; nous faisons d'abord l'avancement du droit interne par le procédé classique, et nous rencontrons un tendon normal, épais et résistant qui, n'a aucune analogie avec celui de l'œil droit : on peut très bien y passer les deux aiguilles après l'avoir étalé sur la pince, et fixer ensuite les deux anses de fil à la conjonctive. Il est réséqué sur une longueur de 4 millimètres. Les sutures terminées, il reste encore une légère abduction qui est complètement corrigée par la ténotomie du droit externe. Les axes visuels sont alors parallèles dans la vision éloignée, et la correction est obtenue de la manière la plus satisfaisante. Le cinquième jour les fils tombent d'eux-mêmes ou plutôt il suffit de les prendre avec la pince pour les retirer, et le 9e jour qui suit cette seconde opération, le malade parfaitement guéri reprend ses occupations.

Cette observation nous semble intéressante et curieuse par ce fait de la diminution de volume et de l'atrophie du droit interne de l'œil droit. Peut-être congénitalement ce tendon était moins développé que son congénère, supposition que nous permet de faire la déviation de l'œil en dehors, quand dans ces conditions elle se fait toujours en dedans. Puis, la longue inaction du muscle peut aussi expliquer cette diminution de son volume. Mais cette diminution, arrivée à un tel degré qu'on peut la taxer d'atrophie, nous semble intéressante à signaler surtout comme complication pouvant survenir dans le manuel opératoire.

D. MENGIN.

DE LA PERSISTANCE DU CORDON HYALOIDIEN

Par le docteur Franck FOURNET.

Chez le fœtus, le corps vitré est traversé d'arrière en avant par un cordon vasculaire fort important allant se ramifier sur la face postérieure du cristallin et se composant d'une artère

provient de l'artère centrale de la rétine, et d'une veine aboutit dans la veine centrale, au centre de la papille. Par ›rogrès de l'âge, l'artère capsulaire s'oblitère, puis dispa- ' ; chez l'adulte, on n'en retrouve plus que quelques ves- s étendus du nerf optique à la partie correspondante du ›s vitré et constituant entre ces deux organes un moyen de nexion ; de vingt à trente ans, et souvent beaucoup plus ces derniers vestiges disparaissent à leur tour, et le corps ›, à sa partie postérieure, devient alors tout à fait indé- dant de la rétine.

'est en Allemagne tout d'abord qu'ont été observés les niers cas de persistance congénitale de ce cordon. Meisnner le premier qui ait signalé chez l'homme un cas de ce re, puis, après lui, Sœmisch qui a constaté la présence un œil hypermétrope d'une artère hyaloïde, représentée un cordon opaque entouré d'un second contour faible- it grisâtre et tendue entre la papille et le pôle postérieur; ender, qui a relaté une observation d'après laquelle le ion était très faiblement tendu et présentait des mouve- its ondulatoires; Toussaint, Stœer, Mooren, de Wecker, ›zowski, qui ont publié des faits analogues.

ous avons observé deux fois cette anomalie, et ce sont ces x cas que nous allons étudier.

e soldat Rougette, âgé de 22 ans, et entré à l'hôpital mili- e de Dunkerque le 17 juin 1879 pour une pneumonie, pré- e un strabisme externe alternant qui a fixé notre attention ous a déterminé à examiner les yeux de ce malade.

oints d'antécédents héréditaires; les parents, qui sont fort ›, ont toujours eu une bonne vue. Assez bien constitué, mais e intelligence fort peu développée, il n'a jamais rien vu 'œil gauche et la perception qualitative de la lumière est à fait nulle de ce côté. Il voit parfois un papillon voltiger ınt l'œil droit, principalement lorsqu'il est debout et osé à une vive clarté ; l'acuité visuelle est de 1/6 de ce ›, degré qui est à peu près le même dans la vision de près.

La démarche du malade est hésitante, très lente, le cou est à demi fléchi et la tête légèrement tournée à droite; il n'y a point à proprement parler de paralysie musculaire, car les deux yeux peuvent être portés en tous sens, mais bien un état parétique des deux muscles droits internes. Lorsque le malade regarde devant lui et à une certaine distance, l'œil gauche est dans sa position normale, l'œil droit est en divergence (4 millimètres de déviation) d'autres fois et dans les mêmes conditions, l'œil gauche est dévié en dehors de deux millimètres.

L'état dioptrique des deux yeux, mesuré avec l'ophtalmoscope à réfraction, après instillation préalable de sulfate d'atropine et correction de notre propre état amétropique est pour.

O.D. 4 dioptries de myopie.
O.G. 2 dioptries et demie de myopie.

Dans les deux yeux, la myopie est compliquée d'astigmatisme irrégulier.

Malgré l'état de la réfraction, les yeux ne sont ni allongés, ni proéminents, leur tension est normale; les pupilles sont très sensibles à l'action de l'atropine, elles réagissent quoique assez lentement sous l'influence de la lumière.

Le champ visuel, mesuré à 30 centimètres de distance, s'étend à partir du point de fixation, dans l'œil droit : en dedans à 25 centimètres, en dehors à 22 centimètres, en haut et en bas à 12 centimètres.

A l'ophtalmoscope, les milieux se montrent parfaitement transparents dans les deux yeux, le fond de l'œil est rouge-orangé pâle, peu pigmenté.

Dans l'œil droit, on constate à l'image renversée (avec une lentille convexe de 16 dioptries placée à 10 centimètres de l'œil) que le nerf optique a sa forme ordinaire, ses diamètres normaux, dans la plus grande partie de sa circonférence, il est décoloré et sa partie centrale est d'une teinte rose pâle uniforme; ses limites, dans toute la partie inférieure et externe sont parfaitement nettes, sans traces de pigment sur ce point,

et tranchent sur le reste de la rétine; en haut et en dedans, la papille semble se continuer avec une zone d'atrophie choroïdienne sur laquelle nous insisterons plus loin. La surface du nerf est transparente et normalement située.

Au centre de la papille de ce côté prend naissance un filament, augmentant de volume à mesure qu'il se rapproche de la face postérieure du cristallin à laquelle il n'adhère nullement et se terminant par un renflement qui n'est autre que l'épanouissement de ce cordon en un certain nombre de petits filaments qui flottent librement dans le corps vitré. Ce cordon, qui est noirâtre et se présente sous la forme d'une petite aigrette semble avoir 1 millimètre et demi d'épaisseur à sa partie moyenne, 2 millimètres à son extrémité antérieure, 14 à 15 millimètres de longueur; il paraît constitué par une artère et une veine entourés d'une gaine, mais il nous a été impossible de voir, même à l'image droite, si les deux vaisseaux affectaient de simples rapports de contiguité ou si la veine, comme cela a été constaté déjà s'enroulait autour de l'artère.

Lorsque l'œil est complètement immobile, nous distinguons de légers mouvements rhythmiques et oscillatoires, de véritables pulsations qui ont été également constatées par M. le professeur Perrin, du Val-de-Grâce, et qui sont isochrones aux pulsations de l'artère radiale.

En haut et en dedans de la papille, on trouve une zone d'atrophie choroïdienne, demi-ovoïde, uniformément blanche à son centre, fort mal limitée et se confondant sur ses bords avec le reste de la rétine. Elle a en largeur une fois et demi, en longueur deux fois le diamètre du nerf optique; il y a absence complète de dépôt pigmentaire sur sa surface comme sur ses bords. A sa surface, nous distinguons une artère et deux veines dont le trajet peut être parfaitement suivi et qui ne décrivent point de courbure au point où elles gagnent la partie avoisinante de la rétine.

En haut et en dedans de la papille, près du point où elle semble faire suite à la plaque d'atrophie choroïdienne nous remarquons une petite tache isolée, vert foncé à son centre,

nettement limitée par un disque noir et ne faisant aucune saillie ; elle réfléchit fortement la lumière et donne lieu à un reflet verdâtre qui attire tout d'abord l'attention lorsqu'on regarde le fond de l'œil à une certaine distance et avec le miroir seul.

Les artères sont rares, peu volumineuses et peu sinueuses ; elles se dirigent directement en haut en partant du nerf optique et s'épanouissent surtout dans la partie supérieure du fond de l'œil, sans donner naissance à un grand nombre de branches secondaires ; la partie supérieure de la rétine semble à peu près dépourvue de rameaux artériels.

Les veines ont leur calibre normal, elles semblent, contrairement aux artères, presque exclusivement réservées à la partie inférieure du fond de l'œil (toujours à l'image renversée) ; elles décrivent un trajet assez sinueux et sont parfaitement transparentes dans toute l'étendue de leur trajet.

Un nouvel examen par le procédé de l'image droite nous a permis de contrôler notre premier examen et d'observer avec plus de détail le cordon vasculaire tel que nous l'avons décrit.

Œil gauche. La papille de ce côté a sa forme normale, ses diamètres normaux, transparente en tous ses points, elle est normalement située et ne présente par conséquent ni proéminence, ni dépression. Rouge carmin à son centre et dans toute sa moitié interne (image renversée), elle est fort mal limitée de ce côté et se confond avec le reste de la rétine ; en dehors le nerf optique est entouré par une ligne noire pigmentaire très mince, située sur la partie la plus reculée de l'anneau sclérotical qui est en ce point fort prononcé.

A la partie supéro-interne de la papille, on observe une plaque d'atrophie choroïdienne, à bords très découpés, très nets et ayant son grand axe dirigé dans le sens horizontal. Elle est très blanche, réfléchit la lumière et contraste fortement avec les parties voisines ; elle paraît avoir, dans le sens de son grand axe, le diamètre de la papille, son plus petit diamètre est de 7 à 8 millimètres. Absence de pigment sur sa surface et sur ses bords.

Les artères sont peu nombreuses, presque filiformes, trans-

parentes sur la plus grande partie de leur trajet; une seule d'entre elles nait du centre de la papille, plusieurs de la périphérie du nerf optique, deux autres ne sont visibles qu'au niveau du sommet de la plaque d'atrophie choroïdienne qui n'est traversée par aucun filet artériel.

Les veines ont leur volume normal, sont très sinueuses et sont transparentes sur toute leur étendue; une d'entre elles traverse toute la surface atrophiée et continue ensuite directement le reste de son trajet, une autre aboutit au sommet de la zone atrophiée et n'est plus visible à partir de ce point.

A l'image droite seulement on voit un cordon grisâtre naître du centre de la papille, présenter à sa partie moyenne deux petits appendices latéraux, ayant l'aspect de deux branches latérales à leur origine, de deux millimètres de longueur, et flotter librement dans le corps vitré. De la même longueur que celui du côté opposé et ayant un demi-millimètre à sa partie moyenne, il s'épanouit également en une touffe de petits filaments qui semblent n'être autre chose que l'origine des branches terminales de l'artère hyaloïde. Ce cordon n'est point doué de mouvements oscillatoires comme celui du côté opposé, ceux que nous avons signalés sont des mouvements en masse que l'on peut observer à chaque mouvement du globe oculaire.

Notre diagnostic ne saurait être douteux en pareil cas: nous avons affaire à un cas de persistance du cordon hyaloïdien et M. le professeur Perrin qui a bien voulu examiner le malade a confirmé notre diagnostic. Les oscillations rhythmiques que nous avons signalées à droite nous démontrent que le sang continue à circuler dans les vaisseaux de ce côté, tandis que l'absence de ce signe à gauche semble nous indiquer qu'il y a eu oblitération de ces vaisseaux.

Quelle peut bien être la nature de l'atrophie choroïdienne que nous avons observée dans les deux yeux? Avons-nous affaire à une simple atrophie de la choroïde, avoisinant la papille, à une sclérо-choroïdite autrement dit, ou bien ne devons-nous pas admettre plutôt un arrêt de développement de la choroïde en ce point? Le siège de la lésion, sa coexistence

avec un autre état congénital auraient pu nous porter à croire à un coloboma de la choroïde ; mais nous n'avons point ici l'aspect du coloboma, ce léger chatoiement, cette coloration spéciale que présente le coloboma, aussi avons-nous dû rejeter avec le professeur Perrin cette dernière interprétation.

Le malade qui est l'objet de notre deuxième observation, est également un militaire qui, entré à l'hôpital de Vincennes, vers le mois d'avril 1877, pour une affection étrangère à l'appareil de la vision fut accidentellement examiné à l'ophtalmoscope, on constata une lésion du fond de l'œil droit qui nécessita l'évacuation du malade sur l'hôpital du Val-de-Grâce, dans le service du professeur Perrin, où nous pûmes l'examiner.

La vision a toujours été nulle à droite, assez bonne à gauche; ce ne serait, au dire du malade, qu'au moment où il tira pour la première fois à la cible qu'il constata qu'il ne voyait rien de l'œil droit.

La papille est blanche, décolorée, son tissu a perdu sa transparence, et les vaisseaux sont à peine perçus à sa surface. De son centre part un corps flottant qui se dirige d'arrière en avant jusqu'à la face postérieure du cristallin à laquelle il adhère; le point d'adhérence est exactement situé à la partie centrale du cristallin; il est très brillant et réfléchit fortement la lumière. Ce filament, qui n'est autre chose que l'artère hyaloïde, est animé de mouvements plus ou moins étendus, rappelant ceux que présentent certaines plantes aquatiques, mais ne présentant nullement le caractère rhytmique de la pulsation artérielle. Nous devons donc admettre qu'il y a eu oblitération complète du vaisseau et que le sang n'y circule plus.

Les artères sont très petites, les veines ont leur volume normal, ne sont pas foncées en couleur comme dans l'étranglement papillaire, mais au contraire très claires.

La papille est entourée à sa partie interne (image renversée) d'un disque d'atrophie incomplète, sur la surface duquel

on observe des vasa vorticosa et des masses pigmentaires qui ont envahi la rétine elle-même.

Au delà de cette zone, on observe une deuxième zone d'atrophie choroïdienne, de forme circulaire, d'un blanc nacré et recouverte sur une grande partie de son étendue par des amas de pigment.

Signalons en dehors et à 8 millimètres de la papille une autre plaque d'atrophie choroïdienne se présentant sous la forme d'un croissant à concavité tournée du côté de la papille; sur ses bords (ce qui s'observe également pour les autres zones atrophiées), les vaisseaux qui la traversent forment un crochet très appréciable.

TROISIÈME OBSERVATION. (*Traité des maladies des yeux*, Galezowski, p. 356.)

« Madame G.., âgée de cinquante ans, demeurant à Paris, vint me consulter, écrit le docteur Galezowski, le 20 novembre 1873, pour un affaiblissement de la vue de l'œil droit, qui s'était déclaré d'une manière assez rapide, dans l'espace de quelques jours. A l'extérieur, on ne trouve aucune lésion, les deux pupilles se contractent d'une manière régulière. Les deux yeux sont hypermétropes et astigmates, l'œil gauche lit distinctement avec le n° 10 convexe sphérique et 20 convexe cylindrique axe vertical. L'œil droit ne distingue que le n° 20 de l'échelle. A l'examen ophtalmoscopique, je constate, dans l'œil droit, de nombreux flocons sanguins dans le corps vitré qui paraissent s'attacher à la papille. Dans l'œil gauche, qui est bon, je constate un cordon vasculaire très distinct attaché à la papille et flottant par son bout libre. Il a en apparence un millimètre d'épaisseur, et se compose d'une artère sinueuse, d'une veine et du tissu blanchâtre qui les unit. Pendant une immobilité absolue de l'œil, on distingue très nettement des balancements rythmiques. A la moindre pression exercée sur le globe, on voit se produire des pulsations rythmiques qui se prolongent aussi dans les vaisseaux de la papille. L'application des sangsues derrière les oreilles et quelques autres

dérivatifs suffirent pour améliorer sensiblement la vue de l'œil droit, et déjà le 12 décembre, la malade peut lire les caractères du n° 3 de l'échelle, et à l'examen ophtalmoscopique, je constate que les épanchements sanguins se sont en grande partie résorbés, mais j'aperçois un cordon vasculaire beaucoup plus long que dans l'œil gauche. Il est flottant et se compose visiblement d'une artère et d'une autre branche vasculaire plus foncée, qui est la veine. En comprimant le globe de l'œil, je provoquai facilement les pulsations rythmiques dans ce cordon. Il n'était point douteux pour moi qu'il s'agissait de cordon vasculaire hyaloïdien congénital. Le professeur Perrin, du Val-de-Grâce, à qui j'ai montré la malade le 21 décembre, confirma complètement mon diagnostic. »

La quatrième observation que nous rapportons appartient également au docteur Galezowski et a été extraite du *Recueil d'ophtalmologie* (1877) :

« Mademoiselle X..., âgée de 12 ans, me fut adressée le 2 août 1876, par M. le docteur Roche (de Tourny) pour une faiblesse de la vue, dont elle est atteinte depuis sa naissance. Née le septième mois de grossesse, elle est restée chétive, et avec les yeux tournés en dedans ; elle a gardé toujours une très faible vue, néanmoins depuis cinq ou six ans la vue s'est améliorée un peu.

« L'œil gauche est faible et il louche en dedans.

» Le champ visuel de cet œil est rétréci concentriquement, et il ne s'étend que de 35 centimètres en dehors, de 20 centimètres en bas, de deux centimètres en dedans, tandis qu'en haut il empiète sur le point de mire. Elle ne peut rien lire de cet œil. Du droit elle lit le n° 1. L'œil gauche est myope d'un 1/3 et l'œil droit de 1/36.

» Dans l'œil droit il existe un flocon filiforme qui part de la papille et flotte dans le corps vitré. Il est attaché à la papille. Dans l'œil gauche, on ne trouve qu'un peu de blancheur dans la partie externe de la papille, sans aucune autre lésion.

» La malade voit quelquefois une mouche devant l'œil droit semblable à une étoile. »

Dans l'observation de de Wecker, l'artère persistante coexistait avec une cataracte luxée, probablement elle-même congénitale. « Le cristallin de l'œil droit cataracté, écrit Wecker (*Traité des maladies des yeux*, t. II), était placé en haut et en dehors où l'iris le masquait presque complètement dans l'état de contraction. Dans la pupille artificiellement dilatée, on observe autour du cristallin des dépôts irréguliers d'une coloration blanche intense, probablement constitués par des masses calcaires. Ces opacités sont adossées à une membrane translucide qui, occupant la majeure partie du champ pupillaire, présente une solution de continuité ovoïde, par laquelle il est très facile d'apercevoir le fond de l'œil avec toute sa netteté. Celui-ci n'offre à l'examen qu'une particularité remarquable, à savoir, un cordon rectiligne qui, partant du point d'émergence des vaisseaux de la papille, se porte directement en avant, en haut et en dehors, pour se perdre derrière les masses blanchâtres susdécrites. Ce cordon, que nous regardons comme le vestige de l'artère hyaloïde, présente à son origine, au niveau de la papille, environ le calibre de l'artère centrale, mais il augmente d'épaisseur à mesure qu'il approche du cristallin, et, dans le point où on le perd de vue, son diamètre a doublé. L'éclairage latéral ne permet pas de voir au voisinage de cette terminaison la moindre coloration rougeâtre et l'on n'y constate qu'un simple contour; pendant les mouvements de l'œil, ce cordon ne se déplace en aucune manière et reste fortement tendu. Ce cas a été observé sur une jeune femme de vingt-cinq ans, en traitement pour un larmoiement et qui dès son enfance ne voyait avec cet œil que pour se conduire. »

Si nous analysons les quelques observations, personnelles ou déjà publiées que nous venons de relater, nous constatons que les différents cas de persistance des vaisseaux hyaloïdiens peuvent se classer ainsi :

1° Persistance du cordon hyaloïdien tout entier...	A. Il n'y a pas eu oblitération et le sang continue à circuler.	I. Adhérence au pôle postérieur du cristallin. II. Non adhérence, etc.
	B. Oblitération complète et absence de circulation...	I. Adhérence, etc. II. Non adhérence, etc.
2° Persistance de l'artère hyaloïde seule.....	Oblitération, pas de circulation.....	I. Adhérence au pôle postérieur du cristallin. II. Non adhérence.

L'artère hyaloïde, on le voit, peut persister seule, disposition qui a été déjà signalée plusieurs fois, que nous avons retrouvée chez le malade qui est l'objet de notre deuxième observation et qui se conçoit si l'on songe que des vaisseaux constituant le cordon, l'artère est le dernier à disparaître; chez le veau et le poulain, l'artère hyaloïdienne s'observe même encore un certain temps après la naissance.

Cet état, qui est le résultat d'un arrêt de développement, coïncide souvent avec d'autres défauts de conformation, soit dans le même œil, soit dans son congénère; c'est ainsi que chez la malade observée par de Wecker, il y avait en même temps une cataracte vraisemblablement congénitale; une des malades de Galezowski présentait une amblyopie congénitale très prononcée de l'œil du côté opposé à celui où on observait l'anomalie congénitale; ces yeux mêmes, qui sont le plus fréquemment hypermétropes, peuvent être, vu leur volume moindre, considérés comme ayant subi un arrêt de développement. Comme antécédents héréditaires, nous noterons qu'une des malades du docteur Galezowski était née au septième mois de grossesse et que Rougette (1re observation) était issu de parents assez âgés.

Résumons les symptômes que présente cette anomalie, ils différeront notablement suivant qu'il y aura ou non persistance de la circulation dans ces vaisseaux.

Dans ce dernier cas, les vaisseaux hyaloïdiens se présentent sous l'aspect d'un flocon grisâtre, allongé, partant du centre de la papille; d'une longueur variant entre un centimètre et un centimètre et demi, d'une épaisseur variant suivant qu'il y a persistance de l'artère seule ou du cordon tout entier, il adhère à la face postérieure du cristallin ou flotte librement dans le corps vitré; il est alors animé de mouvements plus ou moins étendus, ou bien il ne se déplace point et reste complètement tendu, mais on n'observe point les pulsations rhytmiques que l'on constate spontanément ou par suite de pressions exercées sur le globe de l'œil, lorsque le sang continue à y circuler.

Tout autre sera la symptomatologie, si la circulation con-

tinue à se faire dans le cordon vasculaire. Au lieu d'être presque filiforme, il aura de un centimètre à un centimètre et demi; chez notre premier malade, l'extrémité antérieure se terminait par un renflement, disposition qui existe chez le fœtus, car les préparations faites par Denonvillers et Richet démontrent que cette terminaison a la forme d'une ampoule.

La coloration du cordon ne sera plus également la même; au lieu d'être grisâtre, celui-ci sera plus foncé, presque noir; il faut dire que cette coloration varie suivant l'intensité de l'éclairage, suivant la position qu'occupe le cordon au moment où on l'observe. Dans un cas, le docteur Galezowski a constaté que le cordon était rouge, vasculaire; l'éminent praticien a pu nettement distinguer l'artère et une veine entortillée et d'une teinte plus foncée; nous avouons, comme de Wecker lui-même, qu'il nous a été impossible de distinguer la coloration rougeâtre de ces vaisseaux.

Les mouvements rhytmiques, les pulsations artérielles isochrones aux pulsations de l'artère radiale que nous avons remarquées constituent un phénomène des plus intéressants, déjà signalé plusieurs fois et qui indique d'une manière absolue la persistance de la circulation. Ces vaisseaux peuvent se rompre et donner lieu à un épanchement de sang dans le corps vitré.

Les malades atteints de cette anomalie ne se plaignent souvent d'aucun trouble de la vue; citons, par exemple, notre premier malade, Rougette, qui, ayant un cordon hyaloïdien persistant dans les deux yeux, a 1/6 d'acuité visuelle du côté où le cordon est le plus volumineux (acuité, il est vrai, qui ne peut être guère améliorée ni par les verres correcteurs ni par la vision de près, et qui indique un certain degré d'amblyopie), et ne voit absolument rien du côté où la lésion est la moins apparente. La première malade du docteur Galezowski peut lire de l'œil droit le n° 5 de l'échelle; son œil gauche, atteint comme l'œil droit, lit distinctement avec le n° 3 convexe sphérique et 20 convexe cylindrique axe vertical. Madame X... (4e observation), lit le n° 1 avec l'œil droit qui est le seul affecté et ne peut rien lire avec l'autre œil.

Nous terminerons enfin en disant que le diagnostic ne présente généralement aucune difficulté, pourvu toutefois que le corps vitré soit parfaitement transparent et ne renferme point de flocons hémorragiques, ce qui arrive assez souvent. Dans certaines formes de rétinite parenchymateuse, on voit des vaisseaux de nouvelle formation développés dans le corps vitré qui ne sauraient être confondus avec le cordon vasculaire congénital.

SUR LA VISION ROUGE DES OPÉRÉS DE CATARACTE

Par le docteur GALEZOWSKI.

Le 14 juin dernier j'ai fait une communication à la Société de biologie sur un phénomène visuel tout particulier que j'ai observé sur un certain nombre de mes opérés de cataracte. Ce phénomène est le suivant. Quelques-uns d'entre eux, après qu'ils sont guéris de leur opération, se plaignent de voir soit constamment, soit dans certaines conditions spéciales d'éclairage, une lumière ou une lueur rouge sur les objets qu'ils veulent fixer, et plus spécialement quand ils tournent leur regard vers la partie sombre de la chambre.

J'ai eu soin depuis, d'analyser ce phénomène avec beaucoup d'attention et avec le plus grand soin, en éloignant toutes les causes d'intoxication belladonée, atropinique; et même quelques-uns de mes malades n'avaient pas employé l'atropine ni aucune autre préparation narcotique pendant toute la durée du traitement de la cataracte. Je dois ajouter que jusqu'à présent je n'ai pu trouver aucune explication à ce phénomène, qui chez un certain nombre d'individus persiste toujours après que le cristallin a été extrait.

Avant d'aborder la question physiologique et l'interprétation du sujet, je commence par rapporter les observations détaillées se rapportant aux individus qui accusent ce phénomène.

OBSERVATION Ire. — *Vision rouge après une opération de la cataracte pratiquée sur les deux yeux. Quelques phénomènes cérébraux dissipés. Acuité visuelle normale.* — Monsieur J..., âgé de 75 ans, demeurant à Saint-Maur, homme fort et bien constitué, jouissant toujours d'une bonne et longue vue, s'était aperçu il y a trois ans, que sa vision commençait à faiblir, et depuis le commencement de l'année 1879 il ne voyait plus à se conduire à cause de deux cataractes qui se sont rapidement complétées. Il vint à ma clinique et je lui ai pratiqué l'extraction de la cataracte par mon procédé à petit lambeau supérieur avec excision de l'iris, d'abord le 13 mars sur l'œil gauche, et le 26 mars sur l'œil droit. Les deux opérations ont été pratiquées très régulièrement, la cicatrisation a suivi constamment une marche régulière ; néanmoins, l'œil droit resta pendant plus de neuf jours très injecté, ce qui m'obligea à lui appliquer six sangsues à la tempe. C'est à ce moment que le malade éprouva un malaise général; il commença à divaguer et à parler difficilement ; la langue était chargée très fortement, le pouls devint très agité et à quatre-vingt-dix-huit pulsations. J'ai prescrit un purgatif, et j'ai suspendu le collyre à l'atropine que l'on instillait tous les jours dans l'œil droit, à la dose de 2 centigrammes pour 10 grammes. Au bout de six jours, tous ces phénomènes se dissipèrent, le malade reprit ses forces, l'appétit revint et le malade quitta la clinique pour rentrer à Saint-Maur dans sa famille. Je le voyais une fois par semaine régulièrement, jusqu'au commencement du mois de mai, époque à laquelle il est venu me réclamer des lunettes. Je lui choisis le n° 15 dioptries convexes pour la lecture et le n° 7 dioptries convexes pour la vision au loin. Il accusait avec ces lunettes une acuité visuelle normale, et pouvait lire les caractères les plus fins de l'échelle. Mais mon malade revint tout inquiet au bout de huit jours, car disait-il, la teinte rouge, rouge sang, qu'il voit constamment devant ses yeux, le fatigue au plus haut point ; et lui trouble constamment la vue, au point que lorsque cela arrive, il est obligé de s'arrêter, de fermer les yeux, d'attendre, de cacher les yeux dans ses mains, et alors, le rouge se dissipe

peu à peu. A l'examen ophtalmoscopique je n'ai rien découvert d'anormal, l'acuité visuelle resta la même. Le collyre à l'atropine n'est plus employé depuis plus de six semaines. J'ai fait changer les lunettes blanches en fumées du même numéro, mais rien n'y fit; la vision resta aussi intense si ce n'est plus fortement développée encore dans certains jours. Il n'était plus douteux pour moi que c'était un phénomène chromatique subjectif de l'individu. Le collyre à l'ésérine que j'ai essayé, puis celui à la duboisine ne firent rien, le phénomène resta depuis jusqu'à ce jour dans le même état. En se levant le matin, le malade voit rouge très intense, comme rouge sang lorsqu'il regarde la fenêtre; au grand jour le rouge disparaît, mais dès qu'il rentre dans un demi-jour, et dans une chambre un peu sombre le même phénomène apparaît avec la même, et quelquefois avec une beaucoup plus grande intensité. L'étoffe rouge paraît marron, les objets blancs lui paraissent rouges. Ce phénomène n'est pas constant, mais il revient, de vingt à trente fois et plus par jour. Lorsque les yeux sont fermés, le malade ne voit pas le rouge. Après le manger, le rouge paraît beaucoup plus vif et plus éclatant.

Observation II. — *Cataracte opérée sur un seul œil, l'autre étant sain. Vision colorée rouge, et plus accentuée depuis un an.* Mademoiselle L..., âgée de 26 ans demeurant à Etrepagny (Eure), vint me consulter en juillet 1878 pour une cataracte molle complète de l'œil droit, qui lui était survenue sans aucune cause bien définie. Sa santé générale était toujours bonne et sa vue emmétrope, comme je pouvais, du reste, m'en convaincre d'après l'état de la vision de son autre œil. Sollicité par la malade, je lui ai pratiqué l'extraction de la cataracte, le 4 juillet 1878. Les suites de l'opération ont été on ne peut plus simples, il n'y avait point d'inflammation; l'œil une fois guéri, la malade retourna dans son pays. Mais elle éprouva depuis des troubles visuels colorés, qui l'obligèrent de venir me consulter le 11 juin 1879. En l'examinant attentivement, j'ai pu constater, que sa pupille n'était pas complètement nette, la capsule formait un réseau très fin comme une toile d'araignée qui masquait légèrement le fond de l'œil. Et

en effet, mademoiselle L... ne peut lire que le n° 4 de l'échelle typographique avec le n° 18 dioptries convexes. Mais ce n'est point cette imperfection de la vue qui la préoccupe, car son autre œil étant sain, elle continue à s'en servir comme par le passé; ce qui l'ennuie et la tourmente même beaucoup, c'est qu'elle voit depuis l'opération constamment en rouge. L'autre œil continue à voir naturellement. Le matin en se levant elle voit une lueur rouge partout devant son œil; ce phénomène est surtout marqué lorsqu'elle regarde du côté de l'ombre et de la demi-obscurité. Au grand jour et au soleil, le rouge disparaît immédiatement. Par moments ce rouge est d'une teinte pâle, rose, dans d'autres moments il est d'une teinte rouge très foncée; après avoir mangé le rouge devient plus accentué, et plus franchement accusé! Avec le verre convexe n° 7 dioptrie bleu, elle voit la teinte rouge se modifier en violet. Cette vision rouge n'est point constante, elle apparaît souvent dans la journée et avec des nuances des plus variées; elle persiste depuis un an sans qu'elle se soit beaucoup modifiée.

Observation III. — *Vision rouge persistante après une opération de la cataracte.*—Monsieur L..., âgé de 65 ans, demeurant à Montreuil vient se faire opérer à ma clinique le 11 mars 1879 pour la cataracte dure de son œil droit. Je pratique l'extraction avec un petit lambeau périphérique supérieur, la guérison a lieu sans le moindre accident, la pupille reste complètement nette. Dès le 27 mars, j'ai choisi à mon opéré les lunettes n° 15 dioptries convexes, avec lesquelles il peut lire le n° 1 de l'échelle typographique. Mais dès le commencement d'avril le malade s'aperçoit d'une lueur rouge devant son œil opéré.

C'est surtout le matin en se réveillant que cette vision rouge est le plus marquée; dans la journée, lorsqu'il se trouve dans un endroit à demi éclairé, cette teinte devient très marquée et le fatigue beaucoup. En regardant du côté de la fenêtre il voit les carreaux d'une couleur rouge sang, mais plus il les fixe, plus cette teinte s'efface. Dehors et au grand jour il ne voit point ce phénomène, mais il lui semble très

apparent dans sa chambre, lorsque il veut lire ou fixer quelque objet. L'œil non opéré ne voit point rouge. Cette sensation rouge persiste et ne diminue point.

J'ai examiné à l'ophtalmoscope et je n'ai point trouvé de lésion ; les purgatifs, le sulfate de quinine que j'ai essayé chez le malade n'ont amené aucune modification, le malade a dû rentrer dans son pays, conservant cette vision colorée.

Observation IV. — *Vision rouge chez un homme opéré de la cataracte dans les deux yeux.* — Monsieur J..., âgé de 75 ans, émigré polonais, demeurant dans une maison de retraite à Juvisy, vient se faire opérer à ma clinique, le 13 mars, de l'œil gauche et le 26 mars 1879 de l'œil droit.

Dans les deux yeux l'opération est pratiquée par mon procédé à petit lambeau périphérique supérieur, et sans aucun accident ; la cicatrisation est obtenue régulière ; la pupille droite est complètement nette, la gauche présente une légère opacité capsulaire, qui diminue l'acuité visuelle de ce dernier œil d'un quart. Le malade présente en outre un astigmatisme qui est corrigé avec les lunettes suivantes : convexe sphérique, n° 15 dioptries et cylindrique n° 2.25, axe horizontal. Avec ces verres l'œil droit lit facilement le n° 2, et l'œil gauche difficilement le n° 3 de l'échelle.

Au mois de juin de l'année courante, le malade revient me voir, se plaignant de la vision rouge des plus vives et des plus pénibles qu'il voit constamment devant ses yeux. C'est une couleur rouge vif, qui change fréquemment d'intensité ; le matin et après le manger, elle est plus marquée ; au grand jour elle se dissipe, mais elle revient très fréquemment dans la journée.

L'observation suivante est des plus intéressantes, car elle se rapporte à un individu jeune, opéré de la cataracte congénitale des deux yeux pendant son enfance, et chez lequel la vision rouge a persisté jusqu'à présent, c'est-à-dire jusqu'à l'âge de 19 ans.

Observation V. — *Cataracte congénitale opérée à trois reprises, persistance de la vision rouge. Myopie.* — M. S..., âgé de 19 ans, vint me consulter le 25 juin dernier pour un

trouble de la vue qu'il accusait depuis son opération de la cataracte. Ce garçon était atteint d'une cataracte congénitale dans les deux yeux, et fut opéré par M. Desmarres père à plusieurs reprises, par discision, d'abord à l'âge de 9 mois, puis à l'âge de 5 ans, et en dernier lieu à l'âge de 9 ans. Ses yeux sont myopes, les pupilles sont très nettes, le fond de l'œil est très clair, il lit les caractères n° 2 avec des verres convexes, n° 7 dioptries, aussi bien qu'avec le n 11 dioptries. Mais ce pourquoi il vient me consulter, c'est la vision rouge très pénible qui lui survient bien souvent pendant la lecture et l'écriture. Au grand jour, il ne voit jamais rouge; mais dans sa chambre, et dans une demi-obscurité, ce phénomène lui survient assez souvent et assez intense pour l'incommoder.

Si je me reporte en arrière dans mes souvenirs, je me rappelle avoir vu parmi mes opérés de la cataracte, plusieurs autres qui se plaignaient de la vision rouge, entre autres une vieille femme qui voyait constamment, après l'opération, tout en sang, et cette vision colorée l'effrayait et l'attristait au plus haut point. J'ai cru à cette époque à l'action toxique de l'atropine; et je n'ai pas fait beaucoup d'attention, espérant que ce phénomène se serait dissipé tout seul, après qu'on aurait cessé l'usage du collyre belladoné.

Quelle interprétation peut-on donner à cette vision colorée des opérés de la cataracte? Telle est la question que je me suis posée et dont la réponse me paraît des plus difficiles à faire, et nous ne pouvons faire pour le moment que des conjectures et des hypothèses.

Incontestablement on ne peut point admettre l'existence d'une lésion quelconque dans les membranes internes de l'œil, car l'examen le plus minutieux n'a jamais pu révéler quoi que ce soit de morbide et d'anormal dans l'œil.

M. Pouchet avait exprimé l'opinion, à propos de ma communication faite à la Société de biologie, que peut-être on devait chercher l'explication de ce phénomène dans l'état congestif du cerveau ou des membranes internes de l'œil, d'autant plus qu'un de ces malades, dont j'ai rapporté l'histoire, avait éprouvé quelques phénomènes cérébraux pendant la

convalescence de son opération de la cataracte. D'autre part, tous ces individus éprouvent ces impressions colorées rouges surtout après le sommeil et après le manger, où l'état congestif du cerveau se trouve toujours plus prononcé.

Mais il est très facile de se convaincre que cette raison ne peut pas être admise, car nous voyons, à côté de cette observation, trois autres où il n'y a pas eu le moindre accident cérébral.

Le dernier fait se rapporte à un jeune homme qui a subi son opération pendant son enfance, et il éprouve toujours les impressions colorées dont il est question. C'est en présence de ces difficultés d'interprétation d'un phénomène qui s'observe chez les opérés de cataracte, que je me demandais s'il n'y avait pas là quelque rapport entre cette vision rouge et le rouge rétinien, que Leydig (1857) et Max. Schultze ont observés chez les amphibies, et sur laquelle plus récemment Fr. Boll, dans une série de mémoires présentés à l'Académie des sciences de Berlin (1876-1877), attira de nouveau l'attention des physiologistes.

Ce dernier auteur a, en effet, démontré que le rouge rétinien est une coloration propre à la rétine de la plupart des animaux, et qu'elle possède cette propriété particulière de « diminuer et de se consumer pendant la vie sous l'action de la lumière, tandis qu'elle se reproduit et se renforce dans l'obscurité [1]. »

D'après les recherches de Boll et de Kühne [2], cette coloration est produite par une matière pigmentaire appelée *érythropsine*. Boll est parvenu à modifier le rouge rétinien, au moyen de l'acide acétique, en jaune d'or. Ewald et Kühne [3] ont obtenu des dissolutions du rouge rétinien en traitant des rétines de grenouilles par l'alcool dépourvu d'éther. Dans ces dissolutions décolorées à la lumière, le rouge se régénère à

1. Boll, Ber. d. v. Akad. zu Berlin, 12 novembre 1876.
2. Kühne, Ber. de naturhist. med. Vereins zu Heidelberg, 5 janvier 1877; et Ueber das Vorkommen des Schpukpurs (*Ibid.*, 14 avril 1877).
3. Ewald et Kühne, Centralblatt 1877.

l'obscurité en passant par les nuances jaune, chamois et enfin rose, tout à fait comme dans les rétines de grenouilles. Ce fait des plus curieux et des plus importants résulte des recherches du professeur Kühne.

Mais le meilleur dissolvant du pigment colorant de la rétine est, d'après ce physiologiste, la bile ou un cholate. La solution filtrée est d'un beau rouge. La solution absorbe tout le spectre, depuis le jaune verdâtre jusqu'au violet; c'est à peine si elle laisse passer un peu du violet.

Les détails que j'emprunte ci-après à l'analyse de Pouchet[1], sur les travaux de Kühne, sont on ne peut plus intéressants, et je tiens à attirer l'attention de mes lecteurs sur ces points.

Exposée au spectre d'un prisme de flint, la rétine passe entièrement en quinze minutes au jaune verdâtre et jusqu'au commencement du vert pur. Elle pâlit beaucoup plus lentement dans le vert bleuâtre, le bleu et le violet. La décoloration de la rétine est complète dans le vert et le vert bleuâtre, à peine apparente dans le jaune et l'orangé, nulle dans le rouge :

Le pourpre rétinien se conserve dans une solution d'alun à 5 pour 100, et dans la solution de chlorure de sodium à 1/2 pour 100.

En se servant de cette solution, Kühne a pu obtenir et fixer des images dites *optogrammes*.

Tous ces détails sont intéressants à connaître, ils prouvent que le rouge rétinien est un pigment qui peut être extrait, et qui possède des propriétés propres de coloration disparaissant à la lumière, et apparaissant à l'obscurité. Exposé au spectre d'un prisme de flint, le pourpre rétinien pâlit et disparaît.

Le cristallin ne joue-t-il pas dans l'œil le rôle d'un prisme de flint ou de toute autre matière absorbant le pourpre rétinien?

Le cristallin une fois enlevé, n'y a-t-il pas une condition

1. *Pouchet*, Analyse des travaux étrangers (*Journal de l'anatomie et de la physiologie*. Paris, 1877, p. 315.)

plus facile, pour le rouge rétinien, à subir une excitation plus grande de la lumière du jour et à produire de la vision rouge chez les opérés de la cataracte, ou au moins chez un certain nombre d'entre eux?

La vision rouge des opérés de cataracte n'est-elle pas, en un mot, le résultat de la perception du rouge rétinien par l'œil lui-même? C'est une hypothèse que j'ai émise, et j'invite tous mes confrères à étudier cette question, peut-être trouveront-ils d'autres faits qui jetteront une lumière sur cette matière.

DU TRAUMATISME, DES BLESSURES ET DES CORPS ÉTRANGERS DU GLOBE DE L'ŒIL

Par le docteur A. YVERT, médecin aide-major.

(SUITE)

CHAPITRE ONZIÈME

DES CORPS ÉTRANGERS DU FOND DE L'ŒIL EN GÉNÉRAL.

Nous ne nous sommes occupé jusqu'à présent que des corps étrangers intra-oculaires, dont le siège exact pouvait être parfaitement déterminé à l'aide des moyens assez nombreux que la clinique met à notre disposition, et nous avons vu que de cette détermination même dépend presque uniquement le mode d'intervention thérapeutique : il nous reste, pour en avoir fini avec cette question importante des corps étrangers, à dire un mot de ceux qui, après avoir pénétré jusque vers les parties les plus profondes du globe de l'œil, échappent à notre investigation, et dont l'emplacement exact ne saurait être spécifié. Leur présence à l'intérieur du bulbe est un fait indiscutable et parfaitement démontré par les symptômes, tant objectifs que subjectifs; mais ce qu'il est impossible de

dire et d'affirmer, c'est en quel point se trouve exactement le corps du délit. Or, comme nous le verrons dans un instant, cette seule circonstance déplace complètement la question, et le problème, ainsi posé, réclame une tout autre solution. Nous allons donc passer rapidement en revue les particularités les plus importantes de cette espèce de traumatisme.

Fréquence et étiologie. — Nous serons très bref touchant la fréquence et l'étiologie des corps étrangers du fond de l'œil en général, dont l'histoire se confond à peu près complètement avec celle des corps étrangers de l'humeur vitrée : qu'il nous suffise de dire que les agents vulnérants ainsi le plus ordinairement incriminés consistent, par ordre d'importance, en petits morceaux de fer ou d'acier, en grains de plomb de moyen ou de faible calibre, en particules métalliques, en fragments de pierre ou de verre, etc. Comme volume et comme dimensions, ces corps étrangers peuvent varier d'ailleurs presque à l'infini et nous pourrions, ici encore, citer des observations, invraisemblables au premier abord, mais authentiques cependant, de fragments métalliques ou autres atteignant une grosseur considérable et méconnus pendant un certain temps par des praticiens expérimentés. Le meilleur exemple que nous en puissions donner est celui de ce corps étranger intrabulbaire d'un volume extraordinaire trouvé par Busse dans un œil dont il pratiqua l'énucléation à la suite d'une irido-choroïdite purulente ; dans ce cas, le morceau de fer en question n'avait pas moins de 2 centimètres de longueur, 7 millimètres de largeur et 4 millimètres d'épaisseur, et pourtant il était passé inaperçu immédiatement après l'accident.

Le trajet parcouru par le corps du délit, avant d'atteindre les parties plus profondes qui le dérobent à nos recherches, variera aussi naturellement avec la direction même qui lui est imprimée : suivant, en effet, que cette dernière se rapprochera plus ou moins de l'axe antéro-postérieur du globe de l'œil et sera plus ou moins oblique par rapport à cette ligne, la cornée et le cristallin seront seuls atteints ; ou bien la cornée, l'iris et le cristallin seront traversés du même coup ; parfois enfin, c'est

au niveau de la sclérotique qu'on trouvera l'ouverture d'entrée. Mais nous ne saurions nous appesantir plus longtemps sur ces points très intéressants, dont nous avons déjà parlé en détail dans le chapitre précédent, et que nous supposons, pour ce motif, parfaitement connus du lecteur.

Symptomatologie. — Les signes qui nous permettent d'affirmer la pénétration devront fixer davantage notre attention, et cela par la raison toute simple que, ne pouvant pas constater directement la présence, à l'intérieur du bulbe, du corps vulnérant, nous n'avons plus à notre disposition, pour baser notre opinion et décider le mode d'intervention, de symptôme absolument certain; force est donc bien alors d'appeler à notre aide, dans ces circonstances souvent difficiles, tous les procédés de diagnostic connus, et de n'en négliger aucun, si minime qu'il puisse paraître au premier abord.

Nous n'insisterons pas sur les troubles fonctionnels, qui consistent toujours, sinon dans une abolition complète de la vision, tout au moins dans une diminution très appréciable de l'acuité visuelle; nous ne dirons rien non plus de la douleur, qui n'offre, en pareil cas, qu'une minime importance au point de vue de la question qui nous occupe. Seuls les symptômes objectifs, en raison de leurs caractères particuliers, méritent une sérieuse attention; aussi devra-t-on, dans tous les cas de pénétration probable, s'attacher avant tout à en rechercher l'existence.

Or, la constatation directe des ouvertures d'entrée au niveau de la cornée, de l'iris et du cristallin, ou en un point de la partie antérieure de la sclérotique; l'anesthésie du segment de la membrane transparente correspondant précisément, comme innervation, aux rameaux nerveux situés sur le parcours du corps vulnérant et supposés blessés au moment de son passage; l'hémorragie, enfin, survenue subitement à l'intérieur de l'humeur vitrée, sont des signes qui ne trompent pas : toutes les fois qu'ils se trouvent combinés et réunis, on peut et l'on doit sans crainte se prononcer pour la pénétration, et régler sa conduite en conséquence. Le développement des accidents inflammatoires, d'ailleurs, ne tardera pas à dé-

montrer l'exactitude d'une pareille affirmation. On peut, en effet, sans crainte d'être taxé d'exagération, poser comme règle générale que la suppuration du globe de l'œil est le résultat le plus habituel de la pénétration des corps étrangers vers les parties profondes du bulbe; nous devons faire remarquer toutefois que cette proposition, surtout applicable aux fragments et aux particules métalliques de cuivre, d'acier et de fonte, comporte d'assez fréquentes exceptions en faveur des grains de plomb de petit calibre et parfaitement arrondis. Mais quoique ces projectiles, ordinairement assez bien supportés, ne déterminent, il est vrai, qu'exceptionnellement la suppuration, ils ne conduisent pas moins finalement à l'atrophie de l'organe et à la perte définitive de la vision. Aussi, malgré cette tolérance relative, on ne doit point oublier que le développement d'accidents inflammatoires en général très intenses est la conséquence à peu près fatale des corps étrangers du fond de l'œil. Nous pourrions certainement citer bien des exemples de cette nature, choisis parmi les nombreuses observations que nous avons recueillies ; nous nous contenterons de rapporter la suivante, qui montre la marche la plus ordinaire de ce genre d'affection, et dans laquelle la suppuration était déjà très évidente le quatrième jour après l'accident.

Observation cxlv. — Pénétration d'une paillette de fer à l'intérieur du globe de l'œil. Ouverture d'entrée située à la partie externe de la sclérotique. Légère hémorragie du corps vitré. Phlegmon du globe de l'œil.

M. Rab .., 25 ans, demeurant, 5, rue Saint-Gil, se présente le 18 octobre 1876 à la consultation du Dr Galezowski. Cet homme nous rapporte que la veille, étant occupé à ciseler une pièce de fer, il a reçu dans l'œil droit une petite paillette de ce métal et que, tout en ne souffrant pas encore beaucoup, il a cependant été obligé de quitter son travail, parce qu'il voit constamment des points et des filaments noirâtres se promener devant l'œil. Nous procédons immédiatement à l'examen local, qui nous donne les résultats suivants : ecchymose assez prononcée, occupant la partie externe de la conjonctive bulbaire du côté droit; au centre de cet épanchement, petite plaie scléroticale linéaire et mesurant à peine quelques millimètres de longueur. Injection périkératique légère, mais

étendue à tout le pourtour de la cornée; hémorragie peu abondante du corps vitré, caractérisée, à l'examen opthalmoscopique, par la présence de stries sanguines et de points noirs mobiles dans tous les sens. Malgré les recherches les plus minutieuses, nous ne pouvons découvrir le corps du délit, dont nous affirmons cependant la pénétration. Cinq sangsues à la tempe droite, instillation trois ou quatre fois par jour du collyre ordinaire à l'atropine, eau froide en permanence sur l'œil. Le 21 octobre, le malade nous arrive avec une iritis des plus intenses et un hypopion remplissant la totalité de la chambre postérieure et plus de la moitié de la chambre antérieure; injection périkératique d'une coloration lie de vin très intense; douleurs rétro et péri-orbitaires d'une acuité extrême; distingue à peine la lumière du jour. Onctions avec la pommade mercurielle belladonée autour du front, sulfate de quinine à l'intérieur, continuer l'atropine. Deux jours après, le 23 octobre, la pupille complètement dilatée ne permet plus d'éclairer le fond de l'œil, qui est masqué par une teinte générale d'un blanc jaunâtre, preuve évidente que l'humeur vitrée est déjà envahie par la suppuration. L'énucléation, proposée, fut pratiquée quelques jours après.

L'hypopion, dans ce cas intéressant, était déjà tellement prononcé au bout de trois jours, qu'il remplissait plus de la moitié de la chambre antérieure et la plus grande partie de la chambre postérieure; quarante-huit heures après, la suppuration avait envahi la presque totalité de la choroïde, et le bulbe était ainsi transformé en un vaste foyer purulent. Si l'on attendait alors pour intervenir activement, on verrait se développer successivement tous les symptômes de la panophtalmite type: des douleurs épouvantables ne tarderaient pas à survenir; un chémosis énorme augmenterait tellement les dimensions du bulbe, que ce dernier, ne pouvant plus être contenu dans sa loge, ferait, pour ainsi dire, hernie entre les paupières boursouflées et très fortement injectées; à un moment donné même, la tension intra-oculaire deviendrait assez grande pour entr'rouvir les lèvres de la plaie d'entrée, qui donnerait ainsi issue à la suppuration. Tous ces symptômes étaient on ne peut plus prononcés dans l'observation suivante, que nous résumons à cause de son importance.

Observation CXLVI. — Pénétration d'un petit morceau de cuivre

à l'intérieur du globe de l'œil, datant de 25 jours. Panophtalmite en pleine évolution. Énucléation.

M. Vil..., 40 ans, demeurant à Fontenay-le-Château, se présente le 13 décembre 1876 à la consultation du Dr Galezowski. Cet homme nous rapporte qu'il a reçu, il y a 25 jours, un petit morceau de cuivre dans l'œil gauche, et que, malgré le traitement qu'il a suivi, son affection n'a fait qu'empirer constamment; mais depuis quelques jours il souffre au point que tout sommeil est absolument impossible. L'examen local nous donne les résultats suivants : cornée complètement opaque et d'un gris jaunâtre; chémosis tellement intense qu'on croirait avoir affaire à une véritable exophtalmie, et qu'un énorme bourrelet, de coloration lie de vin, apparaît entre les paupières, très boursouflées elles-mêmes; les lèvres de la plaie d'entrée sont largement écartées et livrent passage à des bourgeons charnus et à de la sérosité purulente. L'extirpation, non acceptée immédiatement, est pratiquée peu de jours après.

Dans d'autres conditions, beaucoup plus bénignes en apparence, non moins redoutables cependant, quand on veut bien se donner la peine d'aller au fond des choses, le corps étranger ne donne pas lieu à la suppuration; mais il devient le point de départ de ces irido-cyclo-choroïdites à répétition qui ne laissent pas un moment de répit ni de tranquillité au malheureux patient, et qui compromettent tôt ou tard, non plus seulement l'organe primitivement atteint, mais trop souvent, hélas! le globe de l'œil du côté opposé. Cette forme, il ne faut pas l'oublier, tout insidieuse qu'elle puisse être, et en raison même de sa marche plus calme et moins précipitée, n'en est que plus dangereuse, en ce sens qu'elle n'inspire pas assez de défiance aux esprits non prévenus à l'avance de ce processus particulier. Aussi ne saurions-nous trop mettre en garde contre de pareilles méprises, ni donner de meilleur conseil que celui de surveiller constamment, et avec la plus scrupuleuse attention, tout blessé soupçonné de porter à l'intérieur du bulbe un corps étranger, de quelque nature qu'il soit, et d'attacher une très grande importance à ces poussées inflammatoires trop souvent négligées aussi bien par le chirurgien que par le malade qui en est porteur.

Quelquefois enfin, mais beaucoup plus rarement, la tolérance de l'œil pour le projectile qui est venu s'y fixer est telle,

que ce dernier ne détermine à aucun moment la moindre réaction inflammatoire : le bulbe diminue peu à peu et régulièrement de volume et de consistance; la sclérotique prend cette teinte cireuse toute particulière qu'on n'oublie plus quand on l'a examinée une fois avec attention ; l'iris perd sa coloration normale et devient comme velouté ; des dépressions de plus en plus prononcées marquent le trajet des muscles droits; l'œil, qui semblait d'abord affaissé, puis bosselé, arrive finalement à ne plus représenter qu'un moignon informe, de la grosseur d'une noisette, et parfois même plus petit encore. Cette transformation met des mois, des années à s'opérer; mais elle offre toujours comme caractère constant d'être absolument indolore et de ne présenter jamais la moindre réaction. Quelque bizarre d'ailleurs que paraisse une pareille évolution, son existence indiscutable est démontrée par des observations assez nombreuses aujourd'hui et recueillies avec le plus grand soin. Pour notre compte personnel, nous avons eu l'occasion de rencontrer, il y a quelques jours à peine, un malade qui avait reçu, il y a quarante-quatre ans, un grain de plomb dans l'œil droit : or, depuis cette époque, il n'avait jamais éprouvé de ce côté, à aucun moment, la moindre sensation douloureuse ni la moindre réaction inflammatoire, et l'œil, complètement atrophié, était encore absolument insensible, même sous l'influence d'une assez forte pression. Bien qu'il ne soit pas permis, cliniquement parlant, de baser sa manière de faire sur de pareilles exceptions, il n'en faut pas moins tenir compte de cette marche favorable, quand il s'agit de se prononcer sur les conséquences possibles de cette espèce de traumatisme.

Diagnostic. — On pourrait croire, d'après ce que nous venons de dire, que le diagnostic des corps étrangers profonds du globe de l'œil est la chose la plus simple du monde, et pourtant il s'en faut de beaucoup qu'il en soit ainsi; car de nombreux exemples empruntés aux différents praticiens les plus expérimentés assurément en matière d'ophtalmologie démontrent que des fragments métalliques ou autres, même d'un volume relativement considérable, peuvent passer com-

plètement inaperçus pendant plusieurs jours. Nous avons déjà rapporté plusieurs de ces cas intéressants, à propos des corps étrangers de l'humeur vitrée, aussi nous contenterons-nous actuellement de rapporter le fait plus curieux encore que nous avons eu l'occasion d'observer aujourd'hui même à la clinique de notre excellent maître Galezowski, et qui prouve bien toutes les difficultés d'une pareille question.

Observation cxlvii. — Il s'agit d'un jeune homme, blessé depuis une dizaine de jours, à l'œil droit, par un morceau de pierre, et porteur d'une cataracte traumatique; au moment où il se présenta à la consultation, la plaie de la conjonctive était parfaitement cicatrisée et rien ne pouvait faire croire à la pénétration du corps vulnérant. La cataracte traumatique paraissant être la seule lésion actuelle, son extraction fut décidée et remise au jour d'opération, le mardi suivant. Mais au moment de pratiquer cette extraction, M. Galezowski croit apercevoir, au niveau de la solution de continuité de la conjonctive déterminée par la projection du corps vulnérant, un petit point blanchâtre qui donne au contact de la pince une sensation de crépitation particulière : il s'agissait, en effet, d'un petit fragment de pierre blanche qui, saisi avec les mors et extrait séance tenante, présentait la grosseur d'un grain de chènevis. Pensant avoir retiré le corps du délit tout entier, et n'apercevant plus rien entre les lèvres de la plaie, M. Galezowski remet l'extraction de la cataracte à un autre jour, afin de permettre la cicatrisation de la blessure scléroticale. Or, quand ce blessé se présenta 15 jours après, le 22 avril, pour cette opération, nous ne fûmes pas peu surpris de retrouver encore la plaie entre-bâillée et donnant issue à un corps blanchâtre qu'on reconnut facilement pour être un morceau de pierre mesurant, après son extraction, 6 millimètres de long et 2 millimètres de large : c'était bien évidemment le reste du fragment saisi quinze jours auparavant par M. Galezowski, et qui s'était cassé pendant les tentatives d'extraction.

Or, si des méprises de cette nature provenaient de la pratique d'hommes peu instruits et peu expérimentés, on pourrait sans doute attribuer le fait à l'ignorance ou à l'inhabileté du praticien consulté; mais comme ici, nous l'espérons du moins, personne n'osera nier la compétence des autorités que nous mettons en avant, force est bien de reconnaître que ce diagnostic est, dans bien des cas, entouré de très sérieuses

difficultés. N'y aurait-il donc pas un moyen quelconque d'éviter l'erreur et d'arriver, en pareille circonstance, à la constatation directe du corps du délit? Si : le cathétérisme de la plaie, pratiqué à l'aide d'un petit stylet d'argent parfaitement arrondi à son extrémité, nous paraît répondre complètement à cette indication, toutes les fois que l'ouverture d'entrée en permet facilement l'introduction jusqu'à l'intérieur du globe de l'œil. Nous n'ignorons pas que des spécialistes, très distingués d'ailleurs, ont condamné absolument cette manœuvre, à laquelle ils font le grave reproche, à leur avis, de causer souvent plus de désordres que le corps vulnérant lui-même; mais nous ne saurions, pour notre compte personnel, admettre de semblables conclusions, et nous déclarons, au contraire, hautement que le cathétérisme, pratiqué avec les précautions et la modération que réclament toujours des tentatives de ce genre, loin de mériter les reproches qu'on lui adresse, offre, en pareil cas, de très grands avantages. Le bruit et le frottement particuliers qui résultent, en effet, du contact du stylet d'argent avec les fragments de métal, de pierre, de verre et de porcelaine, avertissent immédiatement de leur présence. Aussi regardons-nous comme une règle indispensable de toujours recourir à cette exploration, dans tous les cas où l'on a lieu de croire à la pénétration; et nous avons la conviction intime qu'il aurait permis d'éviter l'erreur dans les faits analogues à celui que nous avons relaté plus haut, si l'on avait pris cette précaution préalable. Nous devons dire, du reste, que M. Galezowski est absolument partisan de cette manière de voir, et qu'il l'emploie presque toujours quand la blessure, assez récente, n'est pas encore cicatrisée, et le diagnostic tant soit peu douteux. On ne saurait donc trop s'astreindre à suivre toujours et de parti pris cette ligne de conduite.

Il est un autre écueil, précisément inverse du précédent, beaucoup plus difficile encore à éviter, et dont nous devons dire un mot à propos du diagnostic : nous voulons parler de l'erreur qui consisterait à croire qu'un corps étranger est situé à l'intérieur du globe de l'œil, alors qu'il n'aurait fait que le traverser de part en part pour pénétrer plus profon-

dément jusque dans l'orbite. Les exemples de cette nature ne sont certainement pas très fréquents, mais ils n'en existent pas moins, comme le prouve bien la pièce anatomo-pathologique recueillie par Vernon à l'Ophtalmie Hospital, et dans laquelle un corps étranger, après avoir perforé de part en part le globe de l'œil, était venu se loger dans l'orbite tout près du nerf optique. Aussi faut-il au moins avoir présente à l'esprit la possibilité du fait, afin de porter, si faire se peut, le diagnostic exact. Mais malheureusement nous ne connaissons aucun moyen certain d'arriver, sous ce rapport, à une conclusion rigoureuse, et seule la détermination de la force impulsive du projectile, utilisée déjà plusieurs fois pour ce genre de recherche par Berlin (de Stuttgart), pourra servir de base à des présomptions, réalisables peut-être, mais toujours plus ou moins hypothétiques. Ce qui importe avant tout au praticien, en pareil cas, est de ne point ignorer la possibilité de cette complication, et de n'être point surpris par la marche des événements; ce sera déjà beaucoup d'avoir prévu la chose, et l'on ne saurait assurément exiger davantage.

Pronostic et complications. — Si nous examinons maintenant les conséquences de la pénétration des corps étrangers du fond de l'œil, nous verrons qu'elles sont, d'une manière générale, d'une gravité considérable et qu'elles compromettent presque toujours non seulement la fonction, mais encore l'organe atteint lui-même. La perte du globe oculaire, en effet, survient constamment par suppuration, par irido-choroïdite ou par atrophie simple, et l'on pourrait citer à peine quelques exemples, tout à fait exceptionnels, dans lesquels la forme de cet organe a été relativement conservée. Quant à la vision, elle est pour jamais abolie, soit immédiatement après l'accident, soit par le fait du processus pathologique que détermine inévitablement la présence du corps vulnérant. Nous avons bien rapporté, en nous occupant des traumatismes de l'humeur vitrée, quelques cas de conservation de l'acuité visuelle, après enkystement des projectiles ainsi immobilisés à l'intérieur du bulbe; mais ces curiosités pathologiques, bien

plus propres à inspirer au praticien une sécurité trompeuse qu'à lui dicter la règle de conduite à suivre, ne sauraient en rien modifier notre opinion touchant la gravité toute particulière du pronostic d'une pareille affection. Il ne faut pas oublier, en effet, que bien souvent la présence d'un corps étranger au fond de l'œil ne compromet pas seulement l'organe primitivement atteint, mais qu'elle est pernicieuse aussi, dans la plupart des cas, pour le congénère du côté opposé : l'ophtalmie sympathique, nous ne saurions trop le répéter, ne reconnaît pas d'origine plus fréquente que celle à laquelle nous faisons allusion en ce moment. L'éclosion de cette complication redoutable pourra sans doute survenir plus ou moins rapidement, mais elle n'en sera pas moins toujours imminente et la cause la plus inoffensive en apparence pourra lui donner naissance, alors que tout danger paraissait définitivement conjuré. Des mois, des années s'écouleront sans la moindre irritation, et le blessé finira même, dans bien des cas, par oublier complètement l'accident dont il aura été l'objet; mais tout à coup, à l'improviste, surviendront des troubles dans le globe de l'œil, indemne jusque-là, et rappelleront malheureusement le pauvre patient à la réalité. Nous aurons suffisamment, pensons-nous, exposé la situation quand nous aurons dit qu'on a vu éclater l'ophtalmie sympathique jusque 47 ans après l'application du traumatisme. Aussi doit-on toujours avoir en vue la possibilité de cette terrible complication, toutes les fois qu'on est appelé à intervenir dans un cas de corps étranger profond du globe de l'œil, et régler en conséquence sa manière de faire.

Traitement. — Nous avons vu, en parlant du traitement applicable aux corps étrangers de l'humeur vitrée, que la détermination du chirurgien était absolument subordonnée à la localisation exacte du corps du délit, et nous nous sommes prononcé catégoriquement en faveur de l'extraction immédiate. Or, les conditions sont loin d'être les mêmes quand il s'agit des corps étrangers du fond de l'œil en général, dont la pénétration est indiscutable sans doute, mais dont le siège reste complètement inconnu : que faire alors, et comment inter-

venir? Telle est la question qu'il nous reste à résoudre, et dont la solution n'est certes pas des plus simples.

Afin de répondre, autant que possible, aux besoins de la clinique, nous envisagerons l'affection aux deux périodes principales de son évolution et nous supposerons : d'une part, qu'on ait affaire à un accident remontant à quelques heures ou à quelques jours seulement; qu'on soit en présence, d'autre part, d'une blessure déjà assez ancienne et n'ayant déterminé jusque-là aucun symptôme bien grave, justiciable d'une intervention active.

Voyons tout d'abord le cas, le plus simple et le plus ordinaire, d'un œil qui vient d'être frappé depuis peu de temps et dont le sort nous est confié. Ici commencent la division et la divergence d'opinions. On peut, en effet, ramener à trois principales les méthodes auxquelles on a recours en pareille circonstance, à savoir : l'expectation, l'extraction et l'énucléation préventive.

Les partisans de la méthode expectante, se basant sur ce fait que les corps étrangers ne déterminent pas constamment une réaction inflammatoire très intense et n'aboutissent pas toujours à la suppuration, qu'ils peuvent même, dans certains cas, être tolérés assez facilement par le globe de l'œil, préfèrent ne pas intervenir activement et attendre, pour ainsi dire, que le développement d'accidents plus redoutables leur force la main. La chute spontanée du projectile par l'ouverture d'entrée ou par tout autre trajet fistuleux, qu'on observe quelquefois, est la raison principale qu'ils invoquent pour abandonner ce soin à la bonne nature.

Aussi se contentent-ils d'employer uniquement les antiphlogistiques et les révulsifs, qui font tous les frais du traitement : les sangsues, les onctions mercurielles belladonées, les vésicatoires et les purgatifs, tels sont, en un mot, les agents thérapeutiques auxquels ils donnent la préférence. Cette méthode semble, jusqu'à présent du moins, la plus en faveur auprès des ophtalmologistes français.

Frappés, au contraire, des inconvénients qui résultent tôt ou tard de la présence d'un corps étranger au fond de l'œil,

et bien convaincus que la perte de l'organe et de la vision en sont la conséquence à peu près fatale, les partisans de l'extraction veulent à tout prix, et coûte que coûte, qu'on débarrasse immédiatement le bulbe de cet hôte incommode, et qu'on aille à sa recherche jusqu'à ce que ce résultat soit obtenu. Cette manière de voir semble avoir prévalu depuis quelques années en Amérique, en Angleterre et en Allemagne.

D'autres enfin, beaucoup plus expéditifs et préoccupés avant tout de la possibilité des accidents sympathiques, ne proposent rien moins que de pratiquer, séance tenante, l'énucléation préventive, dans tous les cas où la pénétration d'un corps étranger au fond de l'œil est parfaitement démontrée. Power et Mac-Naughton Jones surtout se sont faits les défenseurs de cette méthode.

Or de quel côté se trouve être la vérité, et quel est en résumé, au milieu d'une pareille divergence d'opinions, le mode d'intervention qui doit mériter la préférence? Nous devons reconnaître, ici encore, qu'on ne saurait adopter aucune de ces méthodes à l'exclusion des autres; car chacune d'elles, à notre avis, comporte des indications spéciales que nous allons essayer de résumer aussi brièvement que possible. Le traitement, en un mot, nous paraît devoir être uniquement subordonné à l'examen attentif et détaillé de chaque cas pris en particulier.

Il est bien évident d'abord, que quand le corps étranger qui aura pénétré ainsi au fond de l'œil présentera de très petites dimensions et déterminera, lors de son passage, des désordres à peine appréciables, l'extraction ou l'énucléation immédiate, fussent-elles même proposées avec une certaine insistance, seront absolument repoussées par le blessé, auquel ce sacrifice paraît absolument irrationnel. Force sera donc bien d'attendre que le développement des accidents inflammatoires et des douleurs intolérables qui ne tarderont pas à survenir, l'amène peu à peu à réclamer lui-même l'intervention active; et tout ce qu'on pourra faire, en pareil cas, sera de recourir à la médication antiphlogistique, pour modé-

rer et retarder autant que possible l'apparition de ces accidents.

Toutefois, s'il s'agissait d'une particule, même très petite, de fer ou d'acier, nous ne verrions aucun inconvénient à chercher par tous les moyens à vaincre la répugnance toute naturelle du patient, et à tenter d'emblée l'extraction au moyen de l'aiguille aimantée, suivant le procédé de Mac-Keown de Dublin. Ces tentatives, en effet, au cas même où elles seraient infructueuses, auraient au moins l'avantage de n'augmenter que fort peu les désordres primitifs, et les résultats qu'on pourrait en retirer dans l'hypothèse contraire seraient tellement favorables qu'on doit tenter à tout hasard cette unique chance de succès.

L'extraction directe et immédiate du corps vulnérant, pratiquée au moyen de la pince ou de la curette, nous paraît absolument indiquée dans tous les cas où le projectile présente un certain volume, où l'ouverture d'entrée est assez considérable pour permettre une exploration facile et des recherches multipliées; où enfin la perte de la vision, survenue au moment même de la pénétration, ne saurait être compromise davantage par ces manœuvres opératoires. On pourra même, sans inconvénient, agrandir à l'aide des ciseaux la solution de continuité pour saisir plus rapidement le corps du délit. Au cas où la sortie de l'humeur vitrée serait assez peu abondante pour faire espérer la conservation de l'organe, on pratiquerait ensuite la suture de la sclérotique et on emploierait toutes les précautions dont nous avons parlé à propos des plaies pénétrantes du globe de l'œil.

Nous ne consentirions, pour notre compte personnel, à adopter le parti extrême préconisé par Power et par Mac-Naughton Jones, et qui consiste à pratiquer d'emblée l'énucléation préventive, que dans le cas où le corps étranger, très volumineux, aurait produit, au moment de sa pénétration de tels désordres, que ce sacrifice serait absolument indispensable. En toute autre circonstance, l'extraction directe nous paraît remplir les mêmes indications et devoir, par conséquent, mériter la préférence.

Un mot maintenant sur la conduite à tenir quand on est appelé à intervenir pour un corps étranger séjournant depuis un temps plus ou moins long à l'intérieur du bulbe et dont le blessé, pour une cause ou pour une autre, désirerait être débarrassé. Cette fois encore, il nous faudra, pour être clair, établir des catégories et envisager les diverses circonstances qui peuvent se présenter.

S'agit-il d'abord d'un œil actuellement en voie d'atrophie et complètement indolore spontanément ou à la pression? Nous ne trouvons là aucun motif d'intervenir activement, et tout ce qu'on pourra faire sera de pratiquer l'énucléation, pour substituer à ce moignon plus ou moins difforme un appareil prothétique, avec cette restriction toutefois, de la part du chirurgien, de ne consentir à l'opération que sur la demande expresse du malade.

Tout autre est l'indication quand le globe de l'œil devient le siège d'une sensibilité anormale, quand il est sujet à ces poussées fréquentes d'irido-choroïdite sur lesquelles nous avons tant insisté plus haut, et surtout lorsqu'il paraît menacé d'une suppuration prochaine : en pareil cas, il n'y a pas un instant à perdre, et une opération devient indispensable. Si la porte d'entrée n'est pas encore fermée, ou si les lèvres de la solution de continuité se sont écartées de nouveau sous l'influence du processus inflammatoire, on devra utiliser cette ouverture pour aller à la recherche du corps étranger ; sinon, l'énucléation seule restera comme indication ultime. Ce sacrifice est encore bien plus nécessaire toutes les fois qu'on a lieu de craindre le développement d'accidents sympathiques à distance, et alors surtout que l'existence de cette complication terrible est un fait accompli.

CHAPITRE DOUZIÈME

DES ACCIDENTS SYMPATHIQUES RANGÉS SOUS LA DÉNOMINATION GÉNÉRALE D'OPHTALMIES SYMPATHIQUES.

Nous ne saurions, sous peine d'être absolument incomplet et de négliger un des points les plus importants et les plus intéressants des traumatismes du globe de l'œil, laisser de côté, sans leur consacrer un chapitre spécial, les accidents aussi nombreux que bizarres auxquels on est convenu de donner le nom général d'ophtalmies sympathiques. Tout en ne partageant pas, en effet, l'opinion de Mackenzie, qui attribuait uniquement à ces phénomènes une origine traumatique, non plus que les idées, par trop exclusives, de Fano, qui soutient encore aujourd'hui cette thèse erronée, force est bien cependant de convenir que les accidents sympathiques reconnaissent, dans la grande majorité des cas, comme point de départ un choc, une blessure ou un corps étranger du globe oculaire du côté opposé, en un mot une violence quelconque portant sur l'organe primitivement atteint. Nous n'en voulons pour preuve que les résultats qui nous sont fournis par les statistiques suivantes, recueillies dans le but d'élucider cette question : or, sur 75 observations d'ophtalmie sympathique examinées à ce point de vue par Rheindorf, 55 étaient manifestement la conséquence d'un traumatisme, ce qui donne une proportion de 73,33 p. 100. D'après les recherches d'Alt (de New-York), ce chiffre serait même au-dessous de la vérité, puisque, sur 100 cas réunis par cet ophtalmologiste, il s'agissait 83 fois de violence extérieure. Quelle que soit, d'ailleurs, la valeur absolue de ces données numériques, qui peuvent varier naturellement d'un auteur à l'autre, il n'en résulte pas moins pour nous, et telle est la conclusion à laquelle nous voulions aboutir, que les affections traumatiques du globe de l'œil sont une source très fréquente d'accidents sympathiques : d'où, comme

corollaire, l'obligation qui nous incombe de fixer toute notre attention sur cette espèce de complication et de lui consacrer les détails que comporte un pareil sujet. Qu'on ne s'attende pas toutefois à nous voir écrire ici une monographie complète sur les ophtalmies sympathiques : un tel travail exigerait aujourd'hui une étude hors de proportion avec les limites que nous nous sommes imposées, et il a été, du reste, dans ces dernières années, entrepris à plusieurs reprises par des hommes plus autorisés que nous, certainement. Le but plus modeste que nous poursuivons est de rendre aussi claire, aussi familière que possible, à nos lecteurs, l'histoire clinique de cette affection, et de leur tracer la règle de conduite, souvent douteuse et difficile, qu'il convient de suivre en pareille circonstance. Nous essayerons avant tout de tirer des innombrables travaux publiés sur ce sujet et des faits que nous avons personnellement observés, des conclusions rigoureusement pratiques et susceptibles d'une application immédiate au lit du malade.

Qu'il nous suffise de dire, au point de vue historique, que ces accidents sympathiques, signalés pour la première fois, en 1818, par Demours, dans son *Traité des Maladies des yeux*, n'ont guère acquis droit de cité dans la science qu'en 1844, au moment où Mackenzie donna le premier une description classique de cette sorte d'affection et la désigna du nom d'ophtalmie sympathique. Bien que cette expression soit absolument impropre et doive être, comme nous le démontrerons dans un instant, rejetée d'une manière définitive, elle n'en avait pas moins alors l'immense avantage de comprendre toute une série de phénomènes pathologiques négligés jusque-là, et d'en former un groupe parfaitement distinct, cliniquement parlant. Aussi ne saurait-on refuser au chirurgien de Glasgow le mérite d'avoir créé une place définitive, dans le cadre nosologique, à ces accidents nombreux et variés qui surviennent dans un œil à la suite d'une lésion de son congénère. La meilleure preuve, c'est qu'une fois l'attention ainsi attirée sur ce point les observations se multiplièrent avec une rapidité incroyable; de toute part on vit naître des travaux

sur la question, et un tel engouement s'empara de tous les esprits, que cette affection, dont la description ne remonte pas encore à quarante années, a déjà été l'objet de recherches et de publications tellement nombreuses, qu'on doit renoncer aujourd'hui à les parcourir toutes. Aussi nous contenterons-nous, pour ne parler que des principales et des plus importantes, de signaler, par ordre chronologique, celles de Tavignot en 1849, de Lawson et de Critchett en 1863, de Donders en 1864, de de Græfe en 1866, de Mooren, de Czerny et de Berlin en 1867, de Schweigger en 1869, de Ledoux en 1871, de Warlomont en 1872, de Arlt, de Müller et de Dransart en 1873, de Rossander en 1876, de Vignaux en 1877, de Mauthner, de Reclus et de Cuignet en 1878, enfin de Redard en 1879, renvoyant, pour de plus amples détails, aux excellentes monographies auxquelles nous venons de faire allusion, parues en France pendant ces deux dernières années, et qui renferment un index bibliographique aussi complet que possible. Ces quelques notions préalables ainsi exposées, nous n'avons plus qu'à entrer de plain-pied dans le cœur même du sujet.

Or, la première question que nous avons à résoudre est celle de savoir ce qu'il faut entendre par ophtalmie sympathique. Une seconde, non moins importante à notre avis, doit avoir pour but de rechercher la valeur réelle et absolue de l'expression « ophtalmie sympathique », presque universellement adoptée jusqu'à présent, consacrée, pour ainsi dire, par l'expérience, et cependant absolument défectueuse, comme nous l'avons déjà fait pressentir précédemment. Tels sont les deux points que nous allons examiner tout d'abord. Nous croyons d'ailleurs inutile d'ajouter que nous aurons plus spécialement en vue, dans ce chapitre, les accidents sympathiques qui surviennent comme complications des traumatismes, et nous tâcherons de ne point oublier que l'étude des blessures de cet organe est l'unique but que nous poursuivons dans le cours de cet ouvrage.

Définition. — On désigne sous le nom général d'ophtalmies sympathiques l'ensemble des accidents qui surviennent,

tôt ou tard, dans un œil, par le fait et comme conséquence d'une affection quelconque, variable du reste presque à l'infini, siégeant dans le globe oculaire du côté opposé. Dans les cas particuliers que nous avons à envisager en ce moment, nous ajouterons : que l'œil sympathisant est atteint primitivement d'une affection traumatique, et que la violence est la cause des phénomènes observés du côté de son congénère, qualifié du nom de sympathisé.

Malheureusement, l'expression « d'ophtalmie sympathique », qui pouvait paraître, à l'époque où elle fut employée pour la première fois, en rapport complet avec les données de la clinique et avec les résultats fournis par l'examen anatomo-pathologique des organes énucléés, est absolument impropre aujourd'hui qu'on connaît mieux les formes si nombreuses et si différentes qui caractérisent cette espèce d'accidents : vraie en apparence, au moment où Mackenzie en faisait une véritable entité morbide, elle ne serait plus propre actuellement qu'à consacrer une erreur et à entretenir le trouble dans les esprits, et comme conséquence, l'hésitation la plus fâcheuse et la plus dangereuse dans le mode d'intervention thérapeutique. En 1844, en effet, on ne connaissait guère, comme accidents survenus sympathiquement, que les formes graves désignées de nos jours par les noms d'irido-choroïdite, de cyclite et de choroïdite plastiques, et caractérisées par des altérations multiples portant à la fois sur la totalité ou du moins sur la plus grande partie des éléments qui entrent dans la constitution du globe de l'œil ; et certes le terme « ophtalmie » était le plus propre à donner une idée nette de la généralisation du processus. Mais, fort heureusement, la question n'en est pas restée là, et, grâce aux nombreux efforts tentés de toute part vers ce but important, on est arrivé maintenant à établir des divisions, des catégories dans les formes nombreuses des affections sympathiques : tous les ophtalmologistes actuels sont d'accord pour les ranger sous deux chefs principaux, absolument différents et comprenant : le premier, l'ensemble des troubles fonctionnels qui éclatent dans l'œil sympathisé, en dehors de toute lésion organique ; le second,

au contraire, les affections, très variées également, mais qui s'accompagnent, d'une manière constante, d'altérations anatomiques parfaitement appréciables. Encore devons-nous faire remarquer que, même dans cette dernière hypothèse, l'altération peut rester localisée à telle ou telle membrane, se traduire sous la forme d'iritis, de kératite, de choroïdite, etc., et ne pas envahir à la fois tous les éléments du globe oculaire. Force est donc bien de reconnaître que le mot « ophtalmie », absolument faux pour désigner les faits du premier groupe, est loin d'être toujours applicable même à ceux du second. Comme le faisait observer déjà M. Warlomont au congrès de Londres, en 1872 : « La dénomination d'ophtalmie sympathique devrait être réformée et remplacée par les mots : cyclite, irido-cyclite, irido-choroïdite, rétinite, kératite, conjonctivite, etc., par sympathie. » Nous devons à la vérité de dire que les paroles du savant ophtalmologiste ne sont pas absolument tombées dans le vide, car depuis cette époque beaucoup de spécialistes ont adopté cette classification; mais par contre il faut bien avouer aussi que ces idées n'ont pas encore trouvé un crédit suffisant auprès des médecins trop nombreux qui, induits encore en erreur par le mot « ophtalmie », n'attachent pas toujours une importance suffisante aux simples troubles fonctionnels, ni aux affections isolées qui marquent parfois le début des altérations sympathiques plus graves et plus profondes. C'est précisément pour parer à ces inconvénients, et dans le but de supprimer, d'une manière définitive, cette source de confusion, qu'un ophtalmologiste non moins distingué, M. le Dr Cuignet, s'est appliqué tout spécialement, dans une remarquable revue critique publiée au mois de juillet 1878 dans le *Recueil d'ophtalmologie*, à repousser l'expression d'ophtalmie et à établir une classification en rapport avec les données et les besoins de la clinique. Nous verrons plus tard, en détail, les divisions proposées par ce savant spécialiste; qu'il nous suffise de dire, pour le moment, qu'il substitue au terme général « d'ophtalmies sympathiques » celui d' « états sympathiques », un peu vague, il est vrai, mais qui a tout au moins l'immense avantage de ne rien pré-

juger. Ces états d'ailleurs se subdivisent tout naturellement en deux grandes classes comprenant, d'une part les troubles fonctionnels sympathiques, et d'autre part les affections sympathiques proprement dites, telles qu'iritis, kératite, etc.

Nous ne saurions, pour notre compte, trop applaudir à une pareille classification, seule capable de faire sortir cette question importante du chaos où elle est plongée depuis plus de trente ans, et seule susceptible, à notre avis, de conduire sans détour et sans hésitation à une thérapeutique rationnelle et réellement efficace. Les détails assez étendus dans lesquels nous venons d'entrer ne nous paraîtraient certes pas hors de propos, si nous avions la conviction de contribuer, pour notre faible part, à la proscription définitive de cette expression : « ophtalmie sympathique ». Mais malheureusement nous craignons bien que la routine ne rende encore inutiles tous nos efforts, puisqu'elle a su déjà résister aux attaques d'adversaires plus autorisés et plus compétents que nous, assurément. Nous aurons, du moins, la conscience de n'avoir pas reculé devant les difficultés, et d'avoir suivi hardiment la voie tracée par nos maîtres en ophtalmologie.

Ce premier point bien élucidé, et tout malentendu, toute équivoque devenus dès lors impossibles, nous allons examiner maintenant quelle est la fréquence des accidents sympathiques.

Fréquence. — Vouloir résoudre ce problème d'une manière absolue et définitive est une chose complètement impossible avec les données dont nous disposons actuellement. et malgré les nombreuses statistiques qui ont été publiées sur ce sujet. En effet, outre que beaucoup manquent de termes de comparaison et indiquent seulement le chiffre d'yeux affectés sympathiquement dans un nombre d'années donné, d'autres ne comportent que les cas graves et semblent ne tenir aucun compte des troubles fonctionnels méconnus pendant longtemps et aujourd'hui même encore négligés par bien des praticiens. Aussi, qu'en est-il résulté? C'est que pour les uns les accidents sympathiques seraient très fréquents, tandis que pour les autres on aurait beaucoup exa-

géré cette fréquence; les uns et les autres, d'ailleurs, ne basent pas leur opinion seulement sur l'impression vague qu'ils ont puisée dans leur pratique journalière, mais soutiennent, les chiffres en main, leur manière de voir. Mooren, par exemple, dit avoir eu à traiter, dans l'espace de 13 ans, plus de 150 accidents sympathiques, et avoir, dans le seul cours de l'année 1873, pratiqué 46 énucléations pour cette affection redoutable. Vignaux, de son côté, a pu réunir, en 1877, 90 cas de cette nature observés dans les hôpitaux de Lyon, dans l'intervalle de quelques années, et pour lesquels l'extirpation du globe de l'œil fut jugée indispensable. Déjà, quelques mois auparavant, Rossander avait publié une statistique de 90 observations inédites. D'où l'on pouvait conclure, avec toute apparence de raison, que les états sympathiques sont loin de se présenter exceptionnellement dans la pratique. Mais voici venir maintenant les contradicteurs, qui, MM. Cuignet et Fano en tête, s'élèvent contre ce qu'ils appellent les abus de la théorie sympathique, et démontrent, avec preuves à l'appui, qu'on a beaucoup exagéré le nombre et l'importance de ces accidents. L'opinion de M. Cuignet, en particulier, est basée sur deux faits qui méritent assurément la peine qu'on s'y arrête : le premier est le suivant, que pendant plus de trois ans passés à la clinique de Desmarres père, et sur un total de 18 000 malades environ, il a rencontré à peine quelques cas de maladie sympathique de l'œil, et n'a pas vu plus de 5 ou 6 opérations pratiquées contre cette complication. D'autre part, pendant les six années qu'il a passées en Algérie, de 1864 à 1870, il n'aurait eu qu'une seule fois l'occasion d'observer, et cela sur un nombre de 12 000 malades, un cas certain d'ophtalmie sympathique. Il faut bien avouer que notre embarras a été assez grand quand nous avons voulu, à l'aide de ces données, nous faire à nous-même une opinion justement motivée ; et, tout en faisant observer que les 12 000 malades de la seconde série publiée par M. Cuignet étaient pour la plupart atteints d'affections spontanées, et non traumatiques, ce qui change certainement les conditions du problème, nous avons pensé que le meilleur moyen de juger cette question

était de recourir à une statistique suffisamment imposante pour donner le moins de prise possible aux effets du hasard; ce qui nous a été facile en interrogeant les registres d'opération de la clinique si fréquentée de notre excellent maître M. Galezowski. Or, il est ressorti de nos recherches personnelles sur ce point que, pendant les cinq dernières années qui viennent de s'écouler, et sur un chiffre approximatif de 30 000 malades, 47 fois seulement l'extirpation du globe de l'œil a été pratiquée pour des accidents sympathiques : proportion, en somme, relativement assez faible, puisqu'elle donne une moyenne d'environ 10 énucléations par an du fait de la sympathie. Par conséquent, sans partager l'opinion de ceux qui attribuent à ces affections sympathiques une très grande fréquence, non plus que celle des auteurs qui les regardent comme exceptionnelles, nous conclurons en disant qu'elles se rencontrent de temps en temps dans la pratique et qu'elles exigent, en conséquence, la connaissance exacte des conditions étiologiques qui peuvent leur donner naissance.

Étiologie. — Nous ne nous arrêterons pas à discuter ici la valeur des prétendues causes prédisposantes, auxquelles on a voulu faire jouer un rôle important dans l'éclosion des accidents sympathiques, par la raison toute simple qu'elles ne reposent sur aucune base sérieuse. Tout ce que l'on peut dire aujourd'hui, sans crainte de se tromper, c'est que les hommes en sont plus souvent atteints, en raison même du plus grand nombre d'accidents auxquels les expose tout naturellement leur mode d'existence. D'autre part, on ne saurait, depuis les observations intéressantes de Mooren, refuser à la fatigue exagérée des organes de la vision et aux efforts d'accommodation une influence non douteuse sur le développement de ces phénomènes sympathiques. Il faut reconnaître, toutefois, que les causes occasionnelles occupent de beaucoup le premier rang et méritent seules de fixer l'attention.

Si nous voulions passer successivement en revue chacune des affections traumatiques du globe de l'œil qui sont susceptibles de réagir sympathiquement, à un moment donné, sur son congénère du côté opposé, il nous suffirait de dire que

toutes, depuis les excoriations de la cornée les plus bénignes en apparence jusqu'à la dilacération complète du bulbe, peuvent devenir la source de cette sorte d'affection ; mais il est bien certain que nos lecteurs n'en tireraient pas grand profit et ne seraient pas beaucoup plus avancés après qu'avant. Pour mettre un peu d'ordre dans l'énumération de ces causes traumatiques, nous les diviserons tout d'abord en deux grandes classes comprenant : la première, les violences accidentelles ; la seconde, celles qui sont le fait du chirurgien, autrement dit, les opérations pratiquées sur l'œil. Puis nous examinerons, dans chacune de ces catégories, le siège du traumatisme, en allant des parties superficielles vers les parties profondes ; ce qui constituera, en réalité, une véritable récapitulation des idées que nous avons émises sur ce sujet dans chacun des chapitres précédents.

a. Traumatismes accidentels. — D'une manière générale, les blessures de la cornée n'exposent pas aux accidents sympathiques quand elles sont nettes, régulières, assez profondes, et qu'elles ne s'accompagnent pas d'enclavement de l'iris ; nous attribuons également la même bénignité relative aux corps étrangers implantés dans cette membrane. Car, pour notre compte personnel, nous ne nous rappelons pas avoir jamais vu survenir le moindre phénomène sympathique dans de pareilles conditions. Tout autre, au contraire, est notre opinion quand il s'agit de plaies superficielles, de ces érosions, de ces desquamations épithéliales sur la gravité desquelles nous avons insisté à dessein ; les blessures irrégulières, déchiquetées, à lambeaux, comportent le même pronostic. Mais, où le danger est plus considérable et les accidents beaucoup plus à redouter encore, c'est quand on a affaire à un enclavement de l'iris entre les lèvres de la solution de continuité : il en résulte fatalement des tiraillements perpétuels au niveau de la région ciliaire, et tous les auteurs s'accordent aujourd'hui à reconnaître la gravité d'une pareille disposition.

Les corps étrangers de la chambre antérieure, les blessures, les piqûres et les corps étrangers de l'iris, en raison même des accidents inflammatoires qu'ils provoquent du côté

du tractus uvéal et de leur transmission très rapide jusqu'au niveau de la région ciliaire, sont une source assez fréquente de troubles ou d'affections sympathiques. Mais nous devons insister, d'une manière toute spéciale, sur la gravité particulière des lésions de l'iris par des instruments piquants; car il en résulte très souvent le développement d'une irido-choroïdite traumatique intense et progressive, qui ne tarde pas à faire ressentir ses effets redoutables dans l'œil du côté opposé.

Les traumatismes du cristallin présentent, sous le rapport de la sympathie, des conséquences bien différentes, suivant la nature même de l'affection qui en est résultée. Nous avons vu, en effet, dans le chapitre spécial qui leur est consacré, que de simples déplacements ont pu, dans certains cas, provoquer des accidents à distance, et que, d'ailleurs, parmi les nombreuses espèces de luxations du système cristallinien, celles qu'on observe dans la chambre postérieure, dans l'humeur vitrée ou au-dessous de la conjonctive doivent inspirer le plus de craintes. Le voisinage de la région ciliaire et la compression anormale qui résulte de la présence du cristallin luxé rendent tout naturellement compte de ces complications. Les mêmes conditions se reproduisent toutes les fois qu'à la suite d'une blessure du cristallin ce dernier subit un accroissement de volume assez considérable pour déterminer un état glaucomateux et une irritation exagérée du corps ciliaire : en pareille circonstance, l'œil primitivement atteint n'est pas le seul menacé et compromis à courte échéance; mais il faut s'attendre à voir éclater des phénomènes non moins inquiétants du côté opposé, si on n'arrive pas, par une intervention active et rationnelle, à rétablir l'équilibre momentanément suspendu. Par contre, nous ferons une restriction importante au sujet des corps étrangers du cristallin, qui présentent cette particularité, remarquable et bien digne d'être notée, de n'exposer à aucun accident sympathique tant qu'ils restent renfermés à l'intérieur de la cristalloïde; cette membrane, en effet, leur forme, pour ainsi dire, une véritable enveloppe kystique et les rend, de ce fait, absolu-

ment inoffensifs. Mais il ne faut pas oublier que cette bénignité relative cesse du moment où le corps du délit franchit les limites que nous venons d'assigner et se trouve malheureusement en contact avec les procès ciliaires, ou, ce qui est encore préférable, tombe dans la chambre antérieure : le pronostic comporte dès lors une tout autre gravité.

Les blessures et les corps étrangers du corps ciliaire, c'est là un fait connu depuis bien longtemps déjà, sont en effet, de toutes les affections traumatiques du globe de l'œil, celles qui prédisposent le plus aux accidents sympathiques, à tel point même que jusqu'à ces dernières années les auteurs les plus compétents en pareille matière ne reconnaissaient pas d'autre cause de sympathie et regardaient cette complication comme fatale à la suite des lésions de cette région. Nous n'en voulons pour preuve que cette proposition émise, en 1869, par Mooren : « Toute inflammation dans le domaine du tractus uvéal, abstraction faite de sa cause originelle, peut produire des altérations sympathiques, soit qu'elle se présente immédiatement comme cyclite, soit qu'elle ne prenne ce caractère que dans la suite. Chaque jour nous avons l'occasion de vérifier l'infaillibilité de cet aphorisme. » On trouvait d'ailleurs l'explication bien simple de cette fréquence exceptionnelle dans la richesse remarquable du corps ciliaire en éléments nerveux ; fait en raison duquel la plus légère altération d'une de ses parties peut entraîner, avec une extrême facilité, l'irritation d'un des nombreux filets terminaux, susceptibles par excellence. Toutefois, bien qu'on soit aujourd'hui parfaitement d'accord sur le danger particulier des lésions de cette partie assez circonscrite du globe de l'œil, nous devons avouer que ceux-là avaient singulièrement exagéré, qui niaient l'influence, sur le développement des accidents sympathiques, des affections des autres régions de cet organe. Deux observations indiscutables de Cohn, de Breslau, recueillies en 1871, démontrèrent avec la plus grande évidence qu'une lésion limitée, dans un cas, à la région péripapillaire, et dans l'autre au voisinage de la macula, pouvait déterminer l'éclosion rapide de phénomènes sympathiques, bien que le corps ciliaire fût

absolument intact. Depuis, bien d'autres faits analogues sont venus confirmer cette vérité, et il n'est plus un chirurgien qui ne soit actuellement de l'avis de Rossander, quand il prétend que « toute irritation prolongée d'un œil, déterminée par une maladie des parties constituantes du bulbe, quelles qu'elles soient, peut donner lieu au développement de la sympathie sur l'autre œil, sans que pour cela il soit nécessaire que le corps ciliaire y prenne part ». Les exemples, très nombreux dans la science, de corps étrangers profonds du bulbe donnant lieu, après un temps plus ou moins long, à des troubles ou à de véritables affections sympathiques du côté opposé, nous en fournissent chaque jour de nouvelles preuves.

Il n'est même pas jusqu'aux corps étrangers du nerf optique qui ne puissent donner lieu à de pareilles complications: témoin le fait emprunté à Butter, dans lequel l'énucléation du globe oculaire, pratiquée pour parer aux accidents survenus du côté opposé, démontra qu'ils avaient pour origine un grain de plomb implanté dans le nerf optique, au voisinage de la papille.

Nous devons faire remarquer cependant que, tout en admettant d'une manière générale la nocuité considérable des corps étrangers profonds de l'organe de la vision, il faut établir une exception en faveur des grains de plomb de petit calibre; ceux-ci, en effet, de l'aveu de la plupart des ophtalmologistes, et de M. Galezowski entre autres, qui a attiré l'attention sur cette particularité, n'entraînent que fort rarement à leur suite des accidents dans l'autre œil. Faut-il attribuer cette bénignité relative à leur forme parfaitement arrondie, à leur surface lisse et dépourvue d'irrégularités, ou bien encore à la nature même du métal qui entre dans leur composition? Nous l'ignorons; mais nous n'en certifions pas moins la réalité du fait. Car, d'après notre observation personnelle, nous pouvons affirmer n'avoir rencontré qu'un seul exemple d'affection sympathique survenue après des blessures de cette nature, et les cas que nous avons été à même de recueillir ne sont, malheureusement, que trop nombreux. Dans beaucoup d'entre eux même l'accident datait de vingt et trente ans; ce qui

prouve, à n'en pas douter, la tolérance particulière du globe de l'œil pour cette espèce de projectile.

Indépendamment de ces lésions observées assez communément à la chasse, il en est toute une catégorie d'autres, beaucoup plus dangereuses assurément sous le rapport des conséquences et que nous sommes, hélas! trop souvent appelés à constater : nous voulons parler des plaies ou contusions de l'œil par les armes de guerre. Telle est encore, il ne faut pas se le dissimuler, une source très fréquente d'accidents sympathiques, ainsi que le démontrent surabondamment les statistiques suivantes : en effet, sur 254 cas de blessures d'un seul œil, relatés avec détails pendant la guerre de la sécession d'Amérique, 41 fois on vit survenir, du côté opposé, des altérations tellement graves qu'il s'ensuivit une perte rapide et définitive de la vision. Si nous ajoutons que sur ces 254 blessés 20 mouraient dans un très bref délai des suites du traumatisme, il en résulte que 41 fois sur 234 l'organe primitivement intact fut perdu par sympathie, ce qui donne la proportion énorme de 17,52 p. 100. Il ne sera pas inutile, d'ailleurs, de faire remarquer, avec les auteurs de ce véritable monument chirurgical, que « les lésions de l'œil opposé furent moins fréquentes après l'ablation complète d'un œil par balle que dans les cas où des fragments de plomb et de petits projectiles de pistolet étaient logés à l'intérieur même du globe de l'œil ». Ce qui prouve, une fois de plus, soit dit en passant, le danger des corps étrangers métalliques et à contours irréguliers du globe oculaire.

Les chiffres qui nous sont fournis par Cohn après la guerre franco-allemande de 1870-1871 ne concordent malheureusement que trop avec ceux que nous venons de citer : ils nous montrent, en effet, que sur 5 énucléations pratiquées par ce chirurgien à la suite de traumatisme par éclat d'obus, 2 furent faites pour parer à des accidents sympathiques. D'autre part, nous y voyons que sur un total de 31 cas de blessures d'un seul œil par coup de feu, Cohn a noté 7 fois des troubles sympathiques du côté opposé ; troubles peu graves, il est vrai, mais qui n'en survinrent pas moins réellement quatre ou cinq

mois après. D'où l'on est en droit de conclure, à notre avis, que les plaies ou contusions du globe de l'œil par armes de guerre sont très souvent suivies d'accidents à distance.

Nous n'avons rien dit jusqu'ici des affections traumatiques de la conjonctive, par la raison toute simple qu'elles ne sont que bien rarement le point de départ d'irritations sympathiques, et que les observations authentiques qui en ont été rapportées constituent de véritables exceptions : les cas rares de corps étrangers de la conjonctive qui ont tôt ou tard été suivis de pareilles complications sont, à notre connaissance, au nombre de trois ou quatre au plus, et ne font que confirmer la règle que nous venons de poser. On nous objectera peut-être que ces accidents se rencontrent assez fréquemment, ainsi que l'a démontré M. Verneuil en 1874, comme conséquence de l'ectropion, qui occasionne, à n'en pas douter, un véritable traumatisme permanent de la muqueuse oculo-palpébrale? Mais, tout en admettant comme cause étiologique indiscutable le renversement exagéré de la paupière, fait dont nous avons pu vérifier par nous-même, dans plusieurs circonstances, la parfaite exactitude, nous ne saurions rendre la conjonctive responsable des troubles observés du côté opposé : à notre avis, c'est bien plus dans les désordres qui ne tardent pas à survenir au niveau de la cornée qu'il faut attribuer tout le mal ; car les ulcérations nombreuses et superficielles qu'on observe en pareil cas nous semblent rendre un compte bien suffisant des symptômes auxquels nous faisons allusion.

Après avoir ainsi passé successivement en revue les traumatismes accidentels les plus importants, il nous reste, pour en avoir fini avec cette question intéressante de l'étiologie, à dire un mot des traumatismes chirurgicaux qui peuvent entraîner à leur suite le développement d'accidents sympathiques.

b. Traumatismes chirurgicaux. — Et d'abord peut-on admettre que le tatouage de la cornée puisse, dans certains cas malheureux, être accusé d'une pareille complication? Cette question, que nous soulevons uniquement pour fixer l'attention de nos lecteurs, nous est suggérée par le souvenir d'un malade que nous avons observé avec soin, et chez lequel les

troubles sympathiques nous ont paru coïncider exactement avec l'époque de cette petite opération. Bien qu'on ne puisse évidemment pas conclure d'un seul fait, cette coïncidence nous a paru digne d'être signalée. Nous ne citerons qu'à titre d'exception, et comme simple curiosité pathologique, ce fait bizarre, emprunté à Lebrun, d'une piqûre de la conjonctive par une sangsue, et à la suite de laquelle on vit éclater des accidents sympathiques sur le bulbe du côté opposé.

Bien plus fréquents sont malheureusement aujourd'hui les accidents de cette nature observés à la suite de l'irritation produite par le port d'un œil artificiel mal conformé, trop gros ou trop gênant pour le moignon qu'il recouvre : les premiers exemples rapportés par Lawson et par M. Galezowski ont mis ce fait hors de doute, et depuis il est certainement bien peu de spécialistes qui n'aient eu l'occasion d'en recueillir quelque observation. Nous avons personnellement noté deux ou trois fois cet inconvénient de la prothèse, dont il suffit de connaître la possibilité pour parer immédiatement aux dangers qui en résultent.

Si nous passons maintenant aux opérations proprement dites, nous verrons qu'elles peuvent aussi entraîner parfois le développement d'accidents sympathiques : les exemples indiscutables qui en ont été rapportés à la Société ophtalmologique d'Heidelberg, en 1874, ne laissent aucun doute à ce sujet.

L'iridectomie a provoqué quatre ou cinq fois cette complication redoutable; entre autres, dans un cas d'incision de l'iris pratiquée par Alexander pour entraver la marche d'un glaucome chronique, et dans un second, à la suite d'une iridectomie faite par Meyer pour une synéchie postérieure. Les observations de cette nature sont heureusement tout à fait exceptionnelles.

Bien autrement fréquents sont les états sympathiques qui compliquent les opérations de cataracte : relativement très nombreux autrefois, alors que la méthode par abaissement jouissait d'une certaine faveur, ils n'ont cependant pas complètement disparu depuis l'emploi des nouveaux procédés d'extraction, ainsi que cela ressort du simple aperçu des

quelques chiffres suivants, examinés à ce point de vue. Dans une première statistique de Mooren, sur 20 cas d'affections sympathiques, 9 reconnaissaient, à n'en pas douter, pour cause l'abaissement du cristallin; dans une seconde, du même auteur, 7 fois sur 52 on pouvait invoquer la même cause étiologique.

L'extraction à lambeaux a eu aussi ses mécomptes : de Græfe a mis à son actif deux observations d'accidents sympathiques ; Arlt a publié un cas de cette nature ; Klein en a trouvé en tout cinq exemples dans la littérature médicale ; et depuis un nouveau fait, emprunté à Jacobson, est venu porterà six le nombre total des faits scrupuleusement observés.

La méthode d'extraction linéaire a été encore plus cruellement éprouvée, puisque dans le cours de la discussion qui survint à ce sujet au congrès d'Heidelberg, en 1874, 14 accidents de cette nature furent attribués à ce mode de traitement : 2 étaient empruntés à la pratique de Critchett, 3 à Klein (de Vienne), 1 à Schweigger, 4 au professeur Arlt, 1 à Mooren, 1 à Josten (de Munster), 1 à Hânel ; Horner, enfin, déclara que sur 630 opérations ainsi pratiquées par lui personnellement il avait observé deux fois des accidents sympathiques. Tous les chirurgiens, d'ailleurs, qui prirent part à la discussion s'accordèrent à reconnaître comme cause immédiate de cette complication la situation trop périphérique de l'incision et l'enclavement de l'iris ou de la capsule entre les bords de la solution de continuité.

Nous avons ainsi passé en revue les principales espèces d'affections traumatiques du globe de l'œil, accidentelles ou chirurgicales, qui peuvent retentir d'une manière fâcheuse sur son congénère ; mais, il ne faut pas s'y tromper, nous n'en avons pas fini avec la partie la plus difficile de notre tâche. Il nous reste, en effet, maintenant à expliquer par quel mécanisme, par quelles voies, de quelle manière, en un mot, une lésion d'un organe de la vision peut ainsi réagir à distance sur celui du côté opposé, primitivement indemne ; autrement dit, nous devons aborder actuellement la question épineuse de la pathogénie des états sympathiques.

Pathogénie. — Pour mettre un peu d'ordre et de méthode

dans l'exposé qui va suivre et pour rendre aussi claires que possible les théories dont nous aurons à discuter la valeur, nous examinerons successivement chacune des voies de transmission qu'on a tour à tour assignées à l'irritation sympathique, c'est-à-dire les vaisseaux, le nerf optique et les nerfs ciliaires. Nous dirons, chemin faisant, ce qu'il faut penser de chacune d'elles et l'importance qu'il faut lui attribuer.

a. Transmission par les vaisseaux. — Cette première hypothèse consistait à admettre un état congestif du système vasculaire de l'œil primitivement atteint, et, grâce aux nombreuses anastomoses qui l'unissent avec celui du côté opposé, une disposition absolument semblable dans l'organe congénère, d'où l'éclosion d'accidents sympathiques. Mais cette explication, admise à titre d'exception par Mackenzie lui-même, était tellement en désaccord avec les notions les plus élémentaires de la physiologie pathologique et surtout avec les résultats de l'observation clinique, qu'elle ne donna jamais lieu à la moindre discussion et disparut d'elle-même presque aussitôt après avoir vu le jour. Ce n'est donc que pour la condamner et la rejeter d'une manière définitive que nous en avons dit un mot.

b. Transmission par le nerf optique. — Admise au début à peu près sans conteste, rejetée plus tard presque de parti pris, cette théorie a compté certainement non moins de défenseurs convaincus que de détracteurs irréconciliables. Imaginée pour la première fois par Mackenzie, qui attribuait au nerf optique une part prépondérante dans la transmission des accidents sympathiques, et qui voyait dans le chiasma l'intermédiaire le plus habituel entre les altérations d'un œil et celles de son congénère, elle fut successivement battue en brèche par Müller en 1858 et surtout par Pagenstecker en 1862 : ce dernier, allant même beaucoup plus loin que ses prédécesseurs, ne craignit pas de refuser absolument à la deuxième paire toute espèce d'influence pathogénique. Czerny le suivit dans cette voie. Par contre, des ophthalmologistes non moins autorisés n'hésitèrent pas à entrer en lice et à se faire les champions de la théorie ainsi momentanément ébranlée :

Mooren et Colsmann en Allemagne, Alt en Amérique, pour ne citer que les principaux, se déclarèrent absolument partisans de l'opinion soutenue par Mackenzie, et posèrent en fait que le nerf optique servait, dans la grande majorité des cas, de voie de transmission à l'irritation sympathique. Nous verrons dans un instant, en étudiant l'influence des lésions des nerfs ciliaires, quels sont les arguments opposés par Müller, Pagenstecker et Czerny; nous allons, pour le moment, passer en revue les éléments de la défense.

Partant de ce fait que 79 fois sur 100, il avait constaté, dans des yeux énucléés, à cause d'accidents sympathiques, des lésions anatomiques de la rétine et du nerf optique, et 16 fois seulement pour 100 des altérations de la région ciliaire, Alt se crut tout naturellement en droit de conclure que la transmission avait lieu par le nerf optique bien plus souvent que par les rameaux ciliaires. Trois cas de neuro-rétinite sympathique, qu'il eut l'occasion d'observer personnellement, plaidaient encore en faveur de cette opinion.

Mooren apporte, à l'appui de la thèse qu'il soutient, des exemples non moins intéressants; et fait remarquer, avec beaucoup de raison, qu'il existe aujourd'hui des cas indiscutables et assez nombreux dans la science, d'affections sympathiques, qui ont manifestement pour point de départ une lésion située en dehors de la région ciliaire, et pour point d'arrivée la papille et la rétine du côté opposé. Les deux observations de Cohn auxquelles nous avons déjà fait allusion plus haut, et les cas assez fréquents maintenant de névrite, d'atrophie de papille ou de rétinite sympathique, ne laissent aucun doute sur ce mode de transmission. Viennent enfin les faits étudiés par Colsmann, sous le titre de névrite migrante sympathique, et qui paraissent plaider encore plus en faveur de la transmission par les nerfs optiques : il s'agit, en effet, dans l'observation personnelle rapportée par l'auteur, d'un cas où, peu de jours après l'énucléation, nécessitée par une irido-cyclite traumatique avec atrophie du bulbe, l'autre œil, parfaitement sain jusque alors fut pris de neuro-rétinite. Deux autres exemples absolument identiques, empruntés, le premier à Mooren, et

l'autre à Muller, lui permirent d'en attribuer la cause à l'inflammation de l'espace vaginal, laquelle, partant du point sectionné, se serait ainsi propagée jusque dans la gaîne du côté opposé. Tels sont, aussi résumés que possible, les principaux arguments invoqués par les partisans de la théorie de Mackenzie; et certes, il faut bien le reconnaître, ils ne sont pas sans embarrasser quelque peu leurs adversaires. Ceux-ci soutiennent bien que, dans les prétendues lésions primitives limitées à la rétine ou au nerf optique, il y avait simultanément, soit une altération du tractus uvéal, méconnue ou invisible à l'œil nu; soit une irritation transmise jusqu'aux nerfs ciliaires, au travers de la choroïde; mais force est bien de reconnaître, pour quiconque envisage la question sans parti pris, que ce sont là des fins de non-recevoir, et d'admettre comme indiscutable ce mode pathogénique. Nous avons, pour notre compte personnel, eu l'occasion de vérifier trois fois le fait, et il ne saurait, après cette constatation, rester le moindre doute dans notre esprit. Aussi, pour ne pas entrer plus avant dans cette discussion déjà trop longue, conclurons-nous en disant que la transmission des accidents sympathiques par la voie des nerfs optiques, toute exceptionnelle qu'elle puisse être, n'en existe pas moins; et l'on ne saurait, sous peine d'être complètement en désaccord avec les données de l'observation clinique, la rejeter d'une manière absolue. Il est des cas non douteux qui ne sont justiciables que de cette seule explication.

c. Transmission par les nerfs ciliaires. — La plupart des auteurs s'accordent, en général, pour attribuer à Müller le mérite d'avoir le premier, en 1858, donné à l'irritation des nerfs ciliaires toute l'importance qui lui revient dans la genèse des accidents sympathiques; mais nous devons faire remarquer, avec M. Reclus, que cette théorie, loin d'avoir germé, comme on le prétend, au delà du Rhin, est, au contraire, d'origine toute française, puisque, dès 1849, c'est-à-dire près de dix ans auparavant, Tavignot avait attiré l'attention sur ce mode de propagation. Depuis cette époque, d'ailleurs, elle a toujours eu le talent de captiver les esprits; et

l'on peut dire qu'aujourd'hui encore, c'est elle qui semble réunir le plus de suffrages et comprendre la généralité des cas observés. Il résulte, en effet, des travaux de Müller, de Pagenstecker, de Czerny, et de Graefe, en Allemagne, de Desmarres, de Sichel et de Galezowski en France, de Lawson et de Critchett en Angleterre, pour ne parler que des autorités en pareille matière; il résulte, disons-nous, que presque constamment, au moins 95 fois sur 100, la sympathie a son point de départ dans l'irritation d'un des nerfs ciliaires. Nous ne perdrons pas notre temps à fournir les preuves de cette vérité, devenue aujourd'hui presque un axiôme en ophtalmologie; et tellement répandue qu'on est, au contraire, chaque jour, obligé de lutter, comme nous l'avons démontré plus haut, contre l'envahissement qui consiste à n'admettre pas d'autre mode de transmission.

THÈSES SOUTENUES A LA FACULTÉ DE MÉDECINE DE PARIS
DU 26 MAI AU 6 AOUT 1879.

GIFFO. — *Quelques considérations sur la fièvre des foins.*

QUIOC. — *De la discision périphérique ou équatoriale avec conservation des deux cristalloïdes, dans l'extraction linéaire et périphérique de la cataracte.*

DUBOIS. — *Considérations sur l'etiologie de l'héméralopie.*

JACOB. — *De la conjonctivite d'origine leucorrhéique.*

BATUT. — *Quelques considérations générales sur la mélanose à propos d'un cas de mélano-sarcôme de l'œil.*

BRIOLAT. — *Étude sur la luxation sous conjonctivale du cristallin.*

COIFFIER. — *Indications cliniques fournies par la pupille.*

PARENTEAU. — *De la cécité congénitale sans lésions, ayant guéri quelques mois après la naissance.*

THOU. — *Contribution à l'étude de quelques tumeurs rares de la conjonctivite.*

Le gérant : GERMER BAILLIÈRE.

PARIS. — IMPRIMERIE EMILE MARTINET, RUE MIGNON, 2.

ANOMALIES D'UN CAS DE GLAUCOME AIGU

Par M. le Dr BRIÈRE, du Havre

J'ai eu récemment l'occasion d'observer un glaucome aigu sur un œil offrant un énorme coloboma congénital de la paupière supérieure.

C'est une coïncidence pathologique que des oculistes exerçant depuis bien des années n'ont peut-être jamais rencontrée.

Il est même permis de douter qu'un fait analogue ait déjà été signalé, car le coloboma ou arrêt de développement de la paupière supérieure est extrêmement rare et le glaucome est lui-même une affection relativement peu fréquente.

De plus, il n'est pas ordinaire, pendant un traitement de glaucome, qu'une névralgie trifaciale des plus violentes survienne à l'improviste, six jours après une iridectomie absolument normale, au moment où l'œil pouvait être considéré comme guéri, ou du moins dans les meilleures conditions possibles de guérison.

Cette névralgie qui dura huit jours, présentant des crises terribles de longue durée, finit par amener du côté de l'œil une irritation telle que la crainte était réelle et fondée de voir le bon résultat dû à l'iridectomie rapidement compromis. Elle a constitué dans cette observation un épiphénomène que je n'avais jamais rencontré dans le cours de nombreux glaucomes en traitement.

Une complication de cette nature a d'autant plus lieu d'intéresser qu'elle était causée par une névrose du trijumeau et non par un état inflammatoire de l'iris consécutif à l'opération, hypothèse qui peut venir de suite à l'esprit. Ce point est prouvé par la façon dont l'œil s'est rapidement transformé, dès la cessation de la névralgie, retrouvant *en deux jours*, la guérison qu'une semaine de douleurs inouies avait failli détruire.

Enfin, n'est-il pas curieux de connaître la manière dont la fonction visuelle s'accomplit dans cet œil, actuellement guéri

d'une cécité imminente? car une bizarrerie du sort a précisément réuni dans cet organe un coloboma chirurgical de l'iris au coloboma congénital existant sur la paupière supérieure.

Telle est l'esquisse de cette affection oculaire que je vais maintenant exposer avec les détails qu'elle me paraît mériter :

Obs. : Depuis le mois de décembre 1878, Mlle X... remarque que sa vue baisse.

Des lignes au crayon tracées sur un papier blanc cessent graduellement d'être appréciables.

Par instants, le nuage léger qui paraît voiler les différents objets devient plus épais.

Le 20 avril 1879, justement inquiète de cet état, Mlle X... vient m'en demander la cause et le remède.

Je suis en présence d'une personne âgée de 45 à 47 ans environ, touchant donc à la période de la ménopause.

Un néphélion et un leucome que j'entrevois de suite et qui datent du jeune âge, dénotent que le tempérament a commencé par être lymphatique. Puis, de 15 à 20 ans, le système nerveux prit une prédominance très grande accrue-encore par des travaux intellectuels prolongés. Ceux-ci devinrent même l'occupation professionnelle. De cet état dérivèrent des troubles gastriques fréquents et prolongés. En résumé, constitution nerveuse et anémique.

Du côté de la vue l'état morbide est complexe.

A gauche : œil aveugle et perdu depuis l'enfance probablement dans les conditions suivantes. Un abcès assez étendu de la cornée a laissé après lui une large synéchie antérieure et un leucome adhérent grand comme un petit pois soudant la partie inférieure de la pupille à la cornée. Par ce fait, la vue s'est anéantie de bonne heure. Actuellement, l'œil n'offre aucun état inflammatoire même léger, mais il est distendu, légèrement *hydrophtalmique* et notablement dur T + 3.

Depuis deux mois il serait le siège de quelques douleurs vagues. La pression au niveau de la onze ciliaire ne provoque aucune sensibilité anormale. Donc œil absolument perdu comme vue et glaucomateux. L'examen du fond de l'œil ne peut se faire.

A droite : les accidents que je vais décrire ont débuté surtout en 1878, et ont été d'abord caractérisés par des obnubilations passagères. La malade notait cette particularité connue d'ailleurs, que les secousses amélioraient la vue. Par exemple, si, celle-ci étant défectueuse, Mlle X... montait en voiture ou en chemin de fer, la trépidation rendait la vision très nette un quart d'heure après le départ.

Douleurs hémicrâniennes assez vives, intermittentes, avec exacerbations fortes de peu de durée.

Quand les douleurs augmentent la vue diminue peu après.

De ce côté il existe un coloboma de la paupière, affection congénitale et trop étendue pour qu'on doive songer à y remédier.

Le dessin qu'on verra bientôt montre la grandeur de ce coloboma, mais les bords en sont très minces et il faudrait aviver largement avant de faire une blépharoplastie. D'ailleurs, c'est le glaucome qui est l'affection urgente et réclamant toute notre attention.

Devant le tiers interne de la pupille on voit une petite taie cornéenne, un peu moins apparente sur l'œil que sur le croquis (page 581). La conjonctive montre des veines variqueuses sur le côté interne du globe. La cornée possède sa sensibilité ordinaire et la chambre antérieure est normale en profondeur.

La pupille a 4 millimètres de diamètre mais réagit faiblement aux variations de l'éclairage. Tension du globe T + 2.

L'ophtalmoscope ne fait ici que confirmer le diagnostic déjà probable.

Papille offrant une excavation glaucomateuse assez prononcée avec courbure des vaisseaux et rejet sur le bord de la papille. Battements artériels aisés à produire. Aucune lésion sur la rétin ou sur la choroïde.

Le nerf optique est pâle sans dénoter une atrophie commençante.

La malade accuse comme signes fonctionnels la vision d'arcs-en-ciel chaque fois que l'œil est en présence d'une lumière. Ces cercles irisés ont 30 centimètres de diamètre extérieur et 20 centimètres de diamètre intérieur autour d'une bougie que je place à 1 mètre de l'œil et ils offrent toutes les couleurs du prisme.

Les alternatives de mieux et de pire dans la vue suivent l'état hygrométrique de l'atmosphère; moindre quand il fait humide, l'acuité devient meilleure si le temps est sec.

Pendant cet examen, un essai de vue avec l'échelle de Snellen donne d'abord $\frac{20}{100}$, et un instant après $\frac{20}{30}$, différence $\frac{20}{70}$.
Construction normale de l'œil. Pas de presbytie, donc pas d'amélioration par les verres.

Le champ visuel est rétréci au côté interne. Cet essai répété deux fois donne un résultat affirmatif.

En présence de ces symptômes, ma conclusion fut : état glaucomateux et hydrophtalmique de l'œil gauche, glaucome subaigu bien accusé dans l'œil droit dont l'acuité visuelle conservée permet l'examen complet des symptômes fonctionnels et objectifs.

Conséquemment, je laissai pressentir à Mlle X..., après lui avoir expliqué les points principaux de son affection, qu'une intervention chirurgicale serait nécessaire sous peu de jours.

Depuis plusieurs mois, Mlle X..., à la tête d'une maison impor-

tante avait abusé de sa vue par des lectures prolongées et des préoccupations sérieuses diminuant le sommeil avaient pu la prédisposer au glaucome.

En outre, il était possible d'admettre que l'œil perdu où existait une adhérence étendue de l'iris avec la cornée avait été depuis longtemps le siège d'un processus inflammatoire intérieur et chronique qui avait abouti à l'état glaucomateux et hydrophtalmique signalé. Et cet œil perdu avait peut-être prédisposé l'œil droit à un état analogue. On sait, du reste, que les leucomes adhérents et les synéchies antérieures produisent assez souvent ce résultat.

Pendant vingt jours je n'eus pas de nouvelles de la malade.

Le 13 mai, elle me fit appeler. Deux jours avant elle était tombée dans son escalier. Cette chute avait causé plusieurs contusions heureusement sans gravité à la tête et aux membres.

Soit sous l'influence de l'émotion consécutive à cet accident, soit par suite de la marche naturelle de l'affection oculaire, la vue était devenue très mauvaise.

Lors de ce deuxième examen, je constate une attaque franche de glaucome. L'œil est très dur et ne lit que des caractères de huit millimètres.

Dès qu'on apporte la lampe pour l'examen ophtalmoscopique, l'arc-en-ciel apparaît de suite exactement décrit par la malade.

Il est impossible de voir le fond de l'œil, c'est à peine si j'entrevois la papille. Quant à examiner ses détails, il ne faut pas y songer. Le corps vitré est absolument trouble. Rien de changé du côté de la chambre antérieure ; pas de larmoiement, ni rougeur à la surface de l'œil.

De temps en temps, la malade a un soubresaut et porte vivement la main à son front. Une douleur vive vient de paraître dans la moitié droite de la tête. En somme, depuis janvier, ces hémicrânies augmentent en fréquence, en durée et en intensité, et la vue, lucide par intervalles, baisse sensiblement.

J'insiste de nouveau sur l'urgence de l'iridectomie qui est à faire sur les deux yeux, démontrant que plus on attendra moins on aura de chances de conserver l'intégrité de la vue.

On comprend la répugnance éprouvée par Mlle X... à prendre cette détermination. Elle n'avait qu'un œil doué de la vue et il fallait lui faire subir une opération.

Très courageuse et d'une rare intelligence, elle se soumettait en principe à mon avis, saisissant fort bien la réalité de sa maladie dont elle analysait exactement les principaux symptômes. Sur mes instances, deux oculistes consultés confirmèrent mon diagnostic.

La malade prit alors son parti et fixa elle-même la date de l'opération au 8 juin.

D'un tempérament exceptionnellement nerveux, l'emploi du chloroforme lui était indispensable.

Je fis les deux iridectomies avec toute la facilité que donne un agent anesthésique supprimant les mouvements volontaires ou instinctifs du patient. L'iridectomie est d'ailleurs une de ces opérations qu'on peut faire sûrement même chez des malades difficiles ; il suffit d'en avoir l'habitude.

Les deux figures ci-dessous montrent la forme des pupilles artificielles.

Œil droit : Taie cornéenne centrale. Coloboma de la paupière supérieure. A l'état normal l'œil est ouvert, comme le montre ce croquis. Glaucome aigu guéri par l'iridectomie. Avec une fente sténopéique de 1 millimètre horizontale, l'acuité visuelle est excellente.

Œil gauche : Large leucome adhérent soudant la moitié inférieure de l'iris à la cornée. Cécité depuis l'enfance. État glaucomateux et hydrophtalmique guéri par l'iridectomie. La ligne ponctuée indique la place habituelle du bord de la paupière supérieure.

Je donnai à la pupille artificielle droite la forme indiquée par le dessin, l'angle externe de l'iris étant un peu plus prononcé afin de ne pas altérer la forme de la moitié externe de la pupille, puisque la vision se faisait de ce côté, en dehors de la taie cornéenne.

A cause du coloboma, la paupière ne recouvrait pas la cornée. Je fis néanmoins la pupille artificielle en haut, pensant bien que l'éblouissement facile à prévoir ici serait plus aisément atténué par des conserves teintées que si la pupille était créée dans une autre direction.

Les suites de l'opération furent absolument normales pendant quatre jours et demi. La sclérotique n'était même pas rosée. Pas de sécrétion puriforme ni de larmoiement.

Tout permettait d'espérer une prompte et bonne guérison quand, dans la nuit du quatrième au cinquième jour, du 12 au 13 juin, des douleurs parurent dans la moitié droite de la tête.

A ma visite du 13 juin, la malade était très souffrante. L'œil droit que j'examinai de suite était bien, la sclérotique un peu rosée, tous les milieux, cornée, chambre antérieure et pupille en parfait état.

Les symptômes qui venaient de faire explosion me parurent alors être ceux d'une névralgie susorbitaire. Aucun signe d'iritis. Le

parties les plus douloureuses étaient la tempe et le sourcil, l'œil n'était pas le siège de lancements profonds aussi pénibles.

Je proposai une injection sous-cutanée de morphine. Mais cette substance et les opiacés déjà expérimentés dans d'autres maladies, n'avaient produit chez Mlle X... aucun effet calmant et elle refusa une nouvelle tentative.

Sur mes instances, elle l'accepta enfin mais le résultat fut nul. La malade vomit une partie de la journée.

Les douleurs hémicrâniennes augmentèrent en fréquence et en intensité.

Le 15 juin, elles étaient d'une violence très grande. Sulfate de quinine 0,50, pilules aloétiques, et enveloppement des jambes dans de la ouate et sinapisation.

Vu l'état glaucomateux des yeux, l'atropine et la belladone devaient être exclues.

La névralgie dura avec des rémittences irrégulières, mais toujours assez vive du vendredi matin 13 juin, au vendredi matin 20 juin ; le summum d'acuité se produisait la nuit.

Pendant cette semaine, Mlle X..., souffrant un véritable martyre, ne put ni dormir ni s'alimenter. C'est à peine si quelques cuillerées de bouillon purent être conservées par l'estomac.

Nous étions en présence d'une véritable *névralgie trifaciale* d'une intensité rare.

Recherchant la cause de cette complication, je me demandai si on devait l'attribuer : 1° à l'impression morale vive que la nouvelle de sa maladie et la nécessité d'un traitement à suivre avait produite chez Mlle X... ; 2° Du 8 au 12 juin, la température fut très variable; peut-être la malade avait-elle eu froid à la tête pendant qu'on aérait sa chambre en laissant une fenêtre entrouverte ; 3° Malgré ma recommandation de ne faire aucun essai de vue, la malade, laissée seule un instant, avait saisi un livre pour juger sa vision mais, dès qu'elle cherchait à accommoder, des douleurs se montraient de suite dans la région temporale.

Je suis plus porté à croire que cette longue attaque nerveuse avait été préparée par les crises névralgiques antérieures coïncidant avec les poussées glaucomateuses, et qu'elle fut le résultat de l'insommie et de la surexcitation qui précédèrent le commencement du traitement.

Si, à cette époque, du 13 au 20 juin, l'œil n'avait point été opéré d'iridectomie, il aurait subi certainement tous les effets d'une attaque très grave de glaucome, et peut-être la vue aurait-elle été anéantie.

Avant de parler de l'état de l'œil pendant cette névralgie qui dura huit jours, disons quelques mots de cette complication inattendue.

Si l'on veut parcourir la description de la névralgie trifaciale dans

les auteurs de pathologie [1], on y trouvera tous les symptômes observés chez notre malade.

Malgré le sulfate de quinine continué tous les jours à la dose de 0,50, les crises ne diminuèrent pas d'intensité. Elles duraient parfois plusieurs heures de suite.

La malade, très courageuse, ne pouvait alors s'empêcher de crier tant la douleur était violente.

La face était vultueuse, les yeux larmoyants, mais surtout le droit, côté de la névralgie. Fréquemment il s'échappait des paupières un flot de larmes dû certainement à l'excitation des nerfs de la glande lacrymale, phénomène bien différent du larmoiement causé par le chagrin.

En effet, notre malade ne pleurait réellement que d'un œil. Les mucosités nasales et la production de la salive étaient notablement augmentées du côté droit; en un mot, hypersécrétion pendant les crises dans toutes les glandes innervées par le trijumeau droit.

Les douleurs atteignaient leur paroxysme quand, nées au dessus du sourcil, elles avaient parcouru le front et la tempe pour se terminer dans les paupières et dans les cils. Alors la malade ne pouvait plus se contenir et elle déclarait que la mort était mille fois préférable à son état.

Quant à l'œil droit, j'ai dit qu'il était bien au début de cette névralgie, cinq jours après l'opération. Mais je fus très alarmé de voir survenir une névralgie aussi violente autour d'un œil récemment opéré, et mon inquiétude augmenta quand la conjonctive devint absolument rouge formant un chémosis au côté interne.

Jusqu'au 16 juin, la vue se maintint, mais le larmoiement et les crises continuant, la malade m'annonça bientôt qu'elle voyait de moins en moins.

Le 17 juin (cinquième jour de la névralgie), l'œil comptait à peine les doigts et reconnaissait confusément les plus gros objets environnants. Je ne vis jamais, pendant les crises, de suintement se produire au niveau de la cicatrice cornéenne et la chambre antérieure resta toujours la même, ni plus ni moins profonde.

A chaque visite j'examinais très attentivement l'état de l'iris, craignant de voir un exsudat se former sur la pupille et une iridochoroïdite faire explosion. Il n'en fut rien, la pupille resta toujours *nette* et *saine* ce qui me fit conserver de l'espoir.

Conjointement au traitement général, quinine, pilules aloétiques et sinapisation générale avec de l'eau de moutarde, j'avais prescrit des instillations de sulfate d'ésérine, des compresses chaudes sur le front.

1. Grisle, 1865, t. II, p. 715 et suiv.; Jaccoud, 1870, t. I, p. 459 et suiv.

Le 16, j'y ajoutai des sudations.

Mais Mlle X... craignait de compromettre le succès de l'opération en employant l'érésine et préférait s'appliquer sur le front des linges mouillés d'eau froide.

Voyant que le mal résistait, j'insistai très énergiquement sur l'emploi de l'ésérine, des compresses chaudes et des sudations; ce qui fut exécuté. A partir de ce moment, les 17, 18 et 19 juin, les douleurs commencèrent à s'amender. La chaleur, intus et extra, tisane et compresses loin d'exaspérer les douleurs les calmaient au contraire.

Je pense que c'est à cette thérapeutique que nous dûmes la disparition de la névralgie. A ce moment, onze et douze jours après l'opération, malgré le trouble considérable de la vue qui faisait craindre une cécité rapide, les contours de la pupille étaient toujours précis et son champ d'un noir d'ébène.

Dans la nuit du 19 au 20 juin, l'intensité et la fréquence des crises diminuèrent.

Pendant la semaine précédente, l'œil gauche ne devint jamais rouge et douloureux, il était néanmoins plus sensible.

Le 20 juin, à quatre heures, une transformation complète s'était opérée dans l'état de la malade. Physionomie naturelle, plus de larmoiement et l'œil qui, trente heures avant était extrêmement rouge, s'est trouvé à peine rosé. J'en croyais à peine mes yeux.

La vue encore trouble devenait meilleure. Mais le moindre essai pour accommoder, pour essayer de lire l'heure à une montre réveillait des douleurs péri oculaires subites, surtout vers l'angle externe des paupières.

Le 22 juin, l'œil est totalement guéri.

La sclérotique a repris sa teinte blanche et la vue est bonne.

En résumé : Le 8 juin, à quatre heures, iridectomie aux deux yeux.

Du 8 au 13 juin, les suites de l'opération sont absolument normales, les yeux ne sont ni rouges ni larmoyants.

Le 13 juin, vers une heure du matin, névralgie dans le côté droit de la tête, prenant bientôt les caractères d'une névralgie trifaciale.

L'œil résiste pendant quatre jours. Puis, vers le 17, la vue diminue et la conjonctive se congestionne énormément.

Le 20, les sudations, les compresses chaudes sur le front et l'ésérine sur l'œil font disparaître les douleurs.

Le 24 juin, l'œil est guéri et lit des caractères de un millimètre.

Pendant une quinzaine de jours, Mlle X... conserva une certaine sensibilité dans le sourcil et dans la moitié droite du front; le froid l'augmentait, aussi employa-t-on toujours de l'eau tiède pour les soins de toilette.

Le 16 *juillet*, la malade me dit que sa vue reste défectueuse et moins précise qu'avant l'opération.

Elle lit, mais difficilement et cet état la désole.

Comme j'avais prévu que les conditions optiques de l'œil se trouveraient changées par l'addition d'un coloboma de l'iris à celui de la paupière supérieure, je fis un trou sténopéique dans une carte de visite et je priai Mlle X... de faire, au moyen de cette pupille improvisée, un essai de vue.

Sa figure devint instantanément rayonnante : « Ma vue existe, dit-elle, je la retrouve aussi nette qu'avant ma maladie, car à travers ce trou je distingue les détails des plus fins caractères. »

Le trouble de la vue dû vraisemblablement à l'aberration de courbure du cristallin (la distance focale de ses bords n'étant pas la même que celle de sa partie centrale) disparaissait de suite par l'emploi du trou sténopéique.

21 *août*. La vision s'est encore améliorée et Mlle X... lit couramment tous les caractères d'imprimerie. Mais veut-elle voir plus longtemps ou plus aisément, elle s'aide d'une fente sténopéique de 1 millimètre tenue horizontalement, ou elle obture avec l'index le trou de la paupière supérieure et l'acuité visuelle devient meilleure.

A distance, l'œil est ébloui, inconvénient auquel j'ai remédié par des verres fumés dans une monture portant au-dessus du verre droit un abat-jour en tôle d'acier se moulant exactement sur le sourcil depuis le nez jusqu'à la branche des conserves.

L'intérieur de cette plaquette est recouvert d'une couche de vernis noir. Masquée derrière les conserves, sous le sourcil, elle est peu visible et rend un réel service.

Quand Mlle X... fixe une lumière, les arcs-en-ciel n'existent plus comme avant l'opération ; mais l'œil étant privé de son diaphragme et de sa paupière supérieure, perçoit, au dessus de la lumière deux traînées lumineuses de 10 à 15 centimètres qui s'écartent en forme de V.

Sauf cet inconvénient et celui de se servir parfois d'une fente sténopéique, lesquels proviennent de l'existence du coloboma de la paupière, la vue est restituée *ad integrum* et la malade a conscience de l'heureuse transformation qui s'est opérée dans son œil par le fait de l'iridectomie.

Il est vraisemblable que si la violente crise névralgique avait eu lieu avant l'opération, la vue eût été anéantie pour toujours dans une attaque terrible de glaucome. L'œil a été sauvegardé et a pu résister à la névrose du trijumeau grâce à la modification apportée dans ses fonctions internes et dans sa tension par l'iridectomie.

La malade a maintenant bien conscience en palpant ses yeux qu'ils ne sont plus durs et que l'hydrophtalmie a notablement diminué à gauche. (*A suivre.*)

CATARACTES CONSÉCUTIVES A LA FIÈVRE TYPHOIDE A LA VARIOLE, ETC.

Par le docteur ROMIÉE (de Liége).

En 1876, j'ai publié un travail[1] dont une partie était consacrée à l'étiologie de la *cataracte pointillée*. Cette forme de cataracte, qui est considérée comme rare par la plupart des auteurs, m'avait frappé, parce que je la retrouvais dans des cas qui avaient entre eux certaines analogies. Ainsi (j'écarte ici les cataractes pointillées qui se rencontrent dans certaines affections oculaires, telles que la choroïdite, l'irido-choroïdite, etc., et celles dont je n'ai pu déceler l'origine) dans vingt-cinq cas de cataracte pointillée double j'avais constaté l'existence de conditions générales assez semblables, pour accorder à celles-ci un rôle influent dans la formation des opacités cristalliniennes. Dans ces conditions, l'organisme avait subi de grandes pertes, et l'état général était rendu tel qu'il méritait la dénomination de mauvais, de débile ; il était affaibli. Il en est ainsi dans la fièvre typhoïde, dans la variole, dans la chlorose, dans les pertes menstruelles trop abondantes, dans les suppurations longues, etc. Je voyais donc des cataractes qui existaient après une de ces maladies, et à un âge bien au-dessous de celui où elles se montrent généralement. J'ai signalé en même temps ce fait intéressant, à savoir que si l'état général devient rapidement plus mauvais, les opacités cristalliniennes augmentent vite, alors que la marche de la cataracte pointillée est ordinairement très lente. Ce fait, qui ressort d'une manière évidente des deux observations suivantes, appuie l'opinion *qu'une maladie débilitant l'organisme peut produire la cataracte.*

R. N..., vingt-six ans, ouvrier mineur, vient me consulter en septembre 1872, pour sa vue qui s'affaiblit depuis plusieurs mois. A la suite d'un accident survenu il y a un an en-

1. *De la Cataracte.* Quelques remarques concernant l'étiologie, etc., par le Dr Romiée.

viron (déchirure de l'urèthre), ce jeune homme a été atteint d'un grand nombre d'abcès urineux. Sa santé générale laisse beaucoup à désirer. Il tousse souvent et a l'aspect d'un tuberculeux. Il est porteur de deux cataractes : celle de l'œil droit est ponctuée, celle de l'œil gauche est plus avancée. La rétine, qui peut être explorée à droite, est indemne de toute lésion. A la fin d'octobre, la cataracte gauche est presque complète; à l'œil droit, elle avance rapidement. La phthisie a emporté le malade quelques mois après.

G. A..., trente ans, menuisier, me fait constater, le 2 août 1876, qu'il est atteint d'une cataracte pointillée aux deux yeux. Cet homme a remarqué que sa vue baissait insensiblement depuis qu'il est malade : sa gêne respiratoire et son aspect montrent assez qu'il est atteint d'une affection cardio-pulmonaire. Depuis un mois environ que « sa bronchite » s'est aggravée, il voit moins bien encore. Le 6 septembre, l'état du malade paraît bien plus mauvais, il se sent, du reste, beaucoup plus mal, et les opacités pointillées des cristallins sont remplacées par un aspect opaque plus général.

Les deux observations de cataractes consécutives à la fièvre typhoïde que vient de publier [1] M. le Pr Trélat confirment les idées que j'ai émises il y a trois ans. Ces observations se rapportent à deux jeunes filles sœurs, qui, au même âge, à vingt-cinq ans, ont été atteintes de cataractes doubles (la teinte blanc bleuâtre nacrée, montrait qu'on avait affaire à des cataractes occupant les couches corticales du cristallin). Toutes les deux avaient eu la fièvre typhoïde et avaient remarqué que leur acuité visuelle avait diminué insensiblement peu de temps après cette maladie. L'évolution du processus pour rendre complètes les cataractes avait exigé deux ans dans un cas, et deux ans et demi dans l'autre. Cette coïncidence de la cataracte débutant chez les deux jeunes filles, après la fièvre typhoïde, a fait considérer celle-ci par le savant professeur de Paris comme devant être la cause de ces opacités du cristallin. Nous nous sommes donc rencontrés sur le point concernant

1. *Gazette des Hôpitaux*. Mai 1879.

l'influence étiologique de la fièvre typhoïde; mais j'avais en outre signalé la variole, etc.

Depuis lors mes recherches sur cette question ont continué et j'ai eu l'occasion de recueillir les nouvelles observations suivantes :

I. Mme R.-C..., trente-et-un ans, a été atteinte il y a cinq ans (nous sommes en janvier 1877) d'une *scarlatine grave*. Peu de temps après, elle s'aperçut que sa vue s'affaiblissait, et cet affaiblissement a été en se prononçant de plus en plus. L'éclairage oblique fait constater des *cataractes pointillées* déjà fort avancées. La malade est assez anémique.

II. Mlle Marguerite Alb..., vingt ans, se plaint, le 10 janvier 1877, que la lecture soutenue devient difficile. Elle porte deux *cataractes pointillées*. Elle est forte, bien constituée; sa santé est excellente; mais, à l'âge de quatorze ans, elle a parcouru une maladie grave (fièvre typhoïde?) qui a duré deux mois.

III. Mme Van Dr..., trente-deux ans, vient me consulter le 22 janvier 1877, parce que, devant écrire beaucoup, ses yeux se fatiguent vite, surtout le soir. Elle s'aperçoit de cette fatigue (asthénopie accommodative) depuis qu'elle a été malade. Il y a un an, elle a eu une *fausse-couche, suivie de nombreuses et abondantes pertes de sang* qui ont compromis sérieusement sa vie. Cette dame, qui est très lymphatique, a toujours été accablée de pertes blanches. Elle offre des *cataractes pointillées*.

IV. M. Til..., trente-neuf ans, est porteur, le 11 février 1877, de *deux cataractes demi-molles*, presque complètes. Cette affection a débuté quelque temps après une *fièvre typhoïde grave*, il y a dix ans. Avant cette typhoïde, sa vue était excellente; sa santé générale est bonne.

V. M. Paul Vir..., dix-neuf ans, voit très mal, ce qui provient de *cataractes pointillées*. Je l'examine le 7 mars 1877. Je sais qu'il a été très dangereusement malade à l'âge de treize ans, mais il ne peut me dire quelle est la maladie qui l'a frappé. C'est un jeune homme fort. Je le revois, en avril 1879, avec des cataractes presque complètes.

VI. Mme Dem..., trente-quatre ans, vient me consulter le

22 octobre 1877, pour une iritis légère à l'œil droit. Je découvre en même temps *des cataractes pointillées*. Les choroïdes ne sont pas malades. N'ayant pas à appliquer sa vue sur de fins objets, elle ne s'est pas aperçue que son acuité visuelle avait diminué. Elle m'apprend qu'elle a été atteinte *d'une muqueuse* en 1869; mais depuis lors sa santé s'est maintenue toujours bonne.

VII. Mlle L..., religieuse, trente ans, se plaint, le 12 décembre 1877 de ce que la lecture lui est difficile, à moins que l'éclairage ne soit intense. Elle porte deux *cataractes pointillées*. Il y a une dizaine d'années, elle a fait une fièvre muqueuse grave.

VIII. M. Jean D..., quarante-deux ans, me dit, le 8 janvier 1878, que depuis cinq ans, à la suite d'une *fièvre typhoïde grave*, sa vue s'affaiblit. J'en trouve la cause dans la présence de très nombreux points opaques dans ses cristallins.

IX. M. Louis D..., trente et un ans, accuse, le 3 avril 1878, des phénomènes d'asthénopie accommodative. En l'examinant je note S = 1/2 avec + 2D, et je constate deux *cataractes pointillées*. La santé est bonne; mais à l'âge de douze ans, il a surmonté une *scarlatine grave, suivie d'une hydropisie générale*.

X. Mlle Justine C..., trente-deux ans, me raconte, le 8 mai 1878, qu'il lui paraît que sa vue s'affaiblit. C'est une petite personne bossue, affectée d'une maladie du cœur et ayant subi plusieurs maladies graves qui ont failli l'emporter. Vers l'âge de dix-huit ans, elle a traversé une *muqueuse grave*. L'examen me montre deux *cataractes pointillées*.

XI. Mlle Marguerite N..., quarante ans, lit difficilement, le 17 mai 1878, un caractère ordinaire, ce qui tient à l'existence de *cataractes pointillées*. A dix ans, elle a eu une *fièvre typhoïde grave*. Son état général paraît excellent.

XII. M. M..., trente-trois ans, le 25 juin 1878, constate que son œil droit semble plus faible que le gauche. L'éclairage oblique me fait voir deux *cataractes pointillées*, avec cette différence que les opacités sont moins nombreuses à gauche. M. M... dont la santé est bonne, a souffert il y a cinq ans d'une

fièvre muqueuse qui a duré près de deux mois. Il ne croit pas avoir été antérieurement jamais sérieusement malade.

XIII. Mlle Anne D..., trente-deux ans, que j'examine le 4 juillet 1878, est atteinte de *cataracte pointillée* aux deux yeux. Elle a eu la *variole* à douze ans; elle en porte assez les marques. Sa santé laisse à désirer : elle est chlorotique et a de nombreuses pertes blanches.

XIV. Mlle Félicie W..., dix-sept ans, présente, le 7 octobre 1878, des *opacités dans les deux cristallins;* à l'âge de six ans, elle fut frappée d'une *variole grave*, dont elle porte les traces profondes sur la figure.

XV. Mme Marie M... est une petite femme *rachitique* qui, il y a dix ans (elle a quarante ans le 8 janvier 1879), a subi l'opération césarienne Elle offre des *cataractes pointillées.* qui arrivent presque à l'opacité générale et uniforme.

XVI. Joseph Per..., 15 ans, présente, le 24 janvier 1879, deux *cataractes pointillées.* Il a été gravement et longtemps malade à l'âge de dix ans.

XVII. M. Walter Leg..., 20 ans, a eu la vue affaiblie et l'ouïe rendue dure à la suite d'une *fièvre typhoïde grave.* Le 20 février 1879, à travers le trou de l'appareil sténopéique, il lit facilement le n° 2 de l'échelle typographique de Snellen. L'ophtalmoscope montre le fond de l'œil indemne de toute lésion. Les deux yeux offrent une *cataracte pointillée.*

XVIII. Mademoiselle Marie Aug..., 36 ans, me consulte le 5 mai 1879, pour un affaiblissement de la vue qu'elle remarque depuis longtemps déjà. Sa santé n'est pas satisfaisante; depuis plusieurs années elle est *choro-anémique* à un haut degré. Je constate chez elle l'existence de *cataractes pointillées.*

XIX. Madame Lej..., 30 ans, est une femme chétive d'apparence; elle a eu trois enfants, et avant novembre 1878, n'avait jamais eu aucune maladie sérieuse; à cette époque, elle a pris un *rhumatisme articulaire grave* qui l'a tenue au lit plusieurs mois; c'est à cette époque qu'elle fait remonter l'affaiblissement de sa vue, celui-ci est dû à deux *cataractes pointillées.* Les opacités ne sont pas très nombreuses, mais

elles sont plus étendues que dans la plupart des cas. J'examine cette dame le 8 juin 1879.

Les 44 cas que j'ai observés, 31 chez la femme et 13 chez l'homme, se rapportent :

17 à la fièvre typhoïde,

7 à la variole,

3 à la scarlatine,

7 à la chlorose (hémorragie, pertes abondantes, etc.),

10 à des maladies diverses (suppuration longue, rachitisme, maladie du cœur, etc.)

La moyenne de l'âge où j'ai constaté ces cataractes est trente ans, mais les malades disent souvent avoir remarqué l'affaiblissement de leur vue quelques mois à un an après la maladie générale.

D'après mes observations, la fièvre typhoïde, la variole, la scarlatine, la chlorose, etc., doivent être considérées comme pouvant déterminer la cataracte pointillée qui, en se complétant, devient une cataracte demi-molle.

C'est d'autant plus admissible que la leucémie et la phosphaturie (Dor, Teissier, etc.) sont aussi l'origine de la cataracte; que depuis longtemps on a signalé la cataracte chez les enfants rachitiques. Chez ceux-ci on lui a attribué diverses causes: selon Arlt, c'est un effet des convulsions, cristallin secoué; pour Horner et Davidson, c'est un syptôme du rachitisme; d'après Nicati, c'est un résultat du rachitisme, c'est en quelque sorte une variété de la cataracte phosphaturique.

Toutes les maladies générales sont donc capables, tout comme l'ergotisme et le diabète, de provoquer l'opacification des cristallins. Mais il n'y a pas de cataractes dans tous les cas de diabète, et de même toute fièvre typhoïde, toute variole, etc., ne déterminera pas inévitablement le trouble de la lentille oculaire.

Ce qui semble confirmer cette influence de l'état général dans la production des opacités cristalliniennes, c'est que celles-ci, comme il résulte de mes observations, resteront stationnaires lorsque la santé sera maintenue dans de bonnes conditions; de même l'organisme se débilitant de plus en plus,

comme je l'ai montré plus haut, les cataractes se complètent rapidement. Il suit de là les indications thérapeutiques suivantes : maintenir l'état général dans les meilleures conditions possibles, et, pendant les maladies, soutenir autant que faire se peut les forces des sujets.

L'explication à donner de cette production de la cataracte semble devoir se rapprocher de celle de l'origine de la cataracte diabétique. On sait que le cristallin se nourrit par l'intermédiaire de l'humeur aqueuse et conformément aux lois de l'osmose ; les expériences de Kunde sur les grenouilles ont démontré que le cristallin s'opacifie, lorsque la densité du sérum sanguin est élevée au moyen d'une solution de chlorure de sodium dans les veines. Dans ce cas, la densité de l'humeur aqueuse est augmentée en proportion du degré de densité du sérum sanguin ; il en résultera pour le cristallin une absorption moins grande et une perte plus considérable de liquide, d'où ses opacités. Telle est brièvement l'explication admise pour la production de la cataracte diabétique.

Cette explication a été dernièrement combattue par Deutschmann, qui a répété et qui a varié beaucoup les expériences de Kunde. Cet auteur a produit l'opacification du cristallin avec des solutions de sel marin de 1 p. 100 et même de 1/4 p. 100. Mais il n'obtient ces mêmes résultats avec les solutions sucrées qu'à la condition que celles-ci se trouvent dans les proportions de 5 p. 100. Ainsi, Deutschmann a cherché sur le cadavre et sur les animaux quelle est la quantité de sucre que doit renfermer l'humeur aqueuse et l'humeur vitrée pour que le cristallin perde sa transparence, et il a reconnu que les solutions sucrées injectées dans la chambre antérieure et dans le corps vitré devaient être au moins de 5 p. 100. Si chez les animaux on injecte des solutions sucrées soit dans les cavités splanchniques, soit dans le tissu cellulaire sous-cutané, en ayant même la précaution de lier les vaisseaux du rein, afin d'éviter une trop prompte élimination, il ne se forme pas de cataracte, ce qui tient à ce que, malgré toutes ces précautions, l'humeur aqueuse et le corps vitré ne renferment qu'une très faible proportion de sucre, 0,3 p. 100 environ.

Pour Deutschmann, ces expériences démontrent qu'il ne faut pas attribuer la cataracte diabétique à la présence du sucre dans l'humeur aqueuse, puisqu'il est avéré, d'après les recherches récentes, que les milieux de l'œil ne renferment que de très faibles proportions de sucre, alors même qu'il y en a des quantités considérables dans les urines.

Il me paraît que Deutschmann ne tient pas assez compte du temps. Ainsi, dans ses expériences, il provoque en très peu de temps, au moyen d'une solution sucrée de 5 p. 100, la formation de la cataracte; mais si l'expérience pouvait durer pendant un temps très long, n'obtiendrait-il pas l'opacité cristallinienne au moyen d'une solution très faible? Dans le diabète, la solution sucrée est faible, mais elle agit pendant des mois, pendant des années avant d'avoir troublé les lentilles oculaires.

Je crois donc devoir m'en tenir encore à l'explication généralement admise en ce qui concerne la cataracte diabétique; et cette explication peut très bien s'appliquer aux cas qui nous occupent. En effet, dans les observations que j'ai rapportées, il est survenu aussi des modifications dans le sang; ces modifications ont nécessairement déterminé des changements dans la densité de l'humeur aqueuse et par suite dans l'état des cristallins.

DU MÉLANO-SARCOME DE LA RÉGION

ANTÉRIEURE ET EXTÉRIEURE DE L'ŒIL, CONSIDÉRÉ SURTOUT AU POINT DE VUE CLINIQUE

par le Dr A. BIMSENSTEIN.

Extraits.

Lorsqu'on parcourt les travaux publiés sur les mélano-sarcomes de l'œil, on constate que les auteurs ont eu surtout en vue ceux qui ont pris naissance dans les parties internes de l'organe de la vision. Pour ceux qui primitivement se développent sur les parties extérieures, il n'en est fait en général

qu'une faible mention. Toute leur histoire est assimilée à celle des tumeurs mélaniques en général, mais à tort, si l'on se rapporte à ce qui ressort de leur étude particulière. Ils comportent, en effet, pour n'en dire qu'un mot, un pronostic qui dans bien des cas est favorable.

Ce fait de la bénignité de certains mélano-sarcomes de l'œil a du reste été entrevu par quelques observateurs qui se sont contentés de publier les cas qui les avaient vivement frappés [1]. Warren [2], Pamard [3], Ammon [4], Lebert [5], Sichel [6], Demarquay [7], Virchow [8] comptent parmi ceux qui ont le mieux établi la différence clinique entre les mélano-sarcomes de l'œil bénins et ceux qui ne l'étaient pas. Un fait important était ainsi mis au jour. Mais l'idée conçue, il manquait des développements plus minutieux pour combler les lacunes qui existaient et qui, existeront encore, dans l'histoire si difficile des tumeurs mélaniques.

Tout d'abord l'étude symptomatologique présente des faits qu'il importe de noter. Un des caractères propre au mélano-sarcome de la région antéro-extérieure de l'œil, c'est son début silencieux. Il n'apparaît souvent qu'une tache noirâtre, peu étendue, qui persiste longtemps avec ces caractères. Cette tache, en augmentant de volume, se convertit finalement en une tumeur, et dès lors la maladie est constituée.

C'est une tumeur dont la coloration offre les nuances variables de la teinte brune plus ou moins foncée. L'œil affecté peut être le droit ou le gauche, mais l'examen de seize observations dénote une prédilection marquée pour le côté droit. Le siège qu'occupe la tumeur présente une fixité assez remarquable pour que sa constatation, aidée de sa couleur, puisse souvent, même après un examen superficiel, faire préjuger de

1. Cornil et Trasbot. — *Mémoire sur la mélanose*, couronné par l'Acad., 1868.
2. Warren. — In *Surgical observations on tumours*, 1839, p. 518.
3. Pamard. — In *Revue Méd.-chir.*, déc. 1852.
4. Ammon. — *Gaz. des hôp.*, 1844, n° 131.
5. Lebert. — *Du Cancer de l'œil*. In *Traité pratique des maladies cancéreuses*. Paris, 1851.
6. Sichel. — *Iconographie ophtalmologique*, texte, 1852-1859.
7. Demarquay. — *Traité des tumeurs de l'orbite*. Paris, 1850.
8. Virchow. — *Pathologie des tumeurs*, 1869, t. II, p. 116.

a nature. Placée sur les limites de la sclérotique et de la ornée, elle empiète en se développant sur l'une et l'autre de es membranes; mais quelle que soit la portion du cercle cornéal envahi, il est fort rare que sa position soit en rien modifiée.

Son volume est rarement considérable. Chez le malade, dont l'observation est rapportée ci-après, la tumeur, qui datait de vingt-cinq ans, n'avait guère atteint que la grosseur d'un gros pois ou d'une fève.

La forme est sujette à d'assez grandes variations. On peut toutefois distinguer deux groupes: des tumeurs pédiculées et des tumeurs à base d'implantation large. Ces dernières sont de beaucoup les plus fréquentes. La surface de ces tumeurs est généralement irrégulière, leur consistance variable; pour le nombre, la production morbide, au début, est généralement unique.

Si de l'examen de ces signes physiques on passe à celui des troubles fonctionnels, on est frappé du résultat négatif qu'il amène. Le malade n'accuse aucune douleur, la vision s'accomplit avec la plus grande régularité, et cette intégrité n'est jamais aussi complète que lorsque le rebord cornéal n'est affecté que dans une petite étendue. L'iris, le cristallin, les milieux de l'œil ne présentent aucune altération. En un mot, absence de troubles fonctionnels: si ceux-ci surviennent, c'est à titre de complications accidentelles qui sont généralement l'expression d'une conjonctivite. Ajoutons que c'est un accident de ce genre qui amène les malades à solliciter des soins. L'observation qui suit en est une preuve.

Cet état qui pourrait constituer la première période de la maladie, peut durer plus ou moins longtemps, de deux à vingt-cinq ans et plus. Mais il arrive un moment où le processus morbide semble animé d'une force nouvelle qui se traduit par une marche rapidement envahissante. Et en effet, dans l'espace de un à deux mois, le volume de la tumeur a quelquefois doublé ou triplé. Comme auparavant, les souffrances sont nulles, l'état général satisfaisant, les milieux internes indemnes, mais la gêne va toujours en augmentant, et le phénomène de

la vision ne tarde pas à être compromis. Ajoutons que cette évolution soudaine, rapide, n'est pas un des caractères les moins intéressants du néoplasme que nous étudions.

Comment, dès lors, va procéder le mal? Trois éventualités peuvent se présenter, ou bien les parties malades sont extirpées ou détruites par les caustiques, ou bien l'œil est énucléé, ou bien enfin le mal peut avoir été abandonné à lui-même.

Dans le premier cas, si l'extirpation radicale a été opérée, une guérison durable peut en être le bénéfice. Si l'extirpation a été incomplète, celle-ci est justiciable d'une récidive qui ne tarde pas à apparaître. La tumeur prend alors un volume rapidement considérable. Quelques jours suffisent dans certains cas pour amener un pareil résultat. (Observ. III.)

Si le chirurgien procède à l'énucléation de l'œil, les suites sont toujours les plus heureuses. L'étude de seize observations, sur lesquelles ce travail est fondé, n'indique la récidive dans aucune d'elles. A l'encontre des autres tumeurs mélaniques de l'œil, pas de généralisation, pas de métastase; les malades n'ont qu'à déplorer la perte d'un œil. C'est là une particularité remarquable de cette maladie, et sur laquelle nous insistons, car elle doit la faire décrire comme une variété clinique bien distincte dans l'histoire des tumeurs du globe oculaire de la même espèce.

Dans le troisième cas, le mal est abandonné à lui-même. Quel en est alors le processus? C'est ce qu'il nous est peu aisé d'affirmer, n'ayant aucun fait à présenter comme réponse à cette question. Néanmoins, à en juger par l'évolution antérieure du mal qui est sans cesse progressive, on peut avancer que le globe oculaire, la vision ne tarderont pas à être gravement compromis. La sclérotique, membrane fibreuse résistante, opposera longtemps au mal une barrière efficace; mais tôt ou tard elle sera franchie, et les membranes et les milieux de l'œil seront dès lors un terrain favorable à l'extension du néoplasme.

Nous rapportons ci-après l'observation qu'il nous a été donné de recueillir nous-même.

Mélano-sarcome de l'œil droit.

Paul B..., âgé de 51 ans, se présente le 4 mai 1879 à l'Hôtel-Dieu à la consultation de M. le professeur Panas.

Interrogé sur ses antécédents le malade ne donne aucun renseignement digne d'être noté. La santé a toujours été bonne, il n'a jamais souffert des yeux; dans sa famille, il ne connaît aucun cas semblable à l'affection dont il est atteint. Enfin, il n'existe aucun vice héréditaire.

Il y a 25 ans environ, son attention a été attirée sur l'existence d'une petite tache noire siégeant à l'œil droit un peu en dehors du rebord cornéen. Cette tache s'est agrandie peu à peu avec une extrême lenteur, n'occasionnant jamais aucune douleur ni aucun trouble de la vision. De temps à autre seulement, son œil devenait rouge, un peu douloureux et s'accompagnait d'une sécrétion muqueuse abondante, tous symptômes d'une conjonctivite catarrhale. Aujourd'hui le malade vient consulter pour un accident semblable, qui cette fois paraît avoir une intensité plus grande. Son état actuel est le suivant :

Une tumeur noirâtre apparaît à la région antérieure et extérieure de l'œil droit. Elle est située à la jonction de la sclérotique et de la cornée, envahissant surtout la première de ces membranes, et s'étendant d'un centimètre environ sur la seconde. Elle a une forme irrégulièrement conique, et la base du cône présente une largeur de deux centimètres environ. La surface, lisse à la partie inféro-interne, est parsemée de saillies et de dépressions sur le reste de son étendue; elle n'est le siège d'aucun produit de sécrétion. Sa consistance est assez ferme et la pression, même intense, ne provoque aucune sorte de douleur.

La cornée, sauf les points envahis, paraît lisse et polie; mais à l'éclairage oblique, on constate une petite traînée grisâtre

1. Pour plus de détails et pour les autres observations, voir Bimsenstein, thèse 1879. — *Du mélano-sarcome de la région antérieure et extérieure de l'œil.*

dans ses couches superficielles, et s'étendant horizontalement au niveau du bord inférieur de la pupille.

L'iris, le cristallin, les milieux de l'œil sont intacts. L'acuité visuelle est égale à 2/5. L'appareil lacrymal fonctionne normalement. — Il n'y a pas d'engorgement ganglionnaire et les mouvements du globe oculaire sont libres. L'occlusion des paupières n'est pas entravée; seulement, quand l'œil s'ouvre pour regarder en face, une portion de la tumeur repose sur le bord libre de la paupière inférieure.

Le malade présente en outre les symptômes d'une conjonctivite catarrhale assez intense, pour laquelle il vient aujourd'hui réclamer des soins. Cette complication n'est survenue que depuis quelques jours.

M. le professeur Panas porte le diagnostic de mélano-sarcome, et se préoccupant plus de la tumeur que de l'accident moins grave qui l'accompagne, il en propose l'extirpation au malade. Mais celui-ci ne peut consentir à une opération dont la gravité lui semble peu en rapport avec la bénignité qu'il attribue à son affection. On se contente de prescrire un traitement simple contre la conjonctivite.

Le malade quittant Paris, est complétement perdu de vue.

(*A suivre.*)

OBSERVATIONS CLINIQUES

Par le Docteur MENGIN, médecin-major à Caen.

Glaucome double, absolu à gauche et ayant nécessité l'énucléation de cet œil. Amélioration très grande de la vision à droite.

Madame H..., 55 ans, a toujours eu une bonne vue autrefois. Santé générale bonne. A l'âge de 30 ans, il y a 25 ans de cela, elle est prise subitement de violentes douleurs dans l'œil gauche, dans le front et dans toute la moitié du crâne de ce côté. Ces douleurs durent avec la même intensité pendant cinq semaines, et durant tout ce temps la vision est com-

plètement abolie. Puis les douleurs cessent, la vision redevient aussi bonne qu'auparavant, et une période de 22 années s'écoule pendant laquelle aucun accident ne reparaît. Il y a trois ans, les douleurs surviennent subitement à gauche, avec les mêmes caractères que lors du premier accès ; elles sont continues et elles ont duré jusqu'aujourd'hui sans que la malade ait jamais pu goûter un moment de repos absolu ; après avoir présenté une forme indolente et subaiguë pendant six mois, elles ont commencé à présenter des exacerbations. Ces accès survenaient de deux à trois fois par mois, puis, progressivement, devinrent plus nombreux, et dans ces derniers temps se représentaient jusqu'à trois et quatre fois par semaine. Pendant cette longue période de souffrances, la vision diminuait lentement au début, et dès que les accès aigus survinrent, elle ne tarda pas à être complètement abolie.

A droite, des accidents analogues se présentèrent, mais beaucoup plus tard et avec une gravité moindre. Il y a cinq mois, le 1er avril au matin, cette dame était sortie quand elle fut prise dans l'œil droit, subitement, de douleurs telles qu'elle dut se faire reconduire chez elle. Depuis ce moment, les douleurs ont toujours existé avec des exacerbations survenant deux ou trois fois par mois, et la vision s'est abolie lentement au point qu'elle ne peut plus se conduire seule dans la rue.

Elle se présente à notre consultation le 6 août. Le diagnostic glaucome double s'impose au premier examen de ses yeux. A droite, très grande diminution de la chambre antérieure, pupille large et irrégulière, congestion des vaisseaux péricornéens, dureté très grande du globe à la palpation. A l'examen ophtalmoscopique on constate une excavation très marquée de la papille. La vision est presque complètement abolie, elle ne compte pas les doigts. Le champ visuel est presque aboli ; il n'existe plus du côté interne et en dehors, il est de 15 degrés, rétréci ainsi périphériquement.

A gauche, on retrouve les mêmes altérations, mais beaucoup plus prononcées ; il n'y a plus de chambre antérieure et le cristallin est opacifié.

Le 13, nous pratiquons une iridectomie double; l'opération ne présente rien de particulier à noter à droite; mais à gauche, l'iris complètement atrophié et modifié dans sa structure, ne peut pas être attiré au dehors, il est friable, et nous sommes obligé d'en extraire une partie en plusieurs parcelles à l'aide de la pince. A la suite de cette double opération, les douleurs disparaissent complètement des deux côtés pour ne plus revenir à droite. Cinq jours après, elles reparaissent à gauche, s'annonçant par un accès aigu, et à partir de ce moment elles existent presque aussi violentes qu'auparavant, s'irradiant de la même manière dans toute la moitié gauche du crâne et présentant généralement toutes les nuits une exacerbation qui dure quelques heures. Les plaies cornéennes sont cicatrisées, aucun accident consécutif à l'opération ne survient, à la palpation on ne constate pas de différence marquée entre les tensions oculaires des deux côtés, et à droite la vision est restée ce qu'elle était auparavant. Dès le début des accidents, nous prescrivons des sangsues à la tempe gauche, l'ésérine, des onctions mercurielles et le sulfate de quinine; mais ce traitement n'est suivi d'aucun résultat. Cet état persistant, nous n'hésitons pas, surtout en présence des douleurs intolérables qu'éprouve la malade, à lui proposer l'énucléation de l'œil gauche qui est acceptée et pratiquée le 23. Tout se passe normalement, la malade souffre encore, dans la moitié gauche du crâne seulement, pendant quelques heures. Nous la revoyons dans la soirée et elle nous apprend que toute douleur a disparu et qu'elle éprouve un bien-être considérable. La cicatrisation de la plaie marche rapidement, le quatrième jour qui suit l'opération, elle reprend ses occupations et voit, dit-elle, beaucoup mieux qu'auparavant, reconnaît les personnes de son entourage et se conduit toute seule. Le 29, c'est-à-dire six jours après l'énucléation, elle se présente à notre consultation et vient toute seule sans éprouver le besoin de se faire conduire. Nous examinons son acuité visuelle qui s'est singulièrement améliorée. Avant, elle ne pouvait aller sans être dirigée et conduite, elle ne comptait les doigts à aucune distance, et, comme nous le di-

sions plus haut, son champ visuel interne était complètement supprimé, et en dehors ne s'étendait que jusqu'à 15 degrés. Le second examen nous donna les résultats suivants. La malade compte les doigts à une distance de 2m50, sans hésitation et sans se tromper; de près, elle lit couramment le n° 6 de *l'échelle de Galezowski;* et le champ visuel, mesuré exactement au périmètre à plusieurs reprises, nous donne les résultats suivants. Il est régulièrement circulaire et s'étend en dedans et en haut à 20°, en bas à 30° et en dehors à 60°.

Nous croyons ne pas nous tromper en disant que l'iridectomie dans le glaucome, bien qu'améliorant généralement la vue, ne procure jamais une amélioration aussi grande. Et en présence de ces faits, nous sommes forcément appelé à conclure ici à la présence, non d'ophtalmie, mais d'accidents sympathiques de l'œil droit consistant en une diminution et du champ visuel et de l'acuité, accidents produits par l'état de l'œil droit. D'ailleurs, une preuve qui vient corroborer cette assertion et même l'imposer comme un fait indiscutable, c'est que l'iridectomie pratiquée à droite, tout en supprimant les douleurs, n'avait en rien amélioré la vision ; et que c'est à partir du jour, nous pourrions même dire du moment où l'énucléation a été pratiquée à gauche, que l'amélioration de la vision s'est produite à droite.

Hypermétropie très forte avec amblyopie et rétrécissement du champ visuel.

Il y a quelques mois, notre maître, M. le Dr Galezowski, publiait dans le *Recueil d'ophtalmologie* une observation d'un jeune homme atteint d'hypermétropie double avec amblyopie et rétrécissement des champs visuels, et il faisait suivre cette observation de commentaires très intéressants sur cette complication généralement peu signalée de l'hypermétropie.

A quelques jours d'intervalle, le 4 et le 12 août se présentent à notre consultation deux jeunes gens atteints de la même affection ; nous croyons intéressant de signaler leurs deux observations en les esquissant à grands traits.

Le premier de nos malades, X..., âgé de 19 ans, présente à l'ophtalmoscope les symptômes d'une hypermétropie double très forte. Nous cherchons à la corriger autant que possible, et après des essais minutieux nous obtenons définitivement les résultats suivants : O. D., acuité de loin nulle, et avec quatre dioptries convexes sphériques $A = \frac{1}{10}$. De près, avec le même verre de quatre dioptries $A = \frac{8}{10}$. Aucun autre verre ne peut améliorer la vision, ni de loin, ni de près. Pas d'astigmatisme. Le champ visuel, pris à plusieurs reprises, nous donne les résultats suivants : angle interne = 55° ; supérieur = 50° ; externe = 85° ; inférieur 65°. A gauche, l'amblyopie est très-accentuée, aucun verre ne peut améliorer la vision, ni de loin, ni de près ; pas d'astigmatisme. La mesure du champ visuel donne les résultats suivants : angle interne = 45° ; supérieur = 30° ; externe = 70° ; inférieur = 55°.

Le second de nos malades, âgé de 20 ans, dont l'œil droit est normal, présente à gauche les symptômes d'une hypermétropie très forte, accompagnée d'amblyopie. Pas d'astigmatisme, les verres n'améliorent pas la vision et il ne peut rien lire, ni de loin, ni de près. Le champ visuel est rétréci de la façon suivante : angle interne = 50° ; supérieur = 35° ; externe = 70° ; inférieur = 50°.

Dr Mengin.

DES GRANULATIONS

ET DE LEUR TRAITEMENT PAR L'EXCISION DU CUL-DE-SAC CONJONCTIVAL SUPÉRIEUR

Par le Dr GIFFO

Certains auteurs nient l'existence des granulations aiguës, ils disent n'avoir jamais vu une poussée aiguë de granulations laissant après la disparition de l'état inflammatoire une surface hérissée de véritables granulations qui acquièrent peu à peu les caractères du trachôme. Nous croyons, au contraire, qu'il faut distinguer les granulations aiguës et les granulations

chroniques; les observations que nous rapportons plus loin nous montrent très évidemment l'une et l'autre maladie.

Les granulations aiguës commencent tantôt par les symptômes d'une conjonctivite aiguë : rougeur, injection, tuméfaction de la muqueuse et du bord libre des paupières, et peuvent pendant quelque temps faire croire à cette maladie; les malades ont la sensation de corps étrangers, de la cuisson, de la photophobie; c'est le cas du malade de l'observation I. Tantôt les granulations aiguës ont lorsqu'elles commencent, l'apparence d'une conjonctivite purulente; il y a un gonflement considérable des paupières et un écoulement purulent, à tel point que, si on n'y prend garde, on prend la maladie pour une conjonctivite purulente; c'est le cas du malade de l'observation II.

Quelquefois, le plus souvent même, la conjonctivite granuleuse est d'emblée chronique, les malades ont des granulations sans s'en douter, pour ainsi dire, ils ont à peine un peu de lourdeur des paupières, ce n'est qu'au bout d'un certain temps qu'il se produit un ptosis véritable et qu'il survient des troubles du côté de la cornée; c'est alors seulement que les malades viennent consulter; la maladie a ainsi débuté chez les malades des observations III, IV, V et VI. Ces deux états : état aigu et état chronique s'observent assez fréquemment et assez nettement pour qu'il ne soit pas permis de douter qu'il y a véritablement deux conjonctivites granuleuses : la conjonctivite granuleuse aiguë qui peut au début tromper le médecin, et la conjonctivite granuleuse chronique plus facile à diagnostiquer.

Mais il faut ajouter que la première ne tarde pas à se modifier, elle a bientôt une marche chronique interrompue à des intervalles plus ou moins fréquents par des poussées inflammatoires, qui, chez la plupart des malades ne peuvent être mises sur le compte d'un traitement trop énergique, ou de la cessation du traitement, ou d'une autre cause quelle qu'elle soit; elles surviennent à certains moments sans qu'on puisse s'expliquer pourquoi.

Le trachôme, disent les auteurs, tend fatalement à la guéri-

Le premier de nos malades, X. peu à peu et se transfor-
à l'ophtalmoscope les symptôm sformation s'accomplit, à
ble très forte. Nous cherch es sont remplacés par le tissu
sible, et après des essais tissu prend une structure dense,
ment les résultats suiv des cicatrices, le nom de dégéné-
quatre dioptries convient véritablement à cet état parti-
le même verre ive. Mais s'en suit-il pour cela qu'on doive
ne peut amé maladie lutter contre les accidents inflam-
stigmatism qui peuvent survenir, qu'il soit plus dangereux de
donne granulations que d'abandonner la maladie à elle-
= 5 qu'il suffit toujours, pendant toute la durée du mal,
es d'entretenir par des cautérisations réitérées un certain degré
de vascularisation et de purulence de la conjonctive néces-
saires pour faire disparaître le tissu néoplasique développé
dans cette membrane?

Nous ne croyons pas qu'il soit vrai de dire que tout traitement qui attaque directement les granulations est mauvais. Il ne faut pas, par exemple, rejeter absolument le traitement chirurgical; l'excision du cul-de-sac conjonctival supérieur donne quelquefois de bons résultats, loin de laisser toujours à sa suite une infirmité incurable, sans obtenir comme compensation quelques résultats favorables au point de vue du mal principal.

Chacune des observations que nous rapportons ici montre clairement que les malades ont retiré de l'opération un bénéfice assez grand pour la justifier. Il est vrai qu'on ne doit la faire que dans les cas rebelles où les granulations sont très abondantes et les cautérisations inutiles. M. Galezowski n'opère aucun de ses malades qu'après s'être servi successivement du sous-acétate de plomb, du nitrate d'argent, du sulfate de cuivre, et après avoir fait des scarifications; c'est seulement lorsque tous ces moyens sont impuissants qu'il propose à ses malades l'excision du cul-de-sac supérieur.

Observation I. — M. Bénard, capitaine au 29e régiment d'infanterie, a contracté le 29 octobre 1878, une maladie de l'œil qui a été prise par le Dr Puig de Perpignan pour une conjonctivite aiguë avec iritis.

vé à Autun le 25 décembre, il a consulté et a été traité par
e au nitrate d'argent, sans résultat; du 8 au 15 janvier on
térisations au sulfate de cuivre qui ont été suivies d'une
e.

M. Galezowski consulté a diagnostiqué une kérato-
anuleuse.

uinze cautérisations au crayon de nitrate d'argent mi-
3, puis on s'est servi de la pommade au nitrate d'argent
ant un mois et demi. Alors est survenue une seconde poussée aiguë qui a nécessité la chambre noire pendant un mois. Application de sangsues et atropine; œil considéré comme perdu. Le 14 août, le malade est entré à la Clinique; l'excision du cul-de-sac a été faite le 19. Cautérisation avec le crayon de nitrate d'argent depuis le 21 jusqu'au 27. Le 27, le 28 et le 29, scarifications péricornéennes, jusqu'aujourd'hui cautérisation au nitrate d'argent mitigé. Le malade dit que depuis l'opération il est en paradis en comparaison de ce qu'il souffrait avant, la cornée qui était toute entière prise est devenue plus claire, les paupières sont moins gonflées; l'œil reste facilement ouvert.

Observation II. — M. Constantin Mavromichaelis, capitaine de l'artillerie grecque, a été pris il y a 2 ans pendant qu'il était aux eaux de rougeur des yeux avec gonflement des paupières et sécrétion purulente.

Le médecin qu'il a vu alors a cru à une ophtalmie purulente et l'a traité pendant 15 jours sans résultat.

Le malade est alors retourné à Athènes où le Dr Diamantopoulos a fait le diagnostic de conjonctivite granuleuse et a institué un traitement avec cautérisations au nitrate d'argent. Au bout de 6 mois, le malade est venu à Paris où il a consulté M. Panas, puis M. Galezowski et après plusieurs mois de traitement, de cautérisations inutiles, M. Galezowski a fait l'excision du cul-de-sac le 5 août; le malade a quitté la Clinique au commencement de septembre et depuis il a continué les cautérisons au sulfate de cuivre. La cornée commençait à se prendre quelque temps avant l'opération après être restée saine pendant plus d'un an de maladie.

Après l'opération la cornée s'est guérie et depuis elle ne s'est jamais prise.

Observation III. — M. Gerbaldi Marius, 25 ans, est malade depuis 4 ans d'une ophtalmie granuleuse contractée en Egypte; le début de la maladie a été essentiellement chronique, le malade n'a jamais souffert avant que sa cornée fût prise. Il a été soigné à Alexandrie, par MM. Arnaud et Zangarole jusqu'au moment où il est revenu en France, 7 novembre 1878. Après un mois et demi

de traitement chez M. Fieuzal, il a consulté M. Galezowski le 7 juin. Pommade au nitrate d'argent pendant 15 jours, puis scarifications pendant deux mois sans aucun résultat.

Excision le 4 août. Depuis le malade se trouve exessivement bien, sa cornée est devenue plus claire, il ne craint plus la lumière et le soleil, tandis qu'il ne pouvait les supporter avant l'opération.

Observation iv. — Emmanuel Joseph, 19 ans, malade depuis 7 ans, a suivi depuis plusieurs traitements sans aucun résultat durable lorsqu'il est venu le 19 mai 1879 consulter M. Galezowski qui a fait le diagnostic de kératite granuleuse double. Scarifications suivies de cautérisations au nitrate d'argent pendant 15 jours, puis pommade au nitrate d'argent; c'est à peine s'il y a eu un peu de mieux à la suite de ce traitement.

Le 16 juillet, excision du cul-de-sac supérieur; un mois après l'opération le malade se trouvait beaucoup mieux; les cornées qui étaient tout à fait troubles sont maintenant très nettes; le mieux a continué de jour en jour. Depuis l'opération on a fait des cautérisations au sulfate de cuivre.

Observation v. — Mme Gugenet, 40 ans, est atteinte de granulations depuis 4 ans; pendant 3 ans et demi elle a été traitée par MM. Fano et Galezowski avec cautérisations et pommade au nitrate d'argent, sans résultat. Excision du cul-de-sac gauche le 15 février, du cul-de-sac droit le 4 mars.

Depuis la malade se dit très soulagée, on a essayé de cautériser d'abord avec la solution de nitrate d'argent, puis avec le sulfate de cuivre; les 2 cornées sont petit à petit devenues très nettes; malheureusement depuis 15 jours l'œil droit s'est pris de nouveau, mais l'œil gauche est en très bon état.

La malade rend compte du bienfait de l'opération en disant que trois semaines après elle a vu clair et qu'elle a pu travailler; elle n'a pas quitté son travail depuis.

Observation vi. — Boutet (Emile), 20 ans, est malade depuis 10 ans; il a suivi un traitement pendant 3 ans chez M. Desmarres, pendant 3 ans chez M. Wecker et il s'est adressé au bout de 6 ans à M. Galezowski qui après avoir fait un traitement de 6 mois s'est décidé à faire l'excision du cul-de-sac. A la suite de l'opération le malade a été complètement guéri pendant 3 ans; depuis 6 mois la maladie a reparu, mais moins grave.

On fait des cautérisations de nitrate d'argent tous les 2 jours.

Toutes ces observations montrent bien que l'excision du

cul-de-sac est quelquefois très utile dans la conjonctivite granuleuse. Pourquoi donc a-t-on essayé de rejeter absolument cette opération, quels sont ses inconvénients pour que certains auteurs l'aient jugée nuisible et non utile? Nous savons à quoi aboutit le plus souvent la maladie abandonnée à elle-même; la cicatrisation arrivée à son terme entraîne une véritable déformation des paupières, principalement de la supérieure, et elle peut amener diverses variétés de districhiasis, de trichiasis et d'entropion. Enfin, le dernier terme de la maladie est une disparition souvent presque complète de la muqueuse qui est remplacée par un tissu cicatriciel fortement rétracté; la dégénérescence cicatricielle occupant toute la conjonctive rétrécit les culs-de-sac, peut provoquer des adhérences et gêner la mobilité de l'œil. Que peut donner d'aussi fâcheux l'excision du cul-de-sac?

Nous avons interrogé avec soin chacun des malades dont nous rapportons l'observation : un seul nous a dit qu'il sent son œil un peu bridé et encore éprouvait-il cette gêne avant l'opération, tandis que le malade qui est le sujet de l'observation I, nous a dit s'être mieux trouvé de l'excision au point de vue des mouvements de l'œil.

Chez tous ces malades, l'opération est faite depuis plusieurs mois et nous n'avons constaté aucune déviation du bord libre des paupières.

Le bénéfice apporté à ces six malades par l'excision du cul-de-sac peut s'expliquer facilement. En effet, la durée et l'intensité des symptômes sont nécessairement liées à la quantité du tissu néoplasique qui s'est formé dans la conjonctive. Or, l'excision enlève les granulations les plus saillantes, celles du cul-de-sac supérieur; c'est là qu'elles sont toujours en plus grand nombre, et c'est là aussi qu'elles sont le plus difficiles à atteindre par les cautérisations. — Cette opération est donc utile en diminuant l'intensité de la maladie et la susceptibilité aux accidents inflammatoires et particulièrement aux troubles de la cornée. Si elle ne guérit pas complètement la conjonctivite granuleuse, au moins elle aide à la faire disparaître plus rapidement, et en tous cas elle apporte aux malades un soula-

gement réel et une amélioration sensible qui peut persister, sans produire les effets fâcheux qu'on a mis en avant pour la rejeter.

DU TRAUMATISME, DES BLESSURES ET DES CORPS ÉTRANGERS DU GLOBE DE L'ŒIL

Par le docteur A. YVERT, médecin aide-major

(SUITE)

La fréquence considérable des accidents sympathiques, à la suite des altérations du tractus uvéal; la constatation directe des lésions des nerfs ciliaires, mises bien souvent en évidence par Müller, Czerny, et tout récemment encore par Goldzieher; le siège constant des points douloureux, localisé par de Graefe au niveau du cercle ciliaire, parlent assez haut, pour qu'il soit inutile d'insister davantage sur ce point. Mais tout n'est pas dit, quand on sait que l'irritation des nerfs ciliaires est la cause la plus ordinaire de ces complications; un problème non moins important et beaucoup plus difficile reste encore à résoudre : il s'agit, en effet, de savoir par quel mécanisme cette irritation se transmet à distance; et de rechercher s'il y a simple excitation réflexe dans le département des vaso-moteurs correspondants, ou, au contraire, une véritable névrite, d'abord ascendante, puis descendante des rameaux nerveux qui servent de voies de transmission.

Dans la théorie vaso-motrice, appuyée sur les expériences bien connues de Brown-Séquard et de Tholozan, on admet que l'excitation des extrémités terminales des nerfs ciliaires, transmise directement par ces filets nerveux jusqu'au niveau du bulbe, subit en ce point une véritable réflexion et vient, en suivant un trajet inverse, c'est-à-dire centrifuge, retentir jusque sur les nerfs vaso-moteurs du côté opposé; d'où résulterait, comme conséquence, une constriction d'abord, puis bientôt une paralysie des vaisseaux du globe de l'œil sympa-

thisé. M. Reclus a même cherché à délimiter, plus exactement qu'on ne l'avait fait avant lui, le chemin parcouru par les excitations centripètes, puis centrifuges; et en est arrivé à conclure que ces impressions, parties du globe primitivement atteint, franchissaient successivement le ganglion ophtalmique, puis le ganglion de Gasser, et arrivaient ainsi jusqu'au centre de réflexion au niveau du bulbe; de là la transmission aurait lieu jusqu'à l'œil du côté opposé, par les filets du plexus carotidien et la racine végétative du ganglion ophtalmique. Les troubles circulatoires, consécutifs à cette perversion dans le fonctionnement des nerfs vaso-moteurs, seraient finalement la cause déterminante et immédiate des altérations observées dans le globe de l'œil malade par sympathie. Telle était, jusqu'à ces derniers temps, l'explication la plus généralement admise, celle à laquelle on faisait jouer le rôle le plus important, dans le développement intime des accidents sympathiques : il nous reste à examiner si ces idées théoriques concordent bien avec les données de la clinique. Malheureusement pour ce magnifique échafaudage, il n'en est rien; car il ne tarde pas à s'effondrer quand on le soumet à une critique un peu sérieuse. Cette explication, il est vrai, convient parfaitement à toute une catégorie de faits, et trouve, dans bien des cas, une application très rationnelle : elle est, par exemple, seule capable de rendre un compte aussi exact que possible, de ces troubles fonctionnels survenus presque instantanément après le traumatisme, dans l'œil du côté opposé, et alors qu'on note, malgré la plus grande attention, toute absence d'altération matérielle. Cette théorie vaso-motrice, permet encore d'expliquer ces cas assez rares mais parfaitement constatés aujourd'hui, de tétanie artérielle de la rétine ou d'hypérémie des vaisseaux de cette membrane, dont Dransart et Abadie nous ont fourni des exemples indiscutables; et que Dolbeau caractérisait, pour les distinguer, des noms de forme hypérémique ou congestive et de forme anémique ou atrophique. Mais les limites de cette explication pathogénique ne sauraient s'étendre au-delà; car, vouloir chercher dans les troubles vaso-moteurs la raison des affections sympathiques

proprement dites, serait se lancer de gaieté de cœur dans le doute, dans l'hypothèse. De deux choses l'une, en effet : ou bien on admet que l'excitation réflexe détermine une constriction des vaso-moteurs assez prolongée pour produire des altérations appréciables du globe de l'œil, ce qui est en opposition flagrante avec les notions les plus élémentaires de la physiologie, qui nous enseigne que toute constriction vasculaire est fatalement suivie, dans un très bref délai, d'une dilatation excessive et paralytique. Ou bien, on est obligé de se rejeter, faute de mieux sur cette hypérémie passive; mais ici nous ferons observer, que de l'aveu même de Charcot, si compétent en pareille matière, l'hypérémie neuro-paralytique n'amène jamais d'altération de nutrition. D'autre part, enfin, cette théorie vaso-motrice est absolument incapable de nous rendre compte de ces lésions tardives, et heureusement assez rares, qui ne surviennent qu'un certain temps après l'énucléation du globe oculaire sympathisant. Force était donc de chercher ailleurs une autre explication, susceptible d'embrasser les variétés auxquelles nous faisons allusion et plus en rapport avec les besoins de la clinique.

M. Reclus a eu, selon nous, le grand mérite de s'engager dans cette voie nouvelle; et la théorie de la névrite ciliaire, qu'il proposa en 1878, sous le patronage de Vulpian, Charcot et Hayem, nous paraît certainement combler une lacune. Non pas que nous voulions la substituer aux autres, ce qui serait un non-sens; mais nous sommes intimement convaincu qu'elle est applicable à un certain nombre de ces cas que nous n'avons pu ranger dans aucune des catégories précédentes, et qui étaient restés jusqu'à présent sans explication rationnelle. Elle seule, tout au moins, nous permet de comprendre ces accidents tardifs qui n'éclatent qu'après l'énucléation de l'œil blessé; mais elle ne saurait convenir assurément à ces observations de tétanie artérielle et de troubles fonctionnels à développement rapide, qui sont justiciables des réflexes vaso-moteurs. Voyons donc en quoi consiste cette théorie de la névrite : elle est basée complètement sur les remarquables expériences de Hayem, et sur les recherches anatomo-patho-

logiques de Charcot et Vulpian, qui ont démontré que l'irritation prolongée d'un tronc nerveux pouvait y déterminer une névrite ascendante capable de se propager jusqu'à la moelle, et de repasser même, sous forme de névrite descendante, dans le nerf correspondant du côté opposé. Or, appliquant aux rameaux ciliaires les données précédentes, et s'appuyant d'ailleurs sur les lésions constatées dans les nerfs ciliaires, il y a plus de dix ans, par Müller, Pagenstecker et Czerny, M. Reclus fut tout naturellement amené à penser que cette explication pourrait bien s'appliquer à la pathogénie de certains accidents sympathiques. La névrite ciliaire serait ascendante depuis l'œil sympathisant jusqu'au bulbe, passerait en ce point du côté opposé et deviendrait descendante dans les nerfs ciliaires de l'œil sympathisé. Telle est, en résumé, cette théorie nouvelle, assez séduisante au premier abord, et fondée comme on le voit, sur les principes les plus certains de la physiologie pathologique générale. Nous devons à la vérité de dire qu'elle fit son apparition au delà du Rhin en même temps qu'en France, puisque Goldzieher, à la même époque, en donna un exposé très clair et à l'abri de toute contestation. D'où nous nous croyons en droit de conclure qu'il est absolument impossible de rattacher à un même mode pathogénique les formes si nombreuses et si variées d'accidents sympathiques ; et que chacune d'elles est justiciable d'une explication différente, variable avec la cause qui la produit.

Dans certains cas, la transmission a lieu, d'un nerf optique à l'autre, au niveau du chiasma ; ces faits sont assez rares, il est vrai, mais leur existence est indiscutable.

Le plus souvent c'est par les nerfs ciliaires que l'irritation primitive se transmet à distance ; on peut avoir affaire alors soit à une simple excitation réflexe vaso-motrice, soit au contraire à une véritable névrite. La première explication nous paraît s'adresser tout particulièrement aux troubles fonctionnels passagers et aux formes congestive ou anémique ; la seconde vise principalement les affections sympathiques graves et tardives, assez comparables aux troubles trophiques qui surviennent ordinairement comme conséquences des lésions nerveuses.

Cette question de pathogénie une fois élucidée, nous devons aborder maintenant l'étude non moins complexe et peut-être encore plus importante de la symptomatologie clinique des affections sympathiques.

Symptomatologie. — Il est bon, tout d'abord, de faire remarquer que ces accidents débutent à une époque absolument indéterminée, variable entre deux ou trois jours et 54 ans (Gayet); et que, par conséquent, la date de leur éclosion après le traumatisme ne saurait être invoquée en aucune façon comme signe, même secondaire, de la sympathie. Nous accordons beaucoup plus d'importance au siège affecté par l'altération sympathique; car il est aujourd'hui parfaitement constaté que les irritations de cette nature ont une prédilection tellement marquée pour le tractus uvéal, que 19 fois sur 20 environ, elles se traduisent sous la forme d'iritis, d'irido-cyclite, d'irido-choroïdite; mais il ne faut pas oublier cependant que Rossander, tout en admettant cette fréquence, n'en a pas moins démontré l'influence que pouvait exercer sur la localisation de l'affection une lésion préalable du globe de l'œil sympathisé; et qu'il a été amené à conclure, en définitive, que c'est toujours par le *locus minoris résistantiae*, que débutent les états sympathiques. Par conséquent, pas plus le siège que l'époque du début de l'affection ne constituent des symptômes d'une valeur incontestable : seule la connaissance exacte et approfondie des phénomènes nombreux et variés qui peuvent survenir, comme conséquence de cette irritation à distance, est capable d'éclaircir le diagnostic. Aussi, la symptomatologie proprement dite doit-elle, à notre avis, comprendre avant tout l'ensemble des formes bizarres et multiples qu'est susceptible de revêtir ce protée qu'on nomme vulgairement ophtalmie sympathique : tel est assurément le point le plus intéressant de cette question.

On peut dire, sans crainte d'être taxé d'exagération, qu'on ne connaissait guère jusqu'à ces dernières années que les états sympathiques caractérisés par une altération anatomique et parfaitement appréciable du fond de l'œil; quant aux troubles fonctionnels ressortissant de la même cause pathogénique, ils étaient presque complètement négligés ou

passés sous silence dans la plupart des traités classiques. Aujourd'hui même encore, malgré les efforts tentés pour établir cette distinction très nette, il faut bien avouer que ces notions sont fort peu répandues, et que pour la plupart des praticiens, l'idée d'accidents sympathiques semble entraîner fatalement à sa suite, comme conséquence, l'existence d'une lésion quelconque, mais toujours perceptible des membranes du globe de l'œil. Aussi ne saurait-on trop réagir contre cette tendance malheureuse qui peut, à un moment donné, faire courir au blessé les dangers les plus sérieux, et inspirer au chirurgien consulté une sécurité trop souvent trompeuse.

Nous diviserons donc les états sympathiques en deux grandes classes comprenant : la première, les troubles fonctionnels, qui ne s'accompagnent d'aucune altération appréciable, du moins à nos moyens d'investigation ; la seconde, les affections sympathiques proprement dites, caractérisées d'une manière constante par des lésions plus ou moins prononcées, il est vrai, mais toujours faciles à reconnaître. Parmi ces dernières, d'ailleurs, il en est quelques-unes qu'on rencontre avec une très grande fréquence, et qu'on peut, à juste titre, considérer comme les formes les plus ordinaires des affections sympathiques ; d'autres, au contraire, se présentent beaucoup plus rarement et constituent des complications tout à fait anormales. Nous aurons donc à passer successivement en revue :

A. Les troubles fonctionnels,

B. Les affections les plus communes,

C. Les formes rares,

qui composent le grand groupe des états sympathiques.

A. — TROUBLES FONCTIONNELS SYMPATHIQUES.

Afin d'établir, comme le dit M. Cuignet, une classification plus en rapport avec les faits, plus convenable pour l'étude et plus exacte pour l'enseignement, nous ne saurions mieux faire que d'emprunter celle-là même qui a été proposée tout dernièrement par ce savant ophtalmologiste. Nous diviserons donc, avec lui, ces troubles en : troubles de sécrétion, de

mouvement, d'accommodation, de perception, troubles névrosiques et troubles névralgiques. Quelques mots, du reste, suffiront à expliquer ce qu'il faut entendre par chacune de ces expressions, sans qu'il soit besoin d'insister beaucoup à ce sujet.

1° *Troubles de sécrétion*. — *a*. Le larmoiement qui survient dans un œil à la suite de l'irritation, même assez légère, de son congénère, est un phénomène parfaitement connu aujourd'hui; quand il n'est que passager, il mérite à peine de fixer l'attention; mais il peut, par sa persistance et par son abondance, devenir un symptôme inquiétant. Il démontre, tout au moins, que l'organe primitivement blessé retentit d'une manière fâcheuse sur celui du côté opposé; et ce simple avertissement doit mettre sur ses gardes le chirurgien consulté, et lui faire redouter, dans un délai plus ou moins rapproché, l'éclosion d'accidents plus redoutables.

b. Un symptôme, de tout point comparable à l'excitation anormale de la glande lacrymale, est celui qui résulte de l'hypersécrétion sympathique des humeurs intra-oculaires : ces troubles, il est vrai, passent assez souvent complètement inaperçus, mais ils ne sauraient échapper à un esprit prévenu de la possibilité du fait. L'aspect particulièrement brillant du globe de l'œil, l'augmentation de tension de cet organe, et la paresse du sphincter pupillaire d'une part; d'autre part, la sensation de pesanteur accusée par le malade, au niveau de la région périorbitaire, et celle d'un léger brouillard placé au-devant des objets, sensation du reste plus accusée à certains moments de la journée, le soir principalement, ne laissent aucun doute sur l'existence de cette augmentation de sécrétion.

2° *Troubles de mouvement*, — *a*. Les spasmes des paupières, symptomatiques d'un état sympathique, constituent un phénomène tellement connu et si généralement admis aujourd'hui, que nous n'y insisterons pas; nous ferons simplement observer que ces clignements peuvent survenir d'une manière passagère, ou, au contraire, persister pendant plusieurs jours, plusieurs mois et même plusieurs années, sous forme de tic fort gênant pour le patient.

b. Il n'en est pas de même des troubles observés dans les mouvements du globe oculaire lui-même, troubles ignorés jusqu'au jour où M. Cuignet a, le premier, attiré l'attention sur ce point, et qui consistent dans un nystagmus horizontal, vertical ou rotatoire; cette sorte d'ataxie du bulbe pouvant d'ailleurs affecter le type continu ou intermittent. Un exemple indiscutable de la première variété a été rapporté par cet ophtalmologiste distingué. Quant au nystagmus passager, beaucoup plus fréquent, « il se déclare tantôt pendant l'état inflammatoire du début, tantôt pendant les rechutes, et alors il peut être continuel, tant que les yeux restent ouverts; ou existe seulement au soleil et au grand jour; ou exclusivement quand le sujet fixe, ou quand il ressent une vive émotion. »

3° *Troubles de l'accommodation.* — Bien mieux connus sont les troubles fonctionnels qui surviennent par sympathie du côté de l'appareil de l'accommodation; et ce symptôme est certainement celui auquel on fait le plus souvent allusion quand on parle d'ophthalmie sympathique sans lésion.

a. On peut dire d'ailleurs, d'une manière générale, que presque toujours il s'agit, en pareil cas, d'une simple parésie ou d'une paralysie incomplète du muscle accommodateur; la fatigue, la sensation toute spéciale de tension périorbitaire, l'amblyopie et le larmoiement qu'occasionne la lecture ou toute espèce de travail appliqué, démontrent amplement qu'on a bien réellement affaire à une asthénopie à forme presbyopique.

b. Toutefois, la sympathie peut aussi se traduire par un spasme du muscle ciliaire circulaire, par la production d'une myopie momentanée, plus ou moins prononcée, mais cependant parfaitement appréciable : M. Cuignet déclare en avoir rencontré plusieurs exemples; et une observation de cette nature, absolument concluante, a été rapportée en 1875 par le Dr Reich, de Saint-Pétersbourg.

c. M. Cuignet, poussant même beaucoup plus loin encore l'analyse clinique, n'hésite pas à attribuer au même effet sympathique certains troubles d'accommodation se produisant dans l'œil sain, sous forme d'astigmatisme. « Ils ont, dit-il,

pour premier caractère de faire percevoir les horizontales et les verticales inégalement ; pour second, de varier avec certains moments de la journée, avec le repos ou la fatigue des yeux, avec certaines excitations de régime, avec les souffrances ou le calme dans l'œil malade ; de s'accroître peu à peu, et d'être plus généralement du genre presbytique ou hypermétropique. Aussi, ces sujets se plaignent-ils de lire tantôt mieux, tantôt moins bien, de reconnaître les personnes qui passent à des distances qui varient selon le degré variable de l'astigmatisme. Il est évident que de pareils effets gisent exclusivement dans l'appareil accommodateur et qu'ils dépendent de l'œil malade. » La lecture de ce passage, que nous avons à dessein reproduit textuellement, ne saurait évidemment laisser le moindre doute sur la réalité de pareils troubles sympathiques.

4° *Troubles dans les perceptions.* — Nous comprendrons sous cette dénomination l'ensemble des troubles fonctionnels sympathiques, caractérisés par la diminution plus ou moins considérable de l'acuité visuelle, par le rétrécissement concentrique du champ de la vision, et par l'interruption ou la disparition momentanée des sensations objectives.

a. La première forme est connue depuis quelque temps déjà ; car dans plusieurs observations, parfaitement explicites sous ce rapport, il est question d'abaissement de l'acuité visuelle survenue dans un œil plus ou moins longtemps après la blessure de son congénère. Les degrés de cette amblyopie sont d'ailleurs très variables ; ils consistent le plus habituellement dans une simple perturbation sensorielle, analogue à celle qui se produit chez les personnes d'un certain âge, et qui, dans tous les cas, n'est susceptible d'aucune correction par les verres ou de toute autre manière. Parfois même ces troubles sont assez accentués pour faire croire au patient que tous les objets qui l'entourent sont dans un brouillard permanent.

b. L'état sympathique survenant sous forme de rétrécissement concentrique du champ visuel (en dehors de toute lésion appréciable, bien entendu), quoique beaucoup plus

exceptionnel, ne saurait cependant être mis en doute, ainsi que le prouvent les quelques observations réunies par Brecht, de Berlin, dans le tome XX des *Archives d'ophtalmologie*. Ayant eu, en effet, l'occasion de rechercher, à propos d'un fait personnel d'amaurose sympathique de l'œil droit, avec rétrécissement du champ visuel, et consécutive à la présence d'un corps étranger dans le bulbe du côté opposé, les cas analogues déjà publiés dans la science, Brecht en arriva tout naturellement à conclure, avec Mooren, qui en avait observé plusieurs exemples, que c'était bien là réellement une forme spéciale, particulière, et « qu'il ne faut pas confondre ces troubles sympathiques, qui se manifestent ainsi sous forme d'une diminution d'étendue du champ visuel, avec ceux qui sont liés à une excavation de la papille. »

c. A côté des troubles précédents trouvent leur place toute naturelle ceux non moins curieux et non moins intéressants que Liebreicht a décrits en 1863, sous le titre d'interruption ou de disparition de la vision par intervalles limités, et qui présentent des caractères cliniques absolument définis. La vision centrale, en effet, a conservé son acuité à peu près normale ; mais un obscurcissement plus ou moins complet vient de temps en temps occuper le champ visuel, pendant quelques secondes, une ou deux minutes, et cacher ainsi les objets qui réapparaissent, dans l'intervalle, avec une netteté parfaite.

Il est bien certain que, dans tous les cas de cette nature, il s'agit de troubles circulatoires survenus dans les départements correspondants de la rétine ; mais, jusqu'à présent, ces perturbations vaso-motrices échappent, en général, à nos moyens d'investigation. Toutefois, deux ou trois observations, parfaitement authentiques de tétanie artérielle ou d'hypérémie rétinienne, reconnue à l'aide de l'ophtalmoscope, nous prouvent que c'est dans cette voie qu'il faut, désormais, diriger nos recherches.

5° *Troubles névrosiques.* — Les troubles sympathiques qui composent ce groupe, consistent uniquement dans une excitabilité anormale et exagérée de la rétine, se traduisant à l'extérieur : par une sensation désagréable au contact de la lumière,

par une durée plus grande dans la persistance des images qui ont impressionné cette membrane nerveuse, et, enfin, par une confusion momentanée dans la perception des couleurs. Ces trois formes intéressantes, tout en se présentant, comme nous allons le dire, avec une fréquence bien inégale en clinique, n'en méritent pas moins une sérieuse attention.

a. La photophobie, bien certainement, est un des symptômes les plus ordinaires de l'irritation sympathique; et l'on peut même affirmer, sans crainte de se tromper, qu'il est de tous celui qu'on rencontre le plus habituellement. Aussi, en raison même de cette fréquence relative, la photophobie ne doit-elle inspirer de sérieuses inquiétudes que quand elle acquiert un certain degré de persistance et d'intensité. Elle prouve, dans tous les cas, que l'œil, primitivement atteint, exerce une influence nuisible sur son congénère; et doit, toujours, faire songer à une intervention active, dans un délai plus ou moins rapproché.

b. L'irritabilité rétinienne, proprement dite, constitue la seconde forme des troubles névrosiques sympathiques : elle peut, oui ou non, s'accompagner de photophobie; mais il est bon de noter, toutefois, qu'elle se présente assez souvent complètement isolée. Elle est surtout caractérisée par ce fait : que l'impressionnabilité de la rétine paraît très sensiblement exaltée, et que cette membrane nerveuse perçoit plus vivement et conserve plus longtemps les impressions lumineuses qu'à l'état normal. En un mot, on a affaire à une véritable hyperesthésie sensorielle, que les malades accusent très bien, en disant qu'il leur semble encore voir les objets qu'ils viennent de regarder, alors même que ceux-ci ont déjà disparu depuis quelque temps. Par exemple, pour nous servir de la comparaison de M. Cuignet, certains d'entre eux se plaignent de voir contre un mur la flamme d'une bougie fixée un instant, puis abandonnée, pour regarder contre ce mur.

c. Dans d'autres circonstances, enfin, les troubles observés, dans le fonctionnement physiologique de la rétine, se traduisent par des phénomènes de dyschromatopsie, susceptibles d'ailleurs de varier, eux-mêmes, presque à l'infini.

C'est ainsi que tantôt l'œil sympathisé ne distinguera plus que certaines couleurs, à l'exclusion de toutes les autres; que tantôt il se méprendra sur la nature des différentes teintes soumises à son examen et les confondra les unes avec les autres; que parfois, enfin, il aura perdu toute notion de la sensation chromatique, et verra tout en gris, en rose, etc. Et ce qui prouve bien, qu'on a réellement affaire à des accidents sympathiques, c'est que ces phénomènes n'existaient pas avant, et cessent un peu avant ou après la fin de la maladie de l'œil, qui a ainsi reporté certaines influences sur l'autre.

M. Cuignet a eu l'occasion de noter plusieurs fois cette espèce particulière de trouble sympathique, et nous en avons nous-même rapporté un exemple emprunté à M. Favre, de Lyon, en parlant de la dyschromatopsie traumatique.

6° *Troubles névralgiques.* — Nous n'insisterons pas sur cette forme particulière, admise aujourd'hui sans conteste, et dont on trouve la première indication dans le travail de Tavignot, publié en 1849. Qu'il nous suffise de dire que ces névralgies réflexes affectent le plus souvent le trajet bien connu des ramuscules ciliaires; assez fréquemment les branches des nerfs sus-orbitaires; et plus rarement, mais quelquefois cependant, la plus grande partie des rameaux de la cinquième paire. Quand ces douleurs à type névralgique atteignent un certain degré d'intensité et de persistance, elles méritent une sérieuse attention et doivent toujours éveiller les soupçons.

7° *Troubles photopsiques.* — On range dans cette catégorie deux formes principales de phénomènes sympathiques, comprenant : d'une part, les troubles phosphéniques; et, d'autre part, les troubles photopsiques proprement dits.

a. Les premiers consistent dans une exaltation des phosphènes, déterminés artificiellement; dans leur production plus rapide, plus facile et plus accentuée tout à la fois. Un malade, qui, avant l'accident, avait beaucoup de peine à rendre compte des impressions qu'il ressentait, quand on examinait ses phosphènes, accuse dès lors cette sensation avec la plus grande netteté et les perçoit pendant un temps rela-

tivement considérable. Chez quelques-uns d'entre eux, même, les simples mouvements brusques du globe de l'œil suffisent à en provoquer l'apparition.

b. Quant aux troubles photopsiques purs, ils sont caractérisés, comme on sait, par la sensation subjective d'étincelles, de lueurs, d'éclairs, survenant spontanément et en dehors de toute cause provocatrice. Ils démontrent, comme toutes les autres formes que nous venons de passer en revue, que la rétine, tout en ne présentant aucune altération appréciable, n'en est pas moins le siège d'une irritation particulière, survenue par le fait et comme conséquence de la lésion du globe de l'œil du côté opposé, puisque tous ces phénomènes disparaissent, en général, avec la suppression de la cause qui leur a donné naissance.

Malgré tout le désir que nous avions d'être bref, nous nous sommes, à dessein, arrêté avec insistance sur l'histoire de ces troubles fonctionnels, par la raison toute simple qu'on n'attache pas à la plupart d'entre eux la réelle importance qu'ils méritent, et que quelques-uns même sont encore aujourd'hui un sujet de discussion. Aussi n'hésiterons-nous pas, avant de passer à l'étude des affections proprement dites, à résumer, sous forme de tableau le groupe que nous venons de décrire :

TABLEAU A.

TROUBLES FONCTIONNELS SYMPATHIQUES.	1° Troubles de sécrétion. . . .	*a*. — Larmoiement. *b*. — Hypersécrétion des humeurs intraoculaires.
	2° Troubles de mouvement. . . .	*a*. — Spasmes de l'orbiculaire. *b*. — Nystagmus horizontal, vertical ou rotatoire.
	3° Troubles de l'accommodation.	*a*. — Presbyopique. *b*. — Myopique. *c*. — Astigmatique.
	4° Troubles dans les perceptions.	*a*. — Amblyopie. *b*. — Rétrécissement concentrique du champ visuel. *c*. — Disparition de la vision par intervalles.
	5° Troubles névrosiques	*a*. — Photophobie. *b*. — Irritabilité rétinienne. *c*. — Dyschromatopsie.
	6° Troubles névralgiques. . . .	*a*. — Des nerfs ciliaires. *b*. — Des nerfs sus-orbitaires. *c*. — Des branches de la 5e paire.
	7° Troubles photopsiques. . . .	*a*. — Phosphéniques. *b*. — Photopsiques proprement dits.

Les états sympathiques caractérisés par une lésion anatomique parfaitement appréciable, et que, pour ce motif, nous désignerons sous le nom d'affections sympathiques, vont maintenant nous occuper à leur tour.

B. AFFECTIONS SYMPATHIQUES.

On les a distinguées, comme nous l'avons déjà dit plus haut, en formes communes et formes rares : nous ne voyons aucune raison pour rejeter une pareille division, qui offre, au contraire, un certain avantage pratique; aussi passerons-nous successivement en revue chacune de ces affections, dans l'ordre que nous venons d'indiquer.

I. FORMES COMMUNES.

a. Iritis, irido-choroïdite, irido-cyclite plastiques. — Si nous réunissons dans une même description les inflammations de l'iris, de la choroïde et du corps ciliaire, ce n'est pas, comme on pourrait le croire au premier abord, pour nous conformer à l'usage; mais bien pour répondre aux besoins de la clinique, qui nous démontre qu'il est absolument impossible de séparer, d'isoler les affections sympathiques de ces différentes membranes. Que l'altération débute primitivement, tantôt par l'iris, tantôt par la choroïde, plus souvent encore par le cercle ciliaire, nous ne songeons pas à discuter cette proposition; mais ce que nous pouvons affirmer, c'est que cette altération ne reste pas longtemps ainsi limitée, et qu'elle ne tarde pas à envahir toute l'étendue du tractus uvéal, de sorte que, comme le fait justement remarquer Vignaux, « au lieu d'avoir une cyclite, une iritis ou une choroïdite indifféremment, on a affaire à une irido-cyclo-choroïdite, avec prédominance de tels ou tels symptômes. » Nous devons ajouter dès à présent que cette forme plastique, qui malheureusement se rencontre avec une fréquence excessive, est aussi la plus grave de toutes les affections sympathiques, et ne mérite que trop la dénomination de « forme maligne » par laquelle

on la désigne bien souvent. Elle est caractérisée, comme on sait, par une douleur en général très violente, ayant son siège au voisinage de la région ciliaire et au pourtour de l'orbite; par une injection périkératique très intense, accompagnée ordinairement d'un chémosis assez prononcé; par un trouble excessivement rapide des humeurs aqueuse et vitrée; mais surtout par la production d'abondants exsudats plastiques qui ne tardent pas à oblitérer complètement l'ouverture pupillaire et la plus grande partie des chambres antérieure et postérieure. L'iris prend un aspect spongieux, charnu et se recouvre, suivant l'expression de de Græfe, de véritables « croûtes fibreuses »; le corps vitré, dont la nutrition est définitivement entravée, subit un ramollissement presque instantané, d'où, comme conséquence immédiate, le décollement de la rétine et l'atrophie fatale du globe de l'œil. Et il ne faudrait pas croire que de pareils désordres demandent un certain temps pour se produire : le plus souvent, malheureusement, dans l'espace de quelques jours, c'en est fait de l'organe de la vision, ainsi affecté sympathiquement.

b. Irido-cyclo-choroïdite séreuse. — Cette seconde forme, beaucoup moins grave que la précédente, est malheureusement loin d'être aussi fréquente : Mooren, en effet, prétend ne l'avoir rencontrée qu'une fois sur 116 observations; et M. Laqueur une fois sur 30. Nous devons ajouter toutefois que de Græfe et Pagenstecker disent l'avoir notée beaucoup plus souvent. Les symptômes de cette affection, qui affecte d'ailleurs une marche moins brutale, moins foudroyante que la forme plastique, ne sont autres que ceux du glaucome aigu : le larmoiement, la photophobie, un léger degré d'injection périkératique, le trouble de l'humeur aqueuse et de l'humeur vitrée, la dilatation de la pupille et la paresse de l'iris, l'augmentation de la tension intraoculaire, tels sont les principaux caractères qui ne laissent aucun doute sur l'existence de l'irido-choroïdite séreuse sympathique. Nous n'insisterons donc pas davantage sur cette question pour aborder de suite la description des accidents sympathiques à formes rares.

II. FORMES RARES.

a. Kératite sympathique. — L'existence de l'inflammation de la cornée d'origine sympathique, longtemps mise en doute, ne saurait aujourd'hui soulever la moindre discussion. Nous ne croyons même pas trop nous avancer en disant que, depuis le jour où l'attention a été attirée sur ce point, en 1864, par les observations intéressantes de Rheindorf et de M. Galezowski, le nombre des cas de cette nature a toujours été en augmentant. Nous n'en voulons pour preuve que les quelques chiffres suivants : sur les 36 observations inédites rapportées par M. Reclus, dans sa thèse d'agrégation, nous trouvons signalé 5 fois le développement d'accidents inflammatoires du côté de la membrane transparente; ce qui donne, il faut le reconnaître, une proportion bien au-dessus de la moyenne générale. Nous ajouterons d'autre part, que Rossander en a observé un cas, et que ces jours derniers encore M. Coursserant en a publié deux exemples authentiques; nous avons eu nous-même l'occasion d'en rencontrer deux cas à la clinique : ce qui porterait, en somme, à une dizaine le nombre total des faits recueillis depuis les communications de M. Galezowski et de Rheindorf sur cette question.

Ces kératites sympathiques peuvent d'ailleurs affecter les formes les plus variées ; mais celles qu'on trouve signalées le plus habituellement sont, par ordre de fréquence : la kératite ulcéreuse ou phlycténulaire, la kératite ponctuée et la kératite vasculaire. Inutile de dire que ces affections présentent les caractères ordinaires et bien connus des inflammations de la cornée en général, et n'en diffèrent guère que par la cause étiologique ; ce qui nous dispensera d'entrer dans de plus longs développements à ce sujet.

b. Troubles vasculaires de la papille, d'origine sympathique. — Ces troubles bizarres, qui n'ont guère encore été signalés que par MM. Dransart et Abadie, méritent d'autant plus d'attention qu'ils constitueraient pour ces auteurs la première phase et comme la première étape de lésions plus

profondes et infiniment plus dangereuses : nous voulons parler de la névrite optique et de l'atrophie papillaire.

Ils consistent uniquement dans des troubles circulatoires, parfaitement appréciables à l'ophtalmoscope, au niveau de l'émergence du nerf optique : les vaisseaux n'ont plus leur calibre normal ; les veines sont tortueuses et congestionnées ; les artères, au contraire, considérablement rétrécies, presque filiformes, même complètement exsangues par places ; on a affaire, en un mot, à une véritable tétanie des branches de l'artère centrale de la rétine. Si, comme le prétend M. Dransart, et comme semble le croire aussi M. Abadie, cette forme d'affection sympathique, loin d'être rare, se rencontre, au contraire, avec une certaine fréquence ; si surtout elle entraîne les conséquences fatales auxquelles nous avons fait allusion il y a un instant, on ne saurait en rechercher les symptômes avec une attention trop minutieuse. Il sera donc prudent, jusqu'à plus ample informé, de diriger son examen vers cette partie du fond de l'œil, et d'intervenir en conséquence.

c. Névrite optique sympathique. — L'existence de la névro-rétinite sympathique ne saurait plus aujourd'hui soulever la moindre discussion, attendu que les observations de cette nature, tout exceptionnelles qu'elles puissent être, n'en sont pas moins très probantes et absolument démonstratives. Déjà en 1876, dans une communication faite sur cette forme particulière d'affection sympathique par Alt, au congrès ophthalmologique américain, ce spécialiste distingué avait pu en réunir 7 exemples, dont 4 empruntés à la littérature médicale et rapportés par de Græfe et Pooley ; les 3 autres, encore inédits, avaient été recueillis dans les cliniques de Gruening, de Knapp et d'Alt lui-même. Or si nous ajoutons aux observations précédentes celle publiée, en 1873, dans la thèse de M. Dransart, et qui n'a pas été, par oubli sans doute, comprise dans cette statistique ; ainsi que le cas non moins intéressant rapporté par M. Galezowski dans le recueil d'ophtalmologie de 1877, on voit qu'il existe au total dans la science au moins 9 exemples non douteux de névrite optique sympathique. Cette affection, d'ailleurs, présente des symptômes de tout

point identiques à ceux de la névrite optique en général : trouble avec exsudats péripapillaires, projection en avant de la papille, dilatation et varicosités des veines, diminution du calibre des artères, sensation de brouillards devant les objets, rien ne manque au tableau classique de cette maladie; et, si n'était la connaissance exacte de la cause étiologique, la méprise serait inévitable. Malheureusement aussi la terminaison la plus habituelle est pour cette forme, comme pour les autres, l'atrophie définitive de la papille; à moins qu'on n'arrive, par un traitement rapide et énergique, à supprimer le point de départ de l'irritation sympathique. Nous avons pu vérifier l'exactitude entière de cette description, précisément sur le malade dont l'observation a été publiée par M. Galezowski, et que nous avons suivi personnellement pendar plus d'une année.

d. Atrophie sympathique du nerf optique. — Nous avons dit, il n'y a qu'un instant, en parlant de la névrite sympathique, que l'atrophie de la papille pouvait malheureusement en être la conséquence à courte échéance; aussi ne reviendrons-nous pas actuellement sur cette forme d'atrophie par névrite. Les cas que nous allons envisager maintenant sont ceux dans lesquels l'atrophie survient d'emblée, sans inflammation préalable, apparente du moins, et qu'on désigne pour ce motif du nom d'atrophie simple de la papille. Les exemples, comme on va le voir, n'en sont pas très nombreux. Rondeau cite bien, il est vrai, deux observations dans lesquelles on pouvait constater cette lésion avec la plus grande facilité; M. Dransart en a rapporté également deux exemples, recueillis à la clinique de M. Abadie; mais nous ferons remarquer, avec ces auteurs eux-mêmes, que cette affection était loin, dans les quatre cas auxquels nous faisons allusion, d'exister à l'état de simplicité. Toujours il y avait quelque complication du côté du tractus uvéal : décollement de la rétine et choroïdite dans les deux cas de Rondeau; iritis et opacité du cristallin dans ceux de M. Dransart. Seule l'observation rapportée par Mooren nous paraît être un type d'atrophie sympathique survenue en dehors de toute complication.

profondes et infiniment plus dange[illegible] avons eu personnelle-
parler de la névrite optique et de l'[illegible]n de rencontrer un fait

Ils consistent uniquement da[illegible], en effet, d'une jeune dame
parfaitement appréciables à [illegible]erdu depuis douze ans, était
l'émergence du nerf opti[illegible]ssez volumineux et douloureux
calibre normal ; les vei[illegible]ien ; la vision de l'œil droit, intacte
les artères, au contr[illegible]ps, avait baissé d'abord peu à peu, il y
filiformes, même [illegible] mais l'amblyopie s'était beaucoup accentuée
affaire, en un [illegible] quatre mois, au point que l'acuité visuelle
l'artère cen[illegible] de 1/8. Or les symptômes, tant objectifs que
sart, et c[illegible] que nous avons constatés, n'ont laissé aucun doute
d'affec[illegible] esprit sur l'existence d'une atrophie simple de la
trai[illegible] développée par sympathie. Nous ajouterons, d'ail-
le[illegible] pour donner plus de poids à notre diagnostic, qu'il a
été vérifié, le jour même, par M. Galezowski. Nous conclu-
rons donc, en disant : que cette forme, le plus souvent com-
binée à d'autres affections du tractus uvéal, peut cependant
se présenter isolément, comme phénomène sympathique;
et mérite d'autant plus de fixer l'attention, qu'elle se déve-
loppe plus insidieusement et entraîne presque toujours à sa
suite les plus fâcheuses conséquences.

e. Excavation sympathique du nerf optique. — Nous en dirons tout autant de l'excavation de la papille qui survient par sympathie, et dont l'existence nous paraît absolument démontrée par les quelques observations suivantes, recueillies à grand'peine dans la littérature ophtalmologique. De Graefe parle d'un œil droit, dans lequel on trouvait une excavation de la papille et une hypérémie veineuse de la rétine. Il y avait de l'amblyopie et un rétrécissement considérable du champ visuel. Une amélioration très prononcée fut le résultat de l'énucléation du globe oculaire du côté opposé. Rondeau rapporte une observation d'état glaucomateux sympathique, caractérisé par une hypérémie et une excavation de la papille, dont les bords étaient confondus avec la coloration rouge uniforme du fond de l'œil. Mooren déclare avoir été obligé deux fois de pratiquer l'énucléation pour combattre l'excavation sympathique de la papille. Horner, enfin, a cité un fait

à la Société de Heidelberg en 1863. Force est donc é sa rareté, d'admettre la réalité de cette affection, cher l'existence toutes les fois que l'augmenta- de la tension intraoculaire peut faire ille complication.

rétino-choroïdite sympathiques. — Les affec- voit survenir, par sympathie, du côté de la rétine, affecter, comme siège exclusif, les éléments de cette brane ou se traduire en même temps par des altérations parfaitement appréciables du stroma choroïdien ; d'où la distinction toute naturelle qu'on a cherché à établir entre la rétinite proprement dite et la rétino-choroïdite sympathique. Les quelques observations indiscutables de cette nature, qui ont été rapportées, depuis quelques années, ne laissent aucun doute sur l'existence de l'une et de l'autre de ces complications.

De Graefe a publié un exemple de rétinite, caractérisée par une flexuosité considérable des veines de la rétine, avec augmentation de leur calibre, et par un trouble diffus de la transparence de cette membrane, qui voilait complètement la limite choroïdienne de la papille. La rétine présentait un aspect œdémateux et grisâtre, surtout marqué le long des gros vaisseaux. Les troubles fonctionnels consistaient dans une diminution de l'acuité visuelle, dans une torpeur assez prononcée de la rétine, et dans un affaiblissement de la vision excentrique, au niveau de la moitié interne principalement.

Rheindorf a observé un fait analogue, dans lequel le malade accusait une diminution assez sensible de la vue, en même temps que la sensation de troubles photopsiques et de brouillards devant les objets : or, l'examen ophtalmoscopique, permit de reconnaître, tout d'abord, une hypérémie anormale de la rétine et de la choroïde, surtout marquée au pourtour de la papille. Quelques jours plus tard, le disque optique était fortement vascularisé et présentait une coloration d'un jaune verdâtre.

En 1870, enfin, M. Galezowski, citait l'observation d'un malade dont la rétine était recouverte d'exsudations blan-

Nous devons ajouter, enfin, que nous avons eu personnellement, il y a un mois à peine, l'occasion de rencontrer un fait absolument identique : il s'agissait, en effet, d'une jeune dame de 28 ans, dont l'œil gauche, perdu depuis douze ans, était transformé en un moignon assez volumineux et douloureux au moment de notre examen ; la vision de l'œil droit, intacte pendant très longtemps, avait baissé d'abord peu à peu, il y a environ un an ; mais l'amblyopie s'était beaucoup accentuée depuis trois ou quatre mois, au point que l'acuité visuelle n'était plus que de 1/8. Or les symptômes, tant objectifs que subjectifs, que nous avons constatés, n'ont laissé aucun doute dans notre esprit sur l'existence d'une atrophie simple de la papille, développée par sympathie. Nous ajouterons, d'ailleurs, pour donner plus de poids à notre diagnostic, qu'il a été vérifié, le jour même, par M. Galezowski. Nous conclurons donc, en disant : que cette forme, le plus souvent combinée à d'autres affections du tractus uvéal, peut cependant se présenter isolément, comme phénomène sympathique; et mérite d'autant plus de fixer l'attention, qu'elle se développe plus insidieusement et entraîne presque toujours à sa suite les plus fâcheuses conséquences.

e. Excavation sympathique du nerf optique. — Nous en dirons tout autant de l'excavation de la papille qui survient par sympathie, et dont l'existence nous paraît absolument démontrée par les quelques observations suivantes, recueillies à grand'peine dans la littérature ophtalmologique. De Graefe parle d'un œil droit, dans lequel on trouvait une excavation de la papille et une hypérémie veineuse de la rétine. Il y avait de l'amblyopie et un rétrécissement considérable du champ visuel. Une amélioration très prononcée fut le résultat de l'énucléation du globe oculaire du côté opposé. Rondeau rapporte une observation d'état glaucomateux sympathique, caractérisé par une hypérémie et une excavation de la papille, dont les bords étaient confondus avec la coloration rouge uniforme du fond de l'œil. Mooren déclare avoir été obligé deux fois de pratiquer l'énucléation pour combattre l'excavation sympathique de la papille. Horner, enfin, a cité un fait

analogue à la Société de Heidelberg en 1863. Force est donc bien, malgré sa rareté, d'admettre la réalité de cette affection, et d'en rechercher l'existence toutes les fois que l'augmentation anormale de la tension intraoculaire peut faire craindre une pareille complication.

f. Rétinite et rétino-choroïdite sympathiques. — Les affections qu'on voit survenir, par sympathie, du côté de la rétine, peuvent affecter, comme siège exclusif, les éléments de cette membrane ou se traduire en même temps par des altérations parfaitement appréciables du stroma choroïdien ; d'où la distinction toute naturelle qu'on a cherché à établir entre la rétinite proprement dite et la rétino-choroïdite sympathique. Les quelques observations indiscutables de cette nature, qui ont été rapportées, depuis quelques années, ne laissent aucun doute sur l'existence de l'une et de l'autre de ces complications.

De Graefe a publié un exemple de rétinite, caractérisée par une flexuosité considérable des veines de la rétine, avec augmentation de leur calibre, et par un trouble diffus de la transparence de cette membrane, qui voilait complètement la limite choroïdienne de la papille. La rétine présentait un aspect œdémateux et grisâtre, surtout marqué le long des gros vaisseaux. Les troubles fonctionnels consistaient dans une diminution de l'acuité visuelle, dans une torpeur assez prononcée de la rétine, et dans un affaiblissement de la vision excentrique, au niveau de la moitié interne principalement.

Rheindorf a observé un fait analogue, dans lequel le malade accusait une diminution assez sensible de la vue, en même temps que la sensation de troubles photopsiques et de brouillards devant les objets : or, l'examen ophtalmoscopique, permit de reconnaître, tout d'abord, une hypérémie anormale de la rétine et de la choroïde, surtout marquée au pourtour de la papille. Quelques jours plus tard, le disque optique était fortement vascularisé et présentait une coloration d'un jaune verdâtre.

En 1870, enfin, M. Galezowski, citait l'observation d'un malade dont la rétine était recouverte d'exsudations blan-

châtres et d'épanchements sanguins. Après l'extirpation de l'œil blessé, la rétinite guérit, mais en laissant quelques rameaux vasculaires oblitérés.

Les exemples de rétino-choroïdite ne sont pas moins remarquables. Dès 1865, Dolbeau rapportait un cas de rétino-choroïdite sympathique, caractérisée par de nombreux corpuscules du corps vitré et par des amas de dépôts plastiques au fond de l'œil. Les vaisseaux de la rétine ne pouvaient être perçus à la partie inférieure de la papille, masqués qu'ils étaient par une tache blanche exsudative ; en haut existait un décollement très visible de la rétine.

Dans un second fait, emprunté à de Graefe, aux symptômes ordinaires de la rétinite s'ajoutaient des opacités circonscrites du corps vitré et quelques altérations perceptibles à la périphérie de la choroïde, sous forme de plaques atrophiques ; ce qui ne laissait aucun doute sur la lésion simultanée des membranes nerveuse et vasculaire.

g. Décollement sympathique de la rétine. — Il n'est pas jusqu'au décollement de la rétine, dont on ait voulu faire une forme particulière, et tout à fait à part, d'affection sympathique. Les deux observations publiées par Vignaux, les deux empruntées à Rondeau et à Dolbeau, celle non moins remarquable de MM. Boucheron et Trélat, une dernière, enfin, que nous avons recueillie avec notre excellent maître Galezowski, prouvent, en effet, d'une manière certaine la possibilité d'un épanchement sous-rétinien d'origine sympathique. Nous ferons toutefois remarquer que les affections de cette nature trouveraient leur place beaucoup plus naturelle dans la classe des rétino-choroïdites ; car il n'est pas douteux, pour nous, que ce décollement survient toujours, par le fait, et comme conséquence de l'altération primitive de la choroïde, et que la rétine ne joue, en réalité, qu'un rôle tout à fait passif. C'est donc uniquement, pour nous conformer à l'usage, que nous lui accordons une place à part.

Nous en avons fini, ainsi, avec la symptomatologie clinique des affections sympathiques ; mais, nous pensons qu'il ne sera pas inutile, avant d'aborder la question non moins

importante du diagnostic, de réunir dans un tableau d'ensemble, ces formes si nombreuses et si variées, ainsi que nous l'avons fait, d'ailleurs, pour les troubles fonctionnels.

TABLEAU B.

AFFECTIONS SYMPATHIQUES.	1° Formes communes.	*a.* — Irido-cyclo-choroïdite plastique (maligne). *b.* — Irido-cyclo-choroïdite séreuse (bénigne).
	2° Formes rares.	*a.* — Kératites. *b.* — Troubles vasculaires de la papille. *c.* — Névrite optique ou neuro rétinite. *d.* — Atrophie de la papille. *e.* — Excavation du nerf optique. *f.* — Rétinite et rétino-choroïdite. *g.* — Décollement de la rétine.

Nous ajouterons, afin d'être aussi complet que possible, que nous n'avons pas parlé, mais à dessein, de la décoloration des cils comme symptôme des troubles trophiques sympathiques : les faits que Jacobi et Schenkel, ont voulu ranger dans cette catégorie ne nous paraissant pas assez concluants pour mériter une description spéciale.

Diagnostic. — On pourrait penser, au premier abord, d'après les détails circonstanciés dans lesquels nous sommes entré, que rien n'est plus facile à diagnostiquer que ces différents états sympathiques ; et cependant, nous ne saurions trop le répéter, c'est là, bien certainement, la partie la plus obscure et la plus difficile de notre tâche. Il ne suffit pas, en effet, qu'un œil se trouve placé dans les conditions favorables au développement de l'irritation sympathique à distance, pour qu'on soit en droit de rattacher à cette cause les accidents qui peuvent survenir dans cet organe : bien d'autres précautions sont indispensables pour arriver à une conclusion définitive. Ce qu'il faut démontrer avant tout, ce n'est pas tant la coïncidence exacte des lésions observées dans l'œil prétendu sympathisant, et des troubles survenus dans l'organe du côté opposé, que la corrélation intime qui doit exister entre les exacerbations inflammatoires ou douloureuses notées dans le premier et l'apparition ou l'accroissement correspondant des

accidents signalés dans le second. La seule constatation, plusieurs fois répétée, de cette alternance entre les améliorations et les rechutes, survenues simultanément dans un œil et dans l'autre, parle déjà très haut en faveur de l'origine sympathique des phénomènes observés.

La question du siège de la douleur ne mérite pas moins d'importance; et nous ne saurions trop insister, à ce propos, sur le procédé de diagnostic recommandé par de Graefe et mis, au dire de M. Landolt, constamment en pratique à la clinique de Horner. Ce savant ophtalmologiste « met tous ses malades blessés à l'œil, sans exception, dans une chambre obscure : chaque jour il explore avec un stylet mousse le pourtour de la marge cornéale de l'œil indemne; dès qu'il reconnaît l'existence d'un point douloureux bien localisé dans une partie quelconque de cette région, le malade est sévèrement averti de la catastrophe qui le menace, on lui annonce le début prochain d'une irido-cyclite sympathique, et l'énucléation est proposée. » Ainsi, le siège spécial de la douleur au niveau de la région ciliaire est déjà, par lui-même, très significatif; mais il acquiert un degré de certitude bien plus grand encore si le point douloureux affecte de part et d'autre, c'est-à-dire dans l'œil sympathisant et dans l'œil sympathisé, une position exactement symétrique.

L'aggravation, sans cesse progressive, des phénomènes pathologiques observés dans l'organe supposé sympathisé, malgré l'intervention thérapeutique la plus rationnelle et la mieux dirigée, sans être une considération absolument concluante, paraît avoir une très grande valeur; et cette marche anormale de l'affection doit à elle seule faire admettre, *à priori*, qu'il s'agit bien réellement d'un état sympathique. La meilleure preuve que nous en puissions donner est la remarquable observation de Mooren, aujourd'hui citée partout, et qui a trait à un sujet syphilitique : cet homme, qui avait eu à plusieurs reprises des poussées successives d'iritis spécifique dans l'œil droit, guéries par un traitement mercuriel, vint consulter Mooren vers 1868 pour une irido-cyclite de même nature; malheureusement il ne voulut pas se soumettre

aux prescriptions qui lui furent faites, et l'année suivante le globe de l'œil était complètement atrophié. A cette époque éclatèrent assez brusquement des accidents du côté opposé, accidents que en raison même de leurs caractères, Mooren crut à bon droit pouvoir rattacher à la syphilis. Mais, malgré un traitement antisyphilitique très énergique et suivi, cette fois, par le malade avec la plus scrupuleuse exactitude, l'affection ne faisait qu'empirer de jour en jour : force fut bien de reconnaître alors qu'il avait affaire très probablement à un état sympathique. Et en effet, l'énucléation de l'œil droit, pratiquée sans plus tarder, amena une amélioration très rapide dans l'œil gauche.

Point n'est besoin, d'ailleurs, pour le développement des accidents sympathiques, de la présence du globe de l'œil justement incriminé; car quelques faits, tout exceptionnels qu'ils puissent être, démontrent, avec une certitude absolue, que la sympathie peut survenir même après l'ablation du corps du délit. Il faudra donc toujours avoir présente à l'esprit la possibilité d'une pareille anomalie, avant de rejeter toute influence sympathique. Les exemples, assez fréquents aujourd'hui, d'irritation à distance, déterminée par le fait seul du port d'un œil artificiel trop gros ou mal conformé, devront aussi peser d'un certain poids dans la balance.

Quelques auteurs, et Critchett en tête, ont voulu voir dans les caractères anatomiques de la lésion, un symptôme pathognomonique de l'affection sympathique ; mais, malheureusement, il est parfaitement démontré aujourd'hui que ce sont là de pures illusions, pratiquement parlant, et qu'il est absolument impossible de conclure, d'après l'aspect seul de l'altération anatomique, à la cause étiologique. Aussi n'insisterons-nous pas sur ces différences purement théoriques.

Ce n'est guère, en somme, que par l'examen attentif et minutieux des conditions multiples auxquelles nous venons de faire allusion ; que par l'analyse exacte des différentes causes étiologiques, et en se basant avant tout sur l'enchaînement des faits, qu'on aura toute chance d'éviter l'erreur. Encore faudra-t-il ne conclure qu'avec la plus grande réserve, sur-

tout dans les cas de simples troubles fonctionnels, tels que larmoiement, photophobie, asthénopie; et bien s'assurer, avant de prononcer le mot « sympathie », qu'il ne s'agit pas simplement d'un état pathologique, préexistant à l'affection du globe de l'œil du côté opposé, et n'affectant, avec cette dernière, aucun rapport immédiat de cause à effet. Les deux exemples suivants, tirés entre autres de la pratique de M. Cuignet, justifieront amplement notre insistance sur ce sujet, et prouveront certainement avec quelle réserve il faut agir en pareille circonstance. Le premier est celui d'un homme qui avait reçu, six ou huit mois auparavant, une blessure par un éclat de fer à l'œil gauche, suivie de la désorganisation de cet organe. Il se présenta et fut soutenu en justice, non seulement pour la perte de cet œil, mais encore pour une altération sympathique de la vision de l'autre œil. Or ce second œil, soumis à toutes les épreuves nécessaires pour une constatation précise de son état, ne se trouva atteint que d'hypermétropie congénitale, neutralisée par un verre convexe bien choisi. Un autre malade du même âge à peu près, eut à l'œil droit un abcès total de la cornée, suivi de la perte de la vision, avec leucome adhérent. L'œil gauche fut, peu après, envahi par une blépharo-conjonctivite et par de la kératite superficielle à répétitions, que l'on attribua à l'altération de l'œil droit. On pratiqua l'ablation de ce dernier; mais l'autre n'en subit aucune amélioration. On ne s'était pas aperçu que les deux yeux étaient affectés de tumeurs lacrymales et des complications qui en sont fréquemment la suite. Les faits de cette nature, qui sont beaucoup moins rares assurément qu'on ne pourrait le supposer, nous prouvent une fois de plus à quelles conséquences fâcheuses le parti pris et les idées préconçues sont susceptibles d'entraîner même les meilleurs esprits. Aussi, la règle pratique par excellence, à tirer de cet enseignement, doit-elle être de ne conclure, dans ces cas obscurs et difficiles, à un trouble sympathique que par exclusion et après avoir successivement examiné l'état de la réfraction et celui des voies lacrymales.

Il ne nous reste plus maintenant, cette question une fois

élucidée, qu'à dire quelques mots du pronostic, pour arriver à la question plus importante peut-être encore que les précédentes : nous voulons parler du mode d'intervention thérapeutique.

(*A suivre.*)

BIBLIOGRAPHIE ÉTRANGÈRE

CLINICA DE ENFERMEDADES DE LOS OJOS.

(*Clinique des maladies des yeux*, par le docteur J. SANTOS FERNANDEZ, de la Havane).

Analyse par le Dr Garcia Rijo.

L'ouvrage de M. Santos Fernandez comprend une série d'articles dont la plupart ont déjà paru dans la *Cronica medico-quirurgica* de la Havane, et dont la simple énumération suffit pour faire comprendre l'intérêt et l'importance de ce livre. Le chap. I est réservé aux amblyopies palustres et aux amblyopies quiniques. — Chap. II. Amblyopie congénitale due à l'état rudimentaire des deux papilles.— Chap. III. Amaurose congénitale guérie spontanément au moment de l'apparition des premières règles. — Chap. IV. Des affections du nerf optique de cause cérébrale. — Chap. V. De l'hypéresthésie rétinienne observée à la suite de l'éclipse du 29 juillet 1878. — Chap. VI. De l'amblyopie alcoolique. — Chap. VII. Filaire du corps vitré. — Chap. VIII. Sur le gliome de la rétine. — Chap. IX. Du sarcôme de la choroïde. — Chap. X. De l'iritis à forme névralgique et de son traitement. — Chap. XI. Des opacités cornéennes congénitales. — Chap. XII. Des taches métalliques de la cornée et de la photophobie qui en résulte. — Chap. XIII. Traitement de l'ophtalmie granuleuse par l'excision du cul-de-sac conjonctival.— Chap. XIV. Un cas d'emphysème des paupières. — Chap. XV. Conitie des cils et des sourcils. — Chap. XVI. Kystes de la cavité orbitaire. — Chap. XVII. De la position du malade et du chirurgien; d'un sopha portatif; de l'emploi des anesthésiques. — Chap. XVIII. De l'ésérine dans l'opération de la cataracte. — Chap. XIX. Un accident rare dans l'opération de la cataracte. — Chap. XX. De certains phénomènes cérébraux tels que le délire, etc., observés après l'opération de la cataracte. — Chap. XXI. Corps étranger de la chambre antérieure. — Chap. XXII. Du ptérygion. — Chap. XXIII. Quelques considérations sur les maladies des yeux suivant les différentes races qui habitent l'île de Cuba.

Dans chacun de ces chapitres l'auteur après avoir exposé avec autant de clarté que de concision l'état de la science sur la question qu'il étudie, ne manque pas d'y ajouter les résultats de sa propre expérience, tels qu'ils ressortent de cet ouvrage éminemment clinique.

Chap. I. L'auteur exerçant dans un pays à fièvres, il n'est pas étonnant que le premier chapitre soit consacré aux amauroses paludéennes et aux amauroses quiniques. Une chose pourtant nous frappe, à savoir le nombre très restreint des amblyopies palustres eu égard au nombre plus que double d'observations d'amblyopies quiniques. D'ailleurs l'auteur lui-même s'étonne de cette pénurie d'amblyopies palustres; et, après avoir fait cette remarque générale que le nombre des victimes de l'impaludisme à Cuba est bien moindre qu'on ne devait l'espérer lorsqu'on considère, d'une part, la fréquence des fièvres palustres dans cette île, et, d'autre part, les infractions des lois de l'hygiène, l'auteur fait observer que la consommation des boissons alcooliques a pris à Cuba des proportions extraordinaires; et il se demande si « cette rareté des infirmes par suite de l'impaludisme, malgré les innombrables foyers d'infection qui existent dans l'île, ne pourrait pas s'expliquer par les boissons alcooliques », lesquelles, comme on sait, ont été préconisées dans le traitement de l'impaludisme.

Des deux observations personnelles d'amblyopies palustres rapportées par M. Santos Fernandez, la première est relative à une malade affectée de névralgie trifaciale. La vision ayant commencé à se troubler du côté droit, on consulta M. Santos Fernandez, lequel constata l'existence d'un peu de névrite. La quinine à l'intérieur et la pommade mercurielle, en frictions au front et à la tempe, n'avaient produit aucune amélioration au bout de 11 jours de traitement. La maison, devons-nous ajouter, se trouvait au milieu de terres basses et marécageuses. Aussi, conseilla-t-on à la famille de changer de domicile, ce qui fut fait; et au bout de 8 jours grande amélioration. La guérison fut complète au bout d'un mois.

Le second cas (obs. III) est relatif à une fièvre pernicieuse larvée heureusement conjurée par l'administration de deux grammes de sulfate de quinine. Le lendemain le malade se plaignait de ne pas voir. L'ophtalmoscope fit voir une papille normale; mais la rétine était remplie de foyers hémorragiques étendus. La quinine fut continuée, et la vision se rétablit graduellement au point de devenir normale.

L'auteur pose les conclusions suivantes :

1° Les troubles produits dans l'organe de la vision par le miasme palustre sont caractérisés là, comme dans le reste de l'économie, par les trois éléments suivants : *douleur*, *fluxion*, *flux*.

2° La *douleur* siège dans la cinquième paire ou l'une de ses

branches; la *fluxion* a son siège d'élection dans le nerf optique; et le *flux* émane des artères rétiniennes, ou bien de l'appareil lacrymal.

3° Le diagnostic est facile à faire avec l'aide de l'ophtalmoscope; le pronostic n'a pas de gravité; le traitement à employer est la quinine.

La deuxième partie de ce premier chapitre est consacrée aux amblyopies quiniques. L'auteur commence par passer en revue les opinions contradictoires des différents auteurs (de Graefe, Giacomini, Guersant, Monneret, Briquet, Deval, de Wecker, Lucas-Championnière, Galezowski, Bérenger-Féraud) qui se sont occupés de cette question, ou qui en ont cité des observations; dans lesquelles il ne faut voir qu'une exception extrêmement rare (cet accident ne surviendrait, dit-il, tout au plus qu'une fois sur 15,000 malades traités par la quinine), et nullement de nature, par conséquent à condamner l'emploi de la quinine. Puis il donne alors ses cinq observations qu'il analyse, et dont il compare les symptômes ophtalmoscopiques à ceux observés dans les amblyopies palustres, ce qui l'amène à poser les conclusions suivantes:

« 1° Les lésions du fond de l'œil dépendantes de l'impaludisme et pouvant troubler la vision, sont de nature franchement congestive ou inflammatoire.

» 2° Celles que produit la quinine ne sont pas perceptibles du moins dans les premiers temps.

» 3° Ces lésions consistent dans une amblyopie ou une amaurose toxiques semblables à celles produites par l'alcool ou par le tabac, lesquelles, au début, ne laissent pas de trace, mais finissent néanmoins plus tard par amener l'atrophie ou la dégénérescence du nerf optique.

» 4° Cette absence de symptômes anatomiques à l'examen ophtalmoscopique, rapprochée des antécédents du malade, facilite le diagnostic de l'intoxication.

» 5° La gravité des troubles visuels que peut amener le sulfate de quinine, est en rapport, dans ce cas de même que dans les autres amblyopies toxiques, avec le degré de l'intoxication. En sorte qu'une simple amblyopie peut être combattue avec succès, tandis que s'il s'agit d'une amaurose et si la perception lumineuse est abolie, la guérison est difficile ou même impossible, car elle coïncide avec la dégénérescence du nerf optique et des vaisseaux de la rétine. »

Tout en rendant pleine justice aux mérites de l'œuvre de M. Santos Fernandez, nous devons cependant déclarer que les observations citées par lui, comme exemples d'amblyopies et d'amauroses quiniques ne nous ont pas paru concluantes. Dans l'observation v, plus particulièrement, il nous semble difficile d'admettre une am-

blyopie quinique, alors que l'on n'a administré la quinine que sous forme de frictions, et d'une façon passagère, à en juger par la façon dont est rédigée l'observation. Or, tout le monde sait que la quantité de quinine absorbée par ce moyen est minime. Ajoutons à cela que l'observation nous représente cette malade comme cachectique et étant devenue paraplégique.

Des deux dernières observations dans lesquelles les malades ont pu être examinés à des intervalles assez espacés, la première est relative à un enfant de 4 mois, soigné énergiquement pour un cas de fièvre intermittente grave, avec amaurose consécutive. L'ophtalmoscope fit voir d'abord que le fond de l'œil était moins rosé qu'à l'état normal, et que les vaisseaux de la rétine étaient amincis. Enmené à la campagne, il en revient au bout de 3 mois 1/2 avec une santé générale excellente, mais sans pouvoir encore fixer les objets; et l'ophtalmoscope démontre l'existence d'une atrophie papillaire.

Enfin dans la dernière observation (observ. VIII), il s'agit d'une petite fille de 2 ans soignée pour une fièvre intermittente par le sulfate de quinine, à la dose d'un gramme par jour. L'ophtalmoscope révéla, comme dans les autres cas, l'existence d'une anémie rétino-papillaire. Au bout de quelques jours cet état commença à diminuer; et enfin, 2 mois plus tard, la vue était recouvrée.

Chapitre V. Ce chapitre renferme la relation d'une épidémie, pour ainsi dire, d'hypéresthésie rétinienne consécutive à l'observation d'une éclipse.

Les observations, au nombre de 6, rapportent toutes la même étiologie. Dans la journée du 29 juillet 1878, date pour laquelle on avait prédit une éclipse, ces malades s'étaient mis à observer le phénomène en question sans se garantir les yeux comme cela se fait habituellement avec des verres fumés. Il en résulta de l'amblyopie, de la photopsie, de la dyschromatopsie. Ces phénomènes diminuèrent d'intensité spontanément dans la plupart des cas, pour ne laisser que de l'asthénopie, les malades éprouvant rapidement une sensation de fatigue et de gêne circumorbitaire, laquelle apparaissait d'autant plus rapidement que le travail à faire était plus fin. Nous devons surtout attirer l'attention sur la persistance de ces accidents, qui, dans l'observation III, duraient depuis plus de deux mois quand le malade alla consulter pour la première fois, et qui ne s'étaient pas encore dissipés complètement au bout d'un mois et demi. Pareillement le malade de l'observation VI ne vint consulter que le 11 janvier 1879, c'est-à-dire 5 mois et demi après l'éclipse.

Dans tous ces cas l'ophtalmoscope démontra l'intégrité anatomique du fond de l'œil.

Quant au traitement adopté, il consista dans l'éloignement de toute lumière vive, l'emploi du bromure de potassium à l'intérieur,

du laudanum et de la fève de Calabar à l'extérieur, cette dernière dans le but de diminuer l'abord de la lumière par suite du rétrécissement pupillaire. Ce traitement paraît avoir contribué à la guérison dans la plupart des cas.

Chapitre VI. Le chapitre suivant est consacré à l'amblyopie alcoolique. Les boissons alcooliques employées dans l'île sont au nombre de trois : 1° le *vin*, dont la provenance presque exclusive, l'Espagne, suffit pour indiquer qu'il s'agit de vins très alcooliques ; 2° le *cognac*, produit indigène de la distillation de la canne à sucre ; 3° enfin, une boisson anglaise, le *gin*, que le peuple regarde comme tonique et médicinale et dans la composition de laquelle entre l'essence de genièvre. Or, si l'on fait le relevé des quantités de vin et de gin introduits dans l'île pendant l'année 1875, on trouve que la consommation de boissons fortes, eu égard au nombre des habitants, est plus considérable à Cuba qu'elle ne l'est en France.

Sur un total de 1714 malades des deux sexes et de tout âge, il y en a eu plus de 60 qui ont été regardés comme alcooliques, bien que sur ce nombre il n'y en ait eu que 43 qui aient pu être convaincus d'alcoolisme. De ces 43 amblyopies alcooliques, 34 présentaient une atrophie papillaire plus ou moins avancée ; dans un cas, il existait un petit foyer hémorragique très limité dans l'œil droit sur le trajet d'un gros vaisseau ; dans les autres cas il n'existait pas de lésion.

Mais ce qui a attiré surtout l'attention de l'auteur et ce sur quoi il insiste, c'est sur la façon dont débute l'atrophie papillaire : « Dans l'amblyopie alcoolique nous avons remarqué, dit-il, que la sclérose du nerf commence par la moitié interne de la papille. » Et plus loin il ajoute : « Ce symptôme objectif à lui seul nous a servi, dans plusieurs cas, de guide dans notre interrogatoire, et nous a conduit ainsi au diagnostic. » Il disparaît naturellement quand l'atrophie est ou bien complète ou bien trop avancée. Aussi « sur les 34 malades précédents qui présentaient de l'atrophie, n'a-t-on constaté que 13 fois la sclérose de la moitié interne »

Il est à regretter que les observations ne soient pas assez détaillées ; et que l'auteur n'ait pas discuté plus longuement la question de savoir si l'alcoolisme peut produire l'atrophie de la papille ; car s'il est vrai qu'un alcoolique, peut, au même titre qu'un individu non alcoolique, avoir une atrophie papillaire, il n'est rien moins que démontré que celle-ci soit l'aboutissant de l'amblyopie alcoolique.

Chapitre XX. Ce chapitre renferme 7 observations dans lesquelles il est survenu des troubles cérébraux peu de temps après l'opération de la cataracte.

De ces 7 observations nous croyons devoir éliminer la dernière dans laquelle il s'agit d'une intoxication par l'atropine, le malade

ayant avalé par erreur le contenu d'une bouteille renfermant un collyre à l'atropine. Le malade guérit et de son intoxication et de son opération. Restent 6 observations. Pour celles-ci l'auteur admet « 4 ordres de causes : 1° L'occlusion des paupières ; 2° la nostalgie; 3° l'âge du malade ; 4° l'impression morale. »

« La plupart de ces malades ne veulent pas se laisser bander les yeux; ils prient qu'on leur en laisse au moins un à découvert; » et souvent, si l'on n'obtempère pas à leurs désirs, ils s'arrachent le bandeau et se jettent hors du lit, proférant par intervalles des mots sans suite. D'autres sont tourmentés par des idées tristes et deviennent hypocondriaques. Et tous ces troubles surviennent chez des individus n'ayant pas d'antécédents cérébraux. La seule façon de les calmer est de se conformer à leurs désirs, et de les rendre à leur famille. Les âges de ces 6 malades étaient 84 ans, 80, 75, 65, 64 et 47 ans. Dans 5 de ces cas, il survint des complications inflammatoires plus ou moins intenses; il n'en pouvait pas être autrement vu leur agitation persistante, et l'impossibilité où l'on s'est trouvé, pour quelques-uns d'entre eux, de leur maintenir les yeux bandés.

Cependant malgré ces conditions désavantageuses, et malgré ces complications, il n'y en eut qu'un seul, le plus âgé d'entre eux (84 ans), chez lequel on vit survenir la suppuration de la cornée. Mais il convient d'ajouter que dès sa première visite on fut frappé, chez ce malade, de sa parole lente, de ses absences fréquentes et de son état de sommolence, ce qui dénotait un cerveau touché par la sénilité. Aussi, lorsqu'il fut emmené de la Clinique, « se trouvait-il dans un état que nous pourrions qualifier de démence sénile. »

L'auteur termine en posant les conclusions suivantes :

« 1° Les personnes d'un âge avancé ou présentant un état de sénilité manifeste, ne doivent être opérées d'un œil tant qu'elles voient de l'autre.

» 2° Toute personne, atteinte de cataracte, quel que soit son âge, doit être opérée quand même on s'exposerait à des complications cérébrales, car si on ne les opère pas, la cécité et l'ennui qui en résulte peuvent suffire pour produire les mêmes accidents.

» 3° Pour éviter ces manifestations, dues la plupart du temps à l'impressionnabilité des malades, ceux-ci doivent être entourés de toutes sortes de caresses avant et après l'opération.

» 4° Bien que ces troubles cérébraux s'observent également dans la pratique médicale, en dehors des opérations de cataracte, il convient de ne pas les oublier, car il n'y a rien d'extraordinaire à admettre que cette opération ait une influence notable sur l'apparition de ces accidents.

» 5° Enfin l'atropine peut occasionner du délire après l'opération de la cataracte, soit grâce à son absorption par les points lacrymaux,

soit en coulant le long des joues jusqu'à la bouche, soit enfin que le malade l'avale par erreur. »

Chapitre XXIII. Enfin dans le dernier chapitre, l'auteur profite de la variété des races qui habitent l'île de Cuba, pour envisager la distribution des maladies oculaires et leur fréquence suivant ces différentes races. La race indigène primitive est à peine représentée par quelques rares descendants, en ligne plus ou moins indirecte, dans le département oriental. En dehors de ces débris de la race indienne, les blancs, les nègres, les Chinois tels sont les éléments qui composent la population cubaine, et qui par leurs croisements ont engendré des métis.

Après avoir donné dans un tableau le dépouillement de 3 827 observations, dont 3 142 portant sur des malades de race blanche, 452 de race noire, 52 de race jaune, et 181 métis, l'auteur en tire les conclusions suivantes : « 1° Les *affections du canal nasal* sont plus fréquentes chez les blancs que chez les nègres. 2° La *myopie* est rare ou même est inconnue chez les nègres; l'*hypermétropie* est plus fréquente parmi les indigènes (créoles). 3° Les affections de la conjonctive et de la cornée sont très fréquentes chez les Chinois. »

Dans un second tableau se trouvent inscrits les chiffres précis et les proportions exactes représentant le degré de fréquence des affections des voies lacrymales suivant les races et les nationalités des malades.

« Sur 920 malades nés en Espagne, 44 avaient des affections des voies lacrymales; sur 1 980 créoles, de race blanche, il y en avait 49; sur 162 nés aux îles Canaries, 13; sur 100 nègres d'Afrique, il n'y a qu'un cas d'affection des voies lacrymales; tandis que sur 352 nègres créoles, nous en avons trouvé 6; et sur 181 mulâtres il y en avait 2. La proportion est donc de 4 3/4 pour 100 chez les Espagnols; de 2 1/2 chez les créoles de race blanche; 8 pour 100 chez les individus nés aux îles Canaries; 1 1/10 chez les mulâtres; 1 3/4 chez les nègres créoles; et 1 pour 100 chez les nègres d'Afrique. »

Un troisième tableau, consacré aux anomalies de la réfraction, renferme les chiffres suivants : Sur les 1 980 malades créoles de race blanche, de tout à l'heure, 65 étaient atteints de myopie et 86 d'hypermétropie; sur les 920 espagnols, 22 étaient myopes et 15 hypermétropes; sur les 181 mulâtres 1 myope et 6 hypermétropes; sur les 352 nègres créoles, 1 myope et pas d'hypermétrope; enfin sur les 100 nègres d'Afrique il n'y avait aucun cas de myopie ni d'hypermétropie.

Ne voulant pas s'en tenir aux résultats fournis par les malades qui visitaient la Clinique et qui pour la plupart sont des citadins, l'auteur s'est transporté dans une plantation où il a examiné tous

les nègres qui la desservaient. Il n'a pu trouver un seul cas de myopie, mais plusieurs d'entre eux ont été soupçonnés atteints d'hypermétropie.

Pour ce qui concerne la fréquence des kérato-conjonctivites dans la race jaune, l'auteur fait remarquer que « sur les 42 malades appartenant à la race jaune, 30 souffraient de la conjonctive et de la cornée ; » ce que l'auteur attribue au tempérament profondément lymphatique propre aux Chinois.

BIBLIOGRAPHIE FRANÇAISE

De la section du nerf optique et des nerfs ciliaires.

Thèse de doctorat. Paris 1877, par le Dr Redard.

Nous ne saurions passer sous silence, sans en recommander la lecture à nos abonnés, l'importante monographie publiée tout dernièrement par notre excellent confrère et ami, le Dr Redard, sur la section du nerf optique et des nerfs ciliaires. — Aussi riche au point de vue théorique et expérimental, que cliniquement parlant, ce travail intéressant a le grand mérite de réunir tous les documents émis jusqu'à présent sur cette question, si discutée en ophtalmologie. Après avoir démontré, en effet, avec de nombreuses expériences à l'appui, que la section des nerfs ciliaires et du nerf optique, ne détermine aucune altération, ni aucune déformation du globe de l'œil correspondant, il prouve que cette opération est parfaitement rationnelle; M. Redard a réuni toutes les observations publiées jusqu'à ce jour, et conclu à juste ittre, d'après les nombreux faits empruntés à la pratique de MM. Abadie, Meyer et Boucheron, que, dans bien des cas d'ophtalmie sympathique, la névrotomie optico-ciliaire peut remplacer l'énucléation.

A. Yvert.

Le gérant : Germer Baillière.

PARIS. — IMPRIMERIE EMILE MARTINET, RUE MIGNON, 2.

DE L'EXOPHTALMIE

Par le docteur H. ROMIÉE (de Liége).

I. Inflammation de la capsule de Ténon, suite d'un abcès de la joue.

L'excessive rareté de l'inflammation de la capsule de Ténon m'engage à faire connaître l'observation suivante :

Le 21 avril 1875, je suis appelé à examiner M. P., âgé de 37 ans. Il présente une affection de l'œil gauche. Le médecin traitant, M. le Dr Tasset, me rapporte que M. P. a souffert de la goutte à diverses reprises, et qu'il y a quatre semaines il a été atteint d'une angine et stomatite diphthéritiques. Celles-ci ont été combattues avec succès par MM. les Drs Tasset et Putzeys, et elles ne laissent à leur suite qu'une diminution de l'embonpoint et l'ouverture d'un abcès de la joue gauche qui s'est vidé dans la cavité buccale. La poche abcédée semble se réduire de plus en plus, mais elle produit toujours du pus. Le malade n'est pas syphilitique.

Depuis hier l'œil gauche est manifestement proéminent : on remarque une rougeur sous-conjonctivale périkératique et un léger chémosis à la partie inférieure du globe. L'acuité visuelle est normale, l'œil est emmétrope. Aucun autre phénomène, ni local ni général, ne peut être constaté. Le malade éprouve seulement une certaine gêne du côté de l'œil dont les mouvements sont conservés. Le diagnostic précis doit être tenu en suspens.

Le traitement consiste en de légers dérivatifs sur le tube intestinal (vu l'état de la bouche, nous croyons devoir écarter le calomel) et en applications émollientes sur l'œil.

Le lendemain, l'état de l'œil est le même ; le 23, la proéminence du globe est plus accentuée et les mouvements oculaires sont gênés : ces deux symptômes s'améliorent le 24.

Le 25 avril, le chémosis est plus prononcé ; il s'étend autour de la cornée : au niveau de l'insertion du droit interne, il est plus saillant que partout ailleurs et se présente sous la forme de petite tumeur. Nous portons le diagnostic de phlegmon de la capsule de Ténon.

Je plonge un couteau de de Graefe le long du muscle droit interne, afin d'obtenir si possible un dégorgement des tissus; je pratique une ouverture assez considérable à la capsule de Ténon, persuadé que je rencontrerai du pus; mes prévisions ne se réalisent pas, un peu de sérosité sanguinolente apparaît.

Le 28 avril, l'état de l'œil ne s'est pas modifié ; j'ai laissé se refermer l'ouverture que je jugeais inutile de maintenir. Je constate aujourd'hui un développement plus accusé du chémosis, et il existe même au côté interne du globe une petite tumeur jaunâtre qui indique la présence du pus. Je ponctionne profondément cette tumeur, et il s'écoule une bonne quantité de pus: une mèche de charpie maintiendra l'ouverture de la plaie; des cataplasmes émollients seront appliqués continuellement. Le soir, le chémosis est réduit de beaucoup sans avoir encore disparu, et la protrusion du globe a diminué.

Le 30, l'amélioration est encore plus marquée, cependant il persiste un chémosis formant un léger bourrelet conjonctival au-dessus du bord de la paupière inférieure; l'œil reste encore un peu proéminent.

Jusqu'au 31 mai, la plaie a produit un écoulement purulent, mais la quantité de liquide a été variable : ainsi parfois en pressant sur le globe il sort beaucoup de pus, tandis qu'à d'autres moments la pression n'amène qu'une très minime sécrétion. Pendant ce laps de temps les phénomènes subjectifs se résument en une gêne que le malade éprouve dans l'orbite et que les mouvements du globe oculaire augmentent; les mouvements oculaires sont plus limités dans leur étendue qu'à l'état normal, et la diplopie apparaît dans les directions extrêmes. L'acuité visuelle reste $S = \frac{1}{1}$, et l'ophtalmoscope, à différents examens, révèle l'existence d'un léger œdème péripapillaire (celui-ci a persisté jusqu'au commencement du mois de juin).

L'état général du malade va en s'améliorant; l'abcès de la joue marche lentement vers la guérison.

Le 18 mai, alors que j'espérais arriver au terme de la maladie, le chémosis redevient aussi prononcé qu'il l'a été, et la saillie du globe reparaît plus évidente que jamais; les

mouvements oculaires sont plus difficiles. Le traitement avait consisté en cataplasmes émollients sur l'œil pendant le jour et en un bandeau compressif pendant la nuit; la sécrétion était évacuée plusieurs fois par jour. En outre les toniques et les dérivatifs intestinaux étaient mis en usage.

Le diagnostic de phlegmon de la capsule de Ténon devait être maintenu. Mais l'origine nous échappait absolument: les causes auxquelles on attribue cette affection sont l'érésipèle de la face, le traumatisme, que nous devons écarter tout de suite, et le refroidissement que nos recherches ne nous autorisent pas à admettre dans ce cas.

La goutte pouvait-elle être invoquée? M. le Dr Tasset essaya à peu près en vain de la ramener aux pieds en les entourant de sinapismes.

Le 23 mai, ayant résolu de recourir aux injections modificatrices, je pratiquai, au moyen de la seringue de Desmarres, une injection d'eau tiède par l'ouverture existant au niveau du droit interne. Je fus quelque peu surpris de voir tout le liquide disparaître, et de sentir au moment même se former un noyau dur à la joue au niveau de la poche abcédée. La pression à cet endroit fit refluer immédiatement le liquide à travers l'ouverture conjonctivale. En présence de M. le Dr Tasset je renouvelai plusieurs fois de suite cette expérience en ayant soin de comprimer tout le rebord orbitaire inférieur, et le résultat fut chaque fois le même: le liquide refluait en grande partie par le lieu de l'introduction et le reste se déversait en partie dans la bouche.

Le 26 mai, M. le Dr Borlée en consultation vit ce malade et approuva le traitement: celui-ci consistait localement en une compression légère, en dehors des applications tièdes deux fois par jour pendant deux heures, et en injections d'eau dans la capsule de Ténon.

Le 27 juin : depuis le commencement du mois la plaie buccale est fermée et l'affection oculaire a été en s'améliorant, mais non sans offrir de temps à autre de petites augmentations dans la proéminence du globe et dans la quantité de pus sécrété. A partir du 10 juin, le malade a éprouvé des douleurs

sourdes dans la partie orbitaire de l'os frontal; mais, pas plus qu'au début de l'affection, l'examen le plus approfondi possible ne m'a rien fait découvrir d'anormal dans les os de l'orbite. Depuis le 24 juin, la sécrétion est tarie, et la plaie oculaire est aujourd'hui fermée.

Le 1er juillet, l'œil est encore un peu proéminent, et un léger chémosis inférieur persiste encore.

Le 9 juillet, la protrusion du globe a complètement disparu, mais le malade éprouve encore un peu de gêne dans l'orbite.

Le 16 juillet, le malade est entièrement guéri : les mouvements oculaires, l'aspect de l'œil, tant au fond qu'à l'extérieur, et les fonctions visuelles sont dans les conditions normales.

Réflexions. Voilà un cas d'exophtalmie se déclarant chez un homme ayant déjà éprouvé des attaques de goutte et parvenu au terme d'une maladie grave (angine et stomatite diphthéritiques) qui l'a affaibli.

On sait qu'en général une exophtalmie doit faire craindre une maladie grave, soit par rapport à la vie (thrombose de la veine ophtalmique et des sinus, tumeurs sarcomateuses, etc.), soit par rapport à la vision (phlegmon de l'orbite, etc.), soit par rapport à la durée (périostite limitée, etc.). Il était donc urgent de poser le diagnostic exact le plus tôt possible. Nous pouvions nous trouver en présence d'un phlegmon de l'orbite, d'un phlegmon de la capsule de Ténon, ou d'une périostite aiguë ou chronique. Je ne parlerai pas d'un grand nombre de tumeurs qui peuvent prendre naissance dans l'orbite et qui offrent des caractères bien différents de ceux que déterminent les inflammations ; j'aurai celles-ci plus particulièrement en vue. Quant au goître exophtalmique, outre qu'il existe presque toujours simultanément aux deux yeux, il s'accompagne des phénomènes cardiaques, du goître et du spasme de la paupière supérieure, symptômes qui permettent un diagnostic le plus souvent facile.

Dans le phlegmon de l'orbite, l'exophtalmie s'associe à une gêne des mouvements de l'œil, à des douleurs vives spontanées et provoquées par la pression du globe, et encore à la

fièvre qui existe presque toujours. Dans notre cas, ces symptômes faisaient défaut.

La périostite aiguë, lorsqu'elle est étendue, provoque souvent le phlegmon de l'orbite et se caractérise par de la douleur qui augmente à la pression; si elle est localisée, outre la douleur spontanée ou provoquée, elle déplace l'œil dans le sens opposé à son siège. Si l'affection revêt la forme chronique, les douleurs existent encore. L'absence de douleur et le bourrelet périkératique assez prononcé faisaient écarter le diagnostic de périostite. Quant à la carie et à la nécrose, elles sont précédées de la périostite avec son cortège de symptômes.

Nous devions donc admettre l'inflammation de la capsule de Ténon, diagnostic que la marche de la maladie a confirmé.

Cependant ne découvrant pas la cause de cette affection, et l'écoulement du pus ne tarissant pas rapidement, je me suis demandé plusieurs fois si l'os du plancher orbitaire n'était pas affecté et si la carie n'entretenait pas la sécrétion morbide parfois assez fétide. L'examen de l'orbite ne m'a fait découvrir aucun état anormal; j'ai cherché, en introduisant à travers l'ouverture conjonctivale un stylet auquel j'ai donné toutes les courbures possibles, à constater quelque lésion osseuse; mes recherches ont été vaines. Si à la fin de la maladie M. P. a éprouvé quelques douleurs périorbitaires, siégeant surtout à l'arcade orbitaire supérieure, sourdes et n'augmentant pas par la pression, nous croyons qu'elles étaient indépendantes de l'affection de l'œil pour ainsi dire guérie à ce moment.

Une exophtalmie peu accentuée, un bourrelet périkératique, un peu de diminution des mouvements du globe oculaire, sans douleurs, sans fièvre, sans trouble de la vision, étaient les seuls symptômes que nous observions. C'était donc bien à l'inflammation de la capsule de Ténon que nous avions affaire.

Quant à l'étiologie de l'affection, elle était embarrassante au début : il n'y avait pas de cause traumatique; si des maladies graves (fièvre typhoïde) déterminent quelquefois des abcès de l'orbite, ceux-ci sont rares dans la convalescence; de plus nous étions en présence d'un convalescent jouissant

d'un état général relativement bon. Le malade n'était pas syphilitique et n'avait pas été atteint d'érésipèle de la face ni d'affection pouvant se propager visiblement à la capsule de Ténon. Le maxillaire supérieur était bien garni et n'offrait aucune particularité anomale. M. P... était goutteux, il est vrai; pouvions-nous admettre une relation entre l'inflammation de la capsule de Ténon et la goutte? Le refroidissement n'est guère mis en cause; et l'état idiopathique est très rare en ce qui est relatif à l'inflammation de la capsule de Ténon.

Toutes les causes avaient été vainement passées en revue, lorsque l'eau injectée par l'ouverture conjonctivale disparut entièrement, sans amener aucun phénomène du côté de l'œil et sans que le malade éprouvât la moindre douleur : Le noyau dur que je sentis à la joue était la poche abcédée, subitement gonflée par le produit de l'injection. En appuyant sur ce noyau, le liquide reflua par l'ouverture conjonctivale, sauf une faible partie qui s'échappa par l'ouverture buccale. Je renouvelai l'injection, en ayant soin de presser sur tout le rebord inférieur et externe de l'orbite, et les mêmes phénomènes se manifestèrent. Le maxillaire étant intact, la communication était donc établie à travers la fosse zygomatique et la fente sphéno-maxillaire : l'inflammation de la joue (abcès) s'était propagée en suivant les aponévroses jusqu'à la capsule de Ténon. Cette propagation curieuse est en outre remarquable, parce qu'elle est limitée à la capsule de Ténon, sans envahir tout le tissu cellulaire de l'orbite. Velpeau a déjà signalé que le phlegmon de l'orbite pouvait être dû à la propagation de la phlegmasie des fosses zygomatique et ptérygo-maxillaire; mais, jusqu'à présent, je ne sache pas que l'origine de l'inflammation de la capsule de Ténon ait jamais été rattachée à un abcès de la joue, origine qui dans l'observation est tout à fait démontrée par l'injection et le reflux du liquide.

II. Périostite étendue du frontal.

M. Marc..., jeune homme de 18 ans, d'une constitution très robuste, vient me consulter, le 12 août 1878, pour son œil

gauche dans lequel il ressent une douleur sourde. A l'examen je trouve $S = \frac{1}{1}$, emmétropie : l'ophtalmoscope montre le fond indemne de toute lésion, la papille est normale. Le globe est un peu proéminent ; il y a bien un boursouflement léger de la muqueuse conjonctivale vers le cul de sac inférieur, mais il n'existe pas réellement de chémosis. Les mouvements oculaires sont conservés pour ainsi dire dans leur intégrité. Les paupières et les bords de l'orbite explorés ne révèlent rien à noter. La pression du globe détermine une douleur sourde. La santé générale paraît excellente. Je me borne à prescrire un purgatif salin.

Le 19 août, je suis appelé auprès du malade que je n'avais pas revu, je le retrouve au lit. La paupière supérieure présente un bord tuméfié et rouge ; le globe est plus saillant qu'il y a huit jours ; il y a un léger chémosis ; la pupille est plutôt rétrécie. Le malade a passé une mauvaise nuit, il a été très agité, il est encore délirant ; le pouls est à 104, il est résistant ; la peau est chaude. La pression du globe semble douloureuse. De commun accord avec mon honorable confrère le Dr Ch. Palante, nous prescrivons huit sangsues à poser à l'apophyse mastoïde et à laisser couler, et des frictions mercurielles périorbitaires.

Le diagnostic n'est pas aisé à établir : les symptômes du côté de l'œil, protrusion légère, chémosis peu prononcé, feraient supposer une inflammation de la capsule de Ténon ; mais le délire, la fièvre nous éloignent de cette supposition. Nous ne nous trouvons pas non plus en présence d'un phlegmon de l'orbite, l'exophtalmie serait plus considérable ; ce n'est pas une thrombose de la veine ophtalmique ou des sinus caverneux, la gêne circulatoire serait autrement marquée par un chémosis fort développé et par une tuméfaction plus considérable. Une tumeur soit vasculaire, soit cancéreuse, n'expliquerait pas l'intensité de l'état fébrile et ne suivrait pas une marche aussi rapide, en outre les muscles oculaires seraient paralysés (compression des nerfs), car la tumeur devrait occuper le fond de la cavité orbitaire puisque le globe n'a pas été dévié.

Nous observons ici des symptômes méningitiques et une exophtalmie modérée, et nous pensons avoir affaire à une inflammation de la paroi orbitaire, limitée à une partie profonde et peu étendue de la paroi supérieure de l'orbite : les différents phénomènes constatés sont ainsi parfaitement expliqués.

Après l'application des sangsues, le malade devient beaucoup plus calme, mais il n'a pas recouvré la raison.

Le 20 août, nous revoyons M. M... à peu près dans le même état : le bras et la jambe droits sont paralysés, toujours perte de connaissance. Le pouls est à 120, mais moins résistant ; l'exophtalmie se maintient au même degré ; la pupille est plus rétrécie. La paupière supérieure est plus tuméfiée, et, près du rebord orbitaire, la tuméfaction semble annoncer du pus. Je pratique une ponction sans résultat.

Nous prescrivons du calomel à hautes doses.

Le 21 août. Toute la journée d'hier n'a apporté aucune modification, les selles ont été très abondantes. Le pouls est à 104, et le délire persiste. Les frictions mercurielles sont continuées, et il sera administré 15 centigr. de sulfate de quinine toutes les deux heures.

Le 22 août, nous trouvons une grande amélioration dans l'état du malade : il est redevenu moins inconscient, il est calme. La peau n'est plus brûlante ; le pouls est encore à 100, mais aussi dépressible. L'exophtalmie reste au même degré ; à la partie supérieure du globe, sous la paupière, nous remarquons une saillie, dans laquelle je pratique une ponction profonde, en suivant autant que possible la paroi supérieure de l'orbite. Cette opération amène la sortie d'une bonne quantité de pus. Le stylet nous permet de constater que l'os frontal est dénudé dans une partie assez profonde de l'orbite. Une mèche de charpie est maintenue dans l'ouverture pour favoriser l'écoulement du pus.

Vers la soirée, le jeune M.., a pu mouvoir le bras droit et il a demandé quelque nourriture ; la sécrétion a continué.

Le 23 août, l'amélioration s'accentue : le pouls est toujours à 100, mais la peau est bonne. Le malade reconnaît ses mé-

decins. La compression fait évacuer une très faible quantité de pus. La pupille n'est plus rétrécie et l'œil n'est pour ainsi dire plus proéminent.

Régime très léger. Purgatif salin.

Le 24, l'état général paraît favorable, le malade répète les questions qu'on lui adresse. Un nouveau signe vient compliquer l'état local : le bord orbitaire et le frontal, qui n'avaient offert rien d'anormal, sont empâtés; le périoste est soulevé. Le pus sort en abondance.

Le 25 août, l'empâtement du frontal a diminué. Le globe oculaire n'est plus que légèrement saillant : la sécrétion continue assez abondamment. Le malade n'a plus de fièvre ; il est soumis à un traitement tonique.

Le 26 août, l'état général va toujours en s'améliorant. Le malade répond assez facilement aux questions qui lui sont adressées ; cependant, quand on lui demande de montrer la langue, il ne peut la pousser, et il finit par la faire sortir de la bouche au moyen de la main ; il sait la retirer. La sécrétion n'est plus que séreuse; l'empâtement du frontal existe toujours. Nous maintenons l'ouverture qui tend à se fermer de plus en plus. Le globe oculaire a pour ainsi dire repris sa position normale.

Le 15 septembre. Depuis le 27 août, l'état général a été en s'affaiblissant : le cerveau s'est de nouveau entrepris, l'œdème l'a envahi ; M. M...est dans le coma depuis quatre jours.L'ouverture conjonctivale, à la partie supérieure du globe, a dû plusieurs fois être rétablie et agrandie, le pus a coulé sans arrêt, ce qui n'a pas empêché tout le frontal de devenir malade. La mort survient le soir.

Nous avons donc été en présence d'une périostite qui s'est terminée par suppuration : limitée d'abord, elle s'est étendue ensuite à la plus grande partie de l'os frontal. L'inflammation dès le début s'est propagée aux méninges : c'est l'affection cérébrale qui a emporté le malade.

Quelle était la cause de cette périostite avec exophtalmie? Nous avons appris, peu de temps après la mort, que le jeune homme avait reçu sur la tête un coup de bâton, quelques se-

maines avant la dernière maladie, nous n'en avons pas vu les traces. Comme notre sujet n'était ni syphilitique ni scrofuleux, je suis porté à croire que l'os frontal aura subi vers la voûte orbitaire quelque lésion (fissure ou fracture), et que c'est en ce point que l'inflammation se sera déclarée pour produire l'exophtalmie d'un côté, et les symptômes cérébraux de l'autre, pour se terminer comme nous l'avons rapporté.

III. Exophtalmie double. Thrombose des sinus caverneux.

Je suis appelé, le 4 juillet 1879, auprès de madame D... Elle est âgée de 32 ans, elle a eu trois enfants ; son tempérament est manifestement lymphatique. Je ne trouve dans ses antécédents rien qui mérite d'être signalé. Depuis une huitaine de jours, elle souffre d'une légère céphalalgie qui a son siège principal vers le front ; depuis deux jours, elle a perdu tout appétit, et elle se sent affaiblie au point de tenir le lit. L'œil droit est légèrement proéminent, avec un bourrelet chémosique peu prononcé et une injection périkératique assez marquée, l'acuité visuelle est normale ; la pupille, comparée avec celle de l'œil gauche, est rétrécie ; les mouvements oculaires sont conservés. Le bord de la paupière supérieure offre une certaine tuméfaction.

L'interrogatoire, pas plus que l'examen de tous les organes (cœur, etc.), ne me permet de découvrir la cause de cette exophtalmie.

En présence de ces symptômes, on pourrait croire à l'inflammation de la capsule de Ténon, si la paupière était intacte ; mais la tuméfaction de la paupière et le rétrécissement pupillaire me fait craindre une maladie plus sérieuse. Aussi je crois de mon devoir de prévenir M. D. de la gravité probable de l'état de sa femme.

Je prescris des frictions mercurielles périorbitaires, du calomel à doses purgatives, et des applications émollientes sur l'œil.

Le 5 juillet, j'apprends que la malade a eu des selles abon-

dantes. La tuméfaction des paupières de l'œil droit est prononcée au point que la malade ne peut plus l'ouvrir, cette tuméfaction a envahi le front. Je dois écarter les paupières pour examiner l'œil, qui proémine davantage et qui a ses mouvements beaucoup moins faciles et plus limités ; la pupille est modérément dilatée. A l'ophtalmoscope je constate une dilatation des veines, mais il n'y a pas d'œdème péripapillaire. L'examen des parois orbitaires ne me donne aucun résultat. La peau est chaude et le pouls à 108.

Traitement : Huit sangsues à l'apophyse mastoïde droite, les faire couler longtemps. Sulfate de quinine, 15 centigr. toutes les deux heures. Continuer les frictions mercurielles et les applications tièdes. Dans le cas possible où un abcès se serait formé derrière le globe oculaire, j'enfonce profondément un couteau de de Graefe le long du muscle droit externe : cette ponction amène un petit écoulement de sang.

Le 6 juillet. La saignée locale a été abondante ; la malade a assez bien dormi, elle dit ne plus éprouver de maux de tête, et ne pas avoir d'appétit. La peau reste encore brûlante, le pouls est tombé à 92. La tuméfaction des paupières et du front n'a pas diminué, la paupière supérieure est couverte de phlyctènes ; le globe oculaire proémine un peu plus et est devenu complètement immobile ; le chémosis est considérable et rouge ; la pupille est fort dilatée ; la vision de cet œil est abolie.

L'œil gauche devient saillant ; il offre une injection périkératique sans chémosis ; la pupille est modérément dilatée ; les paupières sont tuméfiées et rougeâtres vers leur bord libre. Pas de douleur à la pression.

Le diagnostic n'est plus douteux et nous devons être en présence d'une *thrombose des sinus caverneux*.

Je renouvelle la ponction de l'orbite, mais le résultat est le même que celui de la veille.

Le même traitement est continué, et de nouveau huit sangsues seront appliquées derrière chaque oreille.

Le soir, je retrouve la malade à peu près dans le même état. La protrusion de l'œil droit a plutôt diminué ; mais

celle de l'œil gauche devient plus marquée, le chémosis est développé.

Le 7 juillet, l'œil gauche est dans le même état que l'œil droit. Les quatre paupières sont très tuméfiées et violacées. Le front jusqu'à la racine du cuir chevelu est œdématié et offre également une teinte violacée. Pour procéder à l'examen des yeux, il faut écarter les paupières, ce qui se fait même assez difficilement. Ils sont immobiles, à pupille énorme, ne percevant plus même la lumière, et entourés d'un chémosis rouge vineux considérable.

L'état général reste le même; la malade parle facilement et se plaint seulement de ne pas voir.

Ces phénomènes sont constatés par M. le Dr Borlée, qui, en approuvant le traitement, propose de scarifier les chémosis. Quoique n'ayant dans ce moyen, surtout lorsque l'affection siège ailleurs que dans les conjonctives et lorsque la cornée n'est nullement exposée, que peu de confiance, je pratique les scarifications qui ne peuvent avoir ici aucun effet nuisible. Les autres prescriptions seront continuées et une nouvelle application de sangsues aux apophyses mastoïdes est ordonnée. La malade prend un peu de lait et de bouillon. Le soir, je ne constate aucune modification dans l'état de madame D. — Je prescris un purgatif salin.

Le 8 juillet, l'œdème du front et des paupières persiste, il s'étend à la racine du nez et à la lèvre supérieure. Les globes oculaires sont tels qu'ils étaient hier. Le mouvement fébrile est léger, la peau est encore sèche et le pouls est encore plein et à 92; les réponses de la patiente sont faciles; elle se plaint de points douloureux dans la poitrine. Notre examen du cœur et des poumons ne nous révèle rien à noter.

Nous prescrivons une nouvelle émission sanguine modérée.

Le soir, la malade me paraît dans de meilleures conditions générales. En effet, plus de fièvre, peau normale, pouls assez mou et à 68. J'examine le fond des yeux qui n'offre qu'une dilatation assez notable des veines rétiniennes. Quant aux yeux, aux paupières, au front et à la lèvre, ils conservent le même vilain aspect.

Le 9 juillet, la protrusion de l'œil droit a considérablement diminué, mais l'œil gauche est entouré d'un chémosis encore plus considérable que les jours précédents : les paupières sont très tuméfiées et l'œdème a gagné toute la face gauche. La face droite est peu œdématiée : toute la figure est violette. La fièvre a reparu, la peau est brûlante, et le pouls est plein et rapide; la malade répond plus difficilement aux questions que nous lui adressons, elle est comme somnolente. Aucune paralysie des membres.

Nous prescrivons de nouveau des sangsues et nous faisons continuer les autres remèdes (frictions mercurielles, applications émollientes, quinine).

A ma visite du soir, j'apprends que, malgré les avertissements qu'à plusieurs reprises depuis ma première visite j'avais donnés au sujet de la gravité de la maladie, le mari n'a pu vaincre les préjugés de sa belle-mère : celle-ci a voulu recourir à des remèdes familiers. Nos prescriptions n'ayant pas été suivies, je me retire et je préviens mon honorable confrère de ce qui arrive.

Le 11 juillet, M. D. vient me prier d'aller revoir de nouveau sa femme qu'il trouve mieux. Désireux de suivre ce cas jusqu'à la fin, je consens à y retourner avec M. le Dr Borlée. Nous retrouvons la malade dans le coma : elle ne comprend plus rien, elle ne semble plus entendre. L'œdème des paupières a diminué, la protrusion des globes oculaires est moindre, la face gauche encore tuméfiée est paralysée; mais la couleur de la figure a changé : la teinte violacée a fait place à la pâleur; les lèvres moins gonflées sont presque blanches. Lorsque je veux relever les paupières pour découvrir les globes, la patiente cherche à écarter mes mains. Le pouls est petit et d'une fréquence excessive, la peau est sèche et brûlante. La malade n'accepte plus même un peu d'eau. Nous prescrivons un lavement purgatif et des granules d'aconitine. Le soir, on nous informe que le lavement a été administré et qu'on n'a pu faire prendre que trois granules. L'état s'est encore aggravé depuis le matin : la respiration est devenue difficile, la peau est moite, le pouls ne

peut plus être compté. Madame D. meurt quelques heures plus tard.

La réunion des symptômes que j'ai rapportés, « l'œdème du tissu cellulaire de l'orbite et des paupières, la dilatation et l'immobilité absolue de la pupille, la perte complète de la vision, la paralysie des muscles du globe oculaire, phénomènes se déclarant ensuite au second œil et s'accompagnant de fièvre, de torpeur cérébrale et de paralysie faciale, » établit qu'il s'agissait d'une affection localisée en arrière de l'orbite. Tous ces signes, avec le degré élevé des troubles circulatoires, fixent le siège du mal dans les veines. De plus, la mort rapide et la comparaison des symptômes présentés par notre malade avec ceux qu'on lit dans les observations de Knapp où l'autopsie a pu être pratiquée, nous autorisent parfaitement à porter le diagnostic de « thrombose des sinus caverneux ». Cette affection du reste ne peut guère être confondue avec une autre.

En parcourant les diverses observations qui ont été relatées, nous remarquons que différentes causes ont été signalées: La thrombose des veines de l'orbite et des sinus caverneux peut se produire pendant le cours d'un érésipèle de la face. On l'observe encore dans la périostite et dans l'inflammation phlegmoneuse de l'orbite, dans les fièvres graves, dans le refroidissement du corps; j'en ai connu un cas dans une angine de poitrine.

Quant au cas qui précède, je ne puis l'attribuer à aucune cause déterminée.

ANOMALIES D'UN CAS DE GLAUCOME AIGU

Par M. le Dr BRIÈRE, du Havre

(SUITE ET FIN)

Réflexions. — Rapprochons maintenant ce fait clinique des théories successivement émises sur le glaucome et voyons à quelles idées il peut donner son appui.

Les théories principales sur la pathogénie du glaucome aigu sont :

MACKENSIE 1830	Dureté du globe due à une accumulation de liquide dans l'intérieur de l'œil.
DE GRAEFE 1857	1° Exagération de la tension intra-oculaire. 2° Exsudation séreuse due à une altération inflammatoire.
DONDERS et HAFFMANS 1861	Névrose des nerfs ciliaires sécréteurs produisant une hypersécrétion séreuse et une exagération de la tension intra-oculaire
WEGNER et ADAMUK	L'hypersécrétion intra-oculaire est due à une irritation du grand sympathique.
HIPPEL et GRUNHAGEN	L'hypersécrétion intra-oculaire est due à l'irritation du trijumeau.
DE WECKER QUAGLINO 1871	Entrave dans l'excrétion des liquides. Défaut de filtration, d'ou excès de la tension intra-oculaire et glaucome. Sclérotomie.
ABADIE 1879	Névrose des nerfs sécréteurs (Donders). L'élément nerveux peut jouer un rôle aussi important que l'élément vasculaire dans la production du glaucome et dans sa guérison par l'iridectomie.

Chez notre malade l'état glaucomateux et hydrophtalmique de l'œil gauche, aveugle depuis longtemps, est secondaire et consécutif à la synéchie antérieure. Le volume du globe ne s'est accru que dans ces dernières années. De ce côté la *sclérotique s'est laissée distendre* comme du caoutchouc, aussi les symptômes aigus d'un glaucome ont fait absolument défaut. Depuis l'iridectomie, le volume du globe et la tension ont sensiblement diminué.

Du côté droit, au contraire, la résistance de la sclérotique modifiée probablement et altérée dans sa texture a favorisé le développement d'un glaucome aigu. Préparé aussi par l'état de l'œil gauche, ce glaucome a pu trouver sa cause déterminante dans des soucis et des préoccupations financières sérieuses qui ont réveillé et exagéré une vieille disposition aux migraines.

Je trouve une preuve de cette opinion dans l'observation judicieuse de la malade me disant : « Chaque fois que mes douleurs névralgiques augmentent, la vue diminue. » Comme je lui demandais, cherchant à la tromper, si je ne pourrais pas

renverser sa proposition et dire que « si la vue venait à baisser, des douleurs se développaient, » elle m'a positivement dit *non*, expliquant nettement que les douleurs névralgiques constituaient la première phase ou période de l'attaque, et qu'elles lui indiquaient toujours que sa vue allait bientôt baisser. Le trouble visuel ne constituait donc que la seconde phase ou période. Cette remarque que j'ai acceptée comme exacte, vu l'esprit observateur de la malade et sa rare sagacité, me paraît prouver que la cause du glaucome était ici surtout dans une névrose du trijumeau. Aussi je cite ce cas comme venant à l'appui de la théorie de Donders, confirmée par les expériences de Hippel et Grünhagen, attribuant l'hypersécrétion séreuse et l'exagération de la tension intra-oculaire à l'irritation du trijumeau.

Je trouve un nouvel argument dans ce qui s'est passé après l'iridectomie du cinquième au treizième jour.

Si la cause du glaucome eût résidé dans un écoulement moins facile du liquide intra-oculaire, les voies de filtration de l'œil se trouvant plus ou moins altérées, comment expliquer *après* la création d'une large iridectomie débridant la zone scléro-cornéenne; comment expliquer, dis-je, les troubles oculaires consécutifs à la névralgie trifaciale?

Par analogie avec ce qui s'est passé dans les autres branches du trijumeau, il serait peut-être plus exact de dire que ce nerf se trouvait encore sous l'influence d'une irritation existant depuis plusieurs mois. Il est vraisemblable d'admettre que l'émotion consécutive à l'opération, l'impression du froid sur le front de la malade pendant la quatrième journée après l'iridectomie, et les *efforts d'accommodation* faits à ce moment par mademoiselle X... trop pressée de juger son acuité visuelle; il est, me paraît-il, vraisemblable que l'une ou l'autre de ces causes a réveillé la névrose du trijumeau, laquelle a déterminé sur l'œil des troubles inquiétants. Ceux-ci auraient probablement été ceux d'une attaque violente de glaucome, sans l'effet de l'iridectomie.

L'énorme hypersécrétion qui se produisait, pendant les crises, dans les glandes lacrymale, nasales et salivaires droites

ne nous montrait-elle pas qu'un phénomène analogue se passait ou essayait de se passer dans l'intérieur de l'œil? La diminution notable de l'acuité visuelle du 15 au 20 juin pouvait être rattachée à une hypersécrétion intra-oculaire, laquelle ne fut pas désastreuse pour la vue, grâce à l'intervention chirurgicale.

En outre, chez mademoiselle X... la chambre antérieure a toujours conservé sa profondeur normale pendant les attaques qui ont précédé l'iridectomie. Après l'opération, du 13 au 20 juin, au milieu des crises si violentes, elle n'était ni augmentée ni diminuée. La cicatrice de l'iridectomie s'était faite promptement et était invisible à l'œil nu lors de l'apparition de la névralgie. Dix-sept heures après l'opération, j'avais trouvé les chambres antérieures reformées, ce qui ne me convenait qu'à moitié. J'aurais préféré les voir ne se rétablir que vers le deuxième, roisième ou quatrième jour. Mais ceci ne dépendant ni de l'opération ni de moi, je n'avais qu'à constater que la chambre antérieure était reformée et à n'y point toucher, ce qui eût été, à mon sens, une grande maladresse.

L'état normal de la chambre antérieure pendant toute la durée de ce glaucome s'accorde mal avec l'hypothèse d'un défaut de filtration de l'humeur aqueuse par l'angle cornéo-irien [1].

Pendant une attaque aiguë, le 23 mai, j'ai positivement observé un trouble diffus très marqué dans le corps vitré. Je ne pouvais pas examiner le fond de l'œil. La papille s'entrevoyait à peine. Cependant il m'était facile de juger que la *cornée*, l'*humeur aqueuse* et le *cristallin* conservaient leur transparence normale, particularité bien certaine et absolument en contradiction avec l'opinion qui suppose que, si l'examen ophtalmoscopique est impossible pendant une attaque de glaucome aigu, cela provient de ce que la cornée distendue et dont l'épithélium se dissocierait devient trouble comme un verre dépoli [2]. Or, chez mademoiselle X..., j'ai longue-

1. *Annales d'oculis.*, t. 81, 1879, p. 137 et suiv., Du glaucome, par Abadie.
2. Prouff, *Pathogénie du glaucome*, 1878, p. 11.

ment insisté sur cet examen, et je puis affirmer envers et contre tous, que la *cornée était tout à fait translucide*, et que le nuage voilant le fond de l'œil existait bien profondément dans le corps vitré.

Notons encore que pendant la quinzaine qui s'écoula, après la fin de la névralgie trifaciale, du 20 juin au 5 juillet, chaque *effort d'accommodation* réveillait quelques douleurs dans la tempe et dans le sourcil, ce qui prouvait bien que le trijumeau conservait un reste d'irritation, et que l'essai de vue fait par la malade, le quatrième jour après l'iridectomie et malgré ma défense, avait été très fâcheux.

Enfin la *restitutio ad integrum* de la vue (n'était le défaut optique dû au coloboma de la paupière), ne prouve-t-elle pas qu'il n'y avait point encore de lésion matérielle ou inflammatoire dans l'œil, mais simplement le résultat d'une action nerveuse? Celle-ci étant supprimée, la vue a pu renaître en quarante-huit heures et se conserver intacte depuis.

Quant à laisser filtrer quelques liquides, je ne crois pas que chez ma malade et chez bien d'autres opérés d'iridectomie, la cicatrice possède cette propriété. Pendant les crises, rien n'a suinté entre les lèvres de la plaie déjà invisible, et actuellement la place de la section est toujours aussi invisible. Cependant l'œil est guéri par l'effet qu'a eu l'iridectomie sur le système nerveux et sur la fonction de cette membrane.

Conclusion. Je n'ai pas la prétention de nier que des glaucomes aigus soient dus à une lésion matérielle, à une stase veineuse ou à des défauts d'excrétion, mais je crois pouvoir dire que cette observation confirme les théories de Donders, les expériences de Hippel et Grünhagen, et l'étude critique sur les théories du glaucome publiée récemment par Abadie.

J'ajouterai avec lui en terminant que, dans l'effet curatif de l'iridectomie, on s'est trop préoccupé jusqu'ici de l'élément vasculaire et pas assez de l'élément *nerveux*.

DU MÉLANO-SARCOME DE LA RÉGION

ANTÉRIEURE ET EXTÉRIEURE DE L'ŒIL, CONSIDÉRÉ SURTOUT AU POINT DE VUE CLINIQUE

Par le Dr A. BIMSENSTEIN [1]

(SUITE ET FIN)

Les causes sous l'influence desquelles naissent les mélano-sarcomes de l'œil sont peu connues. La tumeur qui nous occupe est remarquable par sa grande rareté. Elle s'est présentée à notre étude plus fréquemment chez l'homme que chez la femme (3 femmes sur 15 cas). L'âge de 50 ans environ est la moyenne que nous avons relevée. Quant aux extrêmes, nous les avons trouvés variant entre 50 et 70 ans.

Si l'on vient à étudier quelle est la structure anatomique de cette sorte de tumeur, on n'hésitera pas à la classer dans le groupe des mélano-sarcomes. Un sarcome, on le sait, est toujours constitué par un ou plusieurs des éléments regardés comme propres au tissu conjonctif en voie de développement (noyaux embryoplastiques sphériques ou elliptiques, cellules rondes à protoplasma très minces, fibres fusiformes). Sa coloration est fournie par des grains mélaniques qui envahissent tous les éléments du néoplasme.

Une question qui offre pour nous un peu plus d'intérêt est celle qui est relative au siège primitif de ces tumeurs mélaniques. A vrai dire, les observations que nous avons relatées ne nous apprennent rien d'absolu sur ce point. Ce qu'il y a de certain, c'est que notre tumeur siège sur la partie *externe et antérieure de l'œil*. Quelques-unes semblent faire partie de l'histoire des tumeurs de la sclérotique, d'autres de la cornée ou de la conjonctive. La vérité nous semble être dans la multiplicité de ces origines. C'est là, du reste, un point anatomique d'un intérêt médiocre à élucider, car la tumeur, en croissant, ne tarde pas à se développer aux dépens de ces trois membranes. L'étude attentive de nos observations semble toutefois nous autoriser à penser que le siège le plus fréquent

au début est la sclérotique, ou plus spécialement la jonction de la sclérotique à la cornée.

Lorsque le mal prend naissance sur d'autres points de la conjonctive, il nous a semblé qu'il se présentait avec des allures un peu distinctes. Dans les observations qui suivent[1], où la conjonctive est manifestement atteinte au début, la tumeur a pris en moins de temps un développement plus considérable; la gêne et la difformité étaient plus grandes; l'extirpation a amené une récidive rapide et caractérisée en outre par l'apparition de nouvelles tumeurs. Cependant notre manière de voir, se rapportant à une bénignité relative, ne peut être infirmée car ces observations ne nous apprennent pas l'altération de la santé, l'infection générale et finalement la mort, toutes choses qui en réalité sont caractéristiques d'une affection maligne.

La lecture des observations précédentes nous montre déjà sur quelles notions repose le pronostic. Il n'y a pas de douleur, de généralisation, mais au contraire la guérison, à la condition d'une extirpation radicale. Il ne nous reste plus qu'à étudier la durée de l'évolution de la tumeur pour asseoir définitivement notre conclusion sur une base solide. Nous croyons, à ce propos, devoir reproduire le tableau suivant, d'après lequel il sera facile de juger.

OBSERVATION I. — La tumeur date de 25 ans. On n'opère pas.
— II. — La tumeur date de 20 ans. Extirpation locale. Récidive au bout de 13 ans. Enucléation de l'œil, guérison.
— III. — La tumeur date de 12 ans. Extirpation. Récidive un an après. Nouvelle extirpation suivie de guérison.
— IV. — L'âge de la tumeur n'est pas donné au moment de l'opération. 20 ans après, la guérison se maintient.
— V. — La tumeur date de 3 ans. Extirpation deux ans après, la guérison se maintient.
— VI. — L'âge de la tumeur n'est pas donné. Extirpation partielle. Sans nouvelles.
— VII. — La tumeur date de plus de 5 ans. Extirpation. Récidive au bout de quelques mois. Nouvelle extirpation. Récidive. Sans nouvelles.
— VIII. — La tumeur date de quelques années. Enucléation. Un an après, le malade est revu toujours bien portant.
— IX. — La tumeur date d'un an. Extirpation. Récidive 1 an après. Enucléation. Un an après, le malade allait bien.
— X. — Enucléation. La guérison se maintient.

1. *Loc. citat.*, pages 33 à 43.

— XI. — La tumeur date de 2 ans. Extirpation. Récidive 1 an après. Enucléation. On porte un pronostic favorable.
— XII. — La tumeur date de 2 ans. Dans les 8 premiers mois, 2 récidives. Sans nouvelles.
— XIII. — L'âge de la tumeur n'est pas donné. Ablation. Guérison.
— XIV. — La tumeur date de 2 ans. Extirpation. Récidive. Sans nouvelles.
— XV. — L'âge de la tumeur n'est pas donné. Extirpation. 2 ans après récidive. Enucléation. Guérison.
— XVI. — Age, 1 an. Enucléation. 1 an après la guérison se maintient.

Comme on le voit, ce tableau présente d'assez grandes lacunes, aussi ne peut-il nous servir à faire un relevé qui aurait établi une moyenne exacte, relative à l'évolution totale de la tumeur. Néanmoins, nous remarquerons que les trois premières observations, en rapportant les chiffres de 25, 33, 12 ans, donnent une notion plus que suffisante pour autoriser un pronostic favorable.

L'importance de ces faits ressort davantage : lorsqu'on étudie l'évolution des mélano-sarcomes intra-oculaires et orbitaires. Les premiers, bien décrits par Brière, parcourent toute leur phase en 4 périodes caractérisées par le décollement de la rétine, des accidents glaucomateux, la rupture de l'œil, et enfin la généralisation, les métastases et la mort. La durée totale de la maladie est fixée en moyenne à 3 ans. Cette malignité est plus grande encore pour les mélano-sarcomes orbitaires. Ils ont en effet, une grande tendance à se généraliser par métastase et par dissémination. Peu d'affections ont un pronostic plus grave. Chez trente-cinq malades, la durée de la maladie a varié de 3 mois à 4 ans. Comme on le voit, rien de semblable dans notre affection, où au contraire la marche lente, l'absence de généralisation et la guérison forment les éléments d'une distinction facile et importante à établir.

Le traitement ressort facilement de l'ensemble de l'étude que nous venons de faire. Il ne saurait être médical, puisque dans aucun cas nous n'avons trouvé l'existence d'un vice constitutionnel. Le seul traitement rationnel est une intervention chirurgicale, qu'on doit toutefois soumettre à certaines conditions.

Au début on peut croyons-nous, s'abstenir pour quelque

temps de tout traitement; mais dès que la tumeur occasionnera de la gêne ou une difformité trop grande, il faudra pratiquer l'extirpation radicale. Si une première ou seconde récidive survient, il ne reste plus que l'énucléation de l'œil affecté à opposer à l'extension du néoplasme.

Un dernier cas peut enfin se présenter. Le malade vient pour la première fois consulter pour sa tumeur, et celle-ci a déjà acquis un développement assez considérable. Le chirurgien ne peut, dès lors, juger de l'étendue exacte du mal, et il hésitera entre l'extirpation locale de la tumeur et l'énucléation de l'œil.

Le meilleur parti à prendre, dans ce cas, est de prévenir le patient de l'éventualité possible d'une énucléation, si dans le cours de l'opération un essai d'extirpation locale paraissait insuffisant à arrêter les progrès de la maladie.

En résumé, nous dirons en concluant:

Le mélano-sarcome de l'œil présente deux formes cliniques bien distinctes l'une de l'autre:

La première, *intra-oculaire*, caractérisée par un processus malin, se traduisant par un développement rapide accompagné de douleurs violentes et de la généralisation du néoplasme, symptômes avant-coureurs d'une mort prochaine;

La seconde, qui seule a été l'objet de notre étude, *extra-oculaire*, naissant soit de la sclérotique ou de la cornée, ou mieux à la jonction de ces membranes, soit encore de la conjonctive ou du tissu cellulaire sous-conjonctival, et dont la marche lente, l'absence de douleurs et de généralisation, et la guérison par un traitement approprié forment les bases d'un pronostic qui, quoique à des degrés divers, n'en est pas moins souvent favorable.

NOTE RELATIVE
A UN CAS D'INTOXICATION PAR L'ALCOOL MÉTHYLIQUE
AYANT AMENÉ EN 24 HEURES UNE CÉCITÉ COMPLÈTE

Par le docteur MENGIN, médecin-major à Caen.

M. le docteur Viger, médecin en chef de la maison de détention de Beaulieu (près Bain), ayant bien voulu soumettre à notre observation plusieurs détenus atteints d'affections oculaires, nous avons rencontré parmi eux un cas d'atrophie des deux papilles où la rapidité avec laquelle est survenue la cécité et surtout l'étiologie ont paru dignes d'attirer l'attention de nos confrères.

M. le docteur Viger a publié dans l'*Année médicale*, en mai 1876, deux observations analogues en beaucoup de points et dont l'une a trait au malade qui nous intéresse en ce moment.

Puisant dans ces observations les renseignements sur l'étiologie et les symptômes généraux de notre malade dès le début, nous le suivrons dans la marche des accidents qu'il a éprouvés et nous arriverons ensuite à décrire son état actuel.

Disons de suite, pour l'intelligence de notre sujet, que l'alcool méthylique est employé dans les ateliers de la prison sous deux formes principales.

« L'esprit de bois ou alcool méthylique, employé dans les ateliers de la cordonnerie et dont notre malade a fait usage, est limpide et d'une odeur particulière très caractérisée; cette odeur prononcée et le trouble qu'il donne lorsqu'on le mélange à de l'eau distillée, indiquent qu'il contient encore des hydrocarbures très volatils et une petite quantité d'huiles empyreumatiques qui doivent augmenter ses effets toxiques. On le considère comme narcotique sédatif et antiémétique. Et en effet les symptômes observés chez nos malades permettent de classer cet alcool au nombre des médicaments encéphaliques de l'ordre des narcotiques stupéfiants et délirants.

temps de tout traitement; mais [illegible] encore dans les ateliers nera de la gêne ou une diffo[illegible] pour l'ébénisterie. Nos malatiquer l'extirpation radica[illegible] [illegible]isait surtout usage de ce vernis, cidive survient, il ne [illegible] précipité la gomme laque par l'eau. affecté à opposer à l' [illegible] serait beaucoup plus agréable, du

Un dernier ca[illegible] [illegible] »

pour la premiè[illegible] [illegible]tenant une observation dont la mort rapide déjà acquis [illegible]

gien ner[illegible] [illegible], dit M. le docteur Viger, le détenu Degraine, hésite[illegible] [illegible] robuste, âgé de 36 ans, se présentait à ma conde l' [illegible] se plaignant de violents maux de tête et d'estomac. [illegible] après il tombe dans une prostration complète; [illegible] à l'infirmerie où on lui donne une infusion de [illegible] qui détermine des vomissements très abondants auxquels succède un coma complet; les pupilles sont très dilatées. La nuit suivante, à 3 heures du matin, Degraine succombait sans avoir recouvré connaissance. »

M. le docteur Fayel, professeur d'anatomie, a transmis à M. le docteur Viger les remarques qu'il a faites sur le cerveau de ce détenu.

« Le cerveau a été mis dans l'alcool le lendemain de son arrivée à l'amphithéâtre, par conséquent 60 heures après le décès.

» Cinq semaines après, dit M. le professeur Fayel, son aspect diffluent et son peu de consistance après un aussi long séjour dans l'alcool, me frappèrent. En pratiquant la coupe de Vieussens, je tombai dans les ventricules entourés d'une pulpe ramollie et d'une odeur infecte. Une quantité assez considérable d'un liquide légèrement visqueux et très nauséabond s'échappe des ventricules. Ne pouvant me servir de ce cerveau et voulant me débarrasser de sa puanteur, je le remis dans le vase à alcool. Deux jours après je fus très étonné du changement survenu. Plus d'odeur, et sous le couteau une consistance assez grande. Je le laissai en place, et la semaine suivante je pus caire sur lui des coupes assez réussies des ganglions de la orne d'Ammon et des pédoncules.

» L'altération primitive ne semblait pas avoir dépassé le plan-

ventricules latéraux et la toile choroïdienne était
ete ainsi que le troisième ventricule qui contenait à
mi-cuillerée de liquide. Le cervelet et la protu-
avaient d'ailleurs rien présenté d'anormal. »

ques semaines d'intervalle, le 20 février, se présente
ite le détenu Souffrir. Cet homme, d'après les aveux qu'il
à ce moment et qu'il nous redit avec détails, faisait depuis plusieurs mois usage de l'alcool méthylique à petites doses, sans en être très incommodé, ou du moins sans avoir présenté d'accidents sérieux. Sa vue, affirme-t-il, a toujours été excellente. Mais le 20 février au matin il abuse d'une singulière façon de sa boisson favorite.

Ayant versé la veille au soir environ deux litres d'eau dans un baril qui contenait un reste de vernis, il but le lendemain matin environ un demi-litre du liquide qui surnageait. Une heure après, il est pris d'accidents très violents qui sont absolument ceux qu'a présentés le détenu Degraine quelques semaines auparavant. Céphalée très intense, vomissement avec sensation de brûlure dans l'estomac, sueurs profuses, pupilles dilatées, air hébété.

On lui fait prendre une infusion de tilleul qui détermine des vomissements abondants à la suite desquels il tombe dans un coma complet.

On lui administre un lavement purgatif, des sangsues à l'anus, des sinapismes promenés sur les jambes, on prescrit une diète complète. Pendant l'application des sangsues le délire se manifeste, le malade parle beaucoup, il est alternativement gai et furieux et il faut cinq ou six hommes pour le maintenir sur son lit.

Le lendemain matin le malade est calme, il a l'air hébété et sue abondamment, les pupilles sont toujours très dilatées; le malade peut répondre aux questions qu'on lui pose, mais il est complètement aveugle, ne distingue aucun objet.

Les jours suivants, les symptômes vont en s'amendant; ils sont combattus par des traitements appropriés; un seul persiste, la cécité. Un mois après environ, le malade croit voir un peu et essaye de se conduire, mais cette amélioration,

qui a tout l'air d'être une pure illusion, ne dure pas et il reste aussi aveugle qu'il a été le premier jour et que nous le retrouvons aujourd'hui, deux ans après son accident.

La vision est absolument abolie, il n'aperçoit même pas la flamme de la lampe qu'on promène devant lui.

Les pupilles sont très dilatées et immobiles.

Nous passons de suite à l'examen ophtalmoscopique. Des deux côtés on constate des lésions absolument analogues. Le cristallin et les milieux transparents sont normaux et on rencontre tous les signes fournis par un œil emmétrope.

C'est dans la papille seulement que siègent les lésions. Sa couleur est d'un blanc neigeux mat; on n'aperçoit pas la lame criblée, toute sa surface semble uniformément plane.

Les bords, sans être précisément déchiquetés, sont loin d'être réguliers, leur contour n'est pas net.

Les vaisseaux ne semblent pas diminués notablement de volume. En examinant à l'image droite et en exerçant une pression sur le globe oculaire, on provoque à peine l'apparition de la pulsation artérielle, les veines paraissent plus grêles qu'à l'état normal. Toujours en examinant à l'image droite et en obtenant un grossissement de volume de la papille d'environ 20 fois son volume normal, on constate la présence de petits vaisseaux très grêles au nombre de 6 à 8 de chaque côté.

La rétine ne porte la trace d'aucune lésion inflammatoire antérieure, il n'y a pas le moindre exsudat.

Il est permis de conclure les antécédents de notre malade et de l'examen ophtalmoscopique, que nous avons affaire ici à une névrite. De la première des observations que nous avons citée et qui a été suivie de l'autopsie, observation reconnaissant la même étiologie et les mêmes symptômes généraux, nous pouvons également conclure que la lésion cérébrale a été une encéphalite suivie probablement d'un ramollissement de la pulpe.

Où a siégé cette lésion? Telle est la question qu'il serait bien intéressant de pouvoir résoudre. L'examen nécropsique l'apprendrait sans doute et présenterait ainsi le plus grand

intérêt; la cécité est le seul symptôme qu'offre notre sujet, les nerfs présidant aux fonctions des organes des sens, à la sensibilité de la face, l'intelligence, la mémoire, tout est resté intact chez cet homme, et la vision seule a subi cette profonde altération.

La rapidité très grande avec laquelle est survenue la cécité est aussi à noter. Ces exemples ne sont pas fréquents, bien que les auteurs en citent quelques observations dans le cas de névrite descendante, notamment de Graefe et Hutchinson.

Le champ des suppositions reste donc ouvert relativement au siège de la lésion cérébrale, et ce champ est vaste. Nous ne pouvons, en effet, suivre les fibres optiques jusqu'à leur origine, jusqu'aux centres optiques, qui aujourd'hui sont reconnus comme en étant exactement le point de départ, et cela malgré l'opinion de Magendie et de Longet qui localisent ces centres dans les tubercules quadrijumeaux. Combien de fois, en effet, voit-on des lésions éloignées et profondes s'accompagner d'altérations et même de la perte de la vue, alors que les tubercules quadrijumeaux et les bandelettes optiques ne présentent pas de lésion.

Nous soumettons à nos confrères ce cas curieux, qui bien que donnant lieu à de nombreuses hypothèses, n'en est pas moins très intéressant au triple point de vue : de l'étiologie insolite de la lésion, de son mode de production, et de la cécité survenue, pour ainsi dire, d'une façon foudroyante.

SUR L'UTILITÉ DE LA MÉTHODE DE LISTER

DANS LES OPÉRATIONS OCULAIRES

Par le docteur GALEZOWSKI.

Les progrès accomplis dans la chirurgie générale, dans ces derniers temps, par l'application de la méthode de Lister aux opérations et aux pansements chirurgicaux, nous met, nous autres ophtalmologistes, dans l'obligation de tirer le plus d'utilité possible de cette méthode dans les opérations que nous pratiquons sur les yeux.

Dans un entretien que nous avons eu l'année dernière avec l'auteur de cette admirable méthode, nous avons pu comprendre combien il y aurait d'avantage à s'entourer de certaines précautions antiseptiques pour prévenir les accidents inflammatoires et suppuratifs qui suivent souvent les plus simples incisions.

Lucas Championnière, dans son excellent livre sur la méthode antiseptique, a démontré que le pansement antiseptique de Lister pouvait être utilement employé dans l'énucléation du globe oculaire. Ce conseil, nous l'avons suivi depuis un certain temps, et nous devons dire qu'au moyen de cette méthode nous avons pu éviter les accidents suppuratifs, qui sans cela arrivent bien plus souvent que l'on ne pense.

Mais plus nous sommes familiarisé avec la méthode désinfectante, plus nous avons pu apercevoir quel grand parti nous pouvions en tirer dans la chirurgie oculaire.

Sans entrer dans la description détaillée de la méthode antiseptique de Lister que le savant chirurgien met en pratique pour les grandes opérations, nous croyons utile d'analyser toutes les indications pour l'application soit de toute la méthode, soit de certaines de ses parties.

M. Snellen a essayé cette méthode et il l'a appliquée avec beaucoup de succès dans les différentes opérations oculaires. Le travail qu'il vient de lire au congrès d'Amsterdam, et dont nous n'avons pas encore pu nous procurer le texte, nous montrera ce que, dans la pratique, cette méthode a pu donner d'utile entre les mains de cet éminent confrère.

Examinons successivement les différentes opérations oculaires dans lesquelles la méthode de Lister peut être utilement appliquée :

I. Les opérations autoplastiques qui se pratiquent sur les paupières et notamment la restauration des paupières, de même que les opérations d'entropion ou d'ectropion, laissent une grande surface saignante à découvert pendant un temps plus ou moins long ; les instruments tranchants avec lesquels on pratique les opérations restent en contact avec des surfaces saignantes très largement découvertes. Il en résulte une

très grande facilité pour l'inoculation des germes morbides, qui, en s'introduisant dans les vaisseaux lymphatiques et sanguins, entraînent la suppuration et empêchent, par conséquent, une cicatrisation par première intention, là où tout succès est basé sur la réunion rapide et exempte de la suppuration.

Pour toutes ces raisons, nous recommandons d'une manière absolue d'avoir recours à la méthode antiseptique de Lister. C'est ainsi que les instruments dont on se servira pour exécuter l'opération, tous sans exception, seront préalablement trempés dans une solution phéniquée au 1/1000e : bistouris, aiguilles, pinces, ciseaux, blépharostat, ainsi que les fils dont on fera les sutures, qu'ils soient en catgut, en or ou en soie. La surface cruentée sera lavée avec de l'eau phéniquée, les éponges seront imprégnées de liquide désinfectant d'une solution d'acide borique ou d'acide phénique. On pourra joindre à cela la pulvérisation avec de l'eau phéniquée de toute la face du malade et en particuler de la plaie. Je conseille d'ajouter à ces précautions de joindre une occlusion hermétique de la plaie au moyen de la peau de baudruche gommée, que l'on trempera, au moment de son application, dans de l'eau phéniquée. Ce n'est seulement qu'en suivant ces différentes précautions que nous avons pu obtenir d'excellents résultats dans les opérations autoplastiques.

II. Énucléation du globe oculaire. — Comme Lucas Championnière l'a très bien démontré, la méthode de Lister peut avoir toute son application dans l'extirpation du globe de l'œil. Lorsque en effet on est obligé d'ouvrir une si grande quantité de vaisseaux lymphatiques qui recouvrent le globe de l'œil, soit à sa partie antérieure, soit dans les parties profondes de l'orbite, on s'expose naturellement à porter dans tout ce riche appareil vasculaire ouvert et béant, des germes infectants qui serviront de point de départ pour la suppuration. Il faudra donc procéder dans cette opération avec beaucoup de méthode, et en appliquant la méthode de Lister dans tous ses points. Et ici, nous pourrons procéder avec d'autant plus de facilité, que l'opération est habituellement pratiquée

sur les sujets endormis et que des solutions phéniquées même concentrées pourront être appliquées sans provoquer des douleurs dans un organe aussi sensible qu'est celui du globe oculaire. Les instruments devront être imprégnés dans la solution phéniquée et on lavera avec soin la surface saignante de l'orbite avec de l'eau phéniquée. Les compresses seront lavées dans la solution de l'acide borique ou dans de l'eau phéniquée. Et de plus, il faut que la charpie soit faite avec du linge lavé dans des liquides désinfectants; les bandes imprégnées de mêmes liquides.

C'est en suivant ces prescriptions que nous avons vu la plaie guérir souvent en cinq ou six jours, sans trace de suppuration. Mais il faut ne pas oublier que ce n'est pas seulement le jour de l'opération que ce pansement désinfectant devra être appliqué; on sera obligé de l'appliquer dans toute sa forme à chaque nouveau pansement.

Les lotions de la plaie devront être faites avec des liquides désinfectants et on humectera le bandage avec des solutions analogues.

III. Les abcès et les staphylômes de la cornée exigent très fréquemment l'intervention chirurgicale. Ces opérations sont le plus souvent très délicates, et pour qu'elles réussissent il faut chercher le plus possible à obtenir la cicatrisation et la réunion par première intention. Une suppuration au contraire de la plaie cornéenne aboutit assez souvent à une nécrose générale de la membrane cornéenne. L'introduction des germes infectants peut engendrer très facilement une suppuration qui sera fatale pour l'œil opéré. C'est dans ces opérations surtout que la méthode de Lister peut trouver son application utile. Les instruments doivent être soigneusement lavés dans des solutions phéniquées ou boratées; en outre, j'emploie très souvent dans ces cas des pommades antiseptiques que je fais introduire dans l'œil plusieurs fois par jour. Ces pommades se trouvant constamment en contact avec toute la surface de la cornée et par conséquent de la plaie cornéenne, empêchent l'introduction des spores miasmatiques dans les plaies.

Je dois recommander tout particulièrement la formule des deux pommades suivantes qui m'ont paru rendre de très grands et réels services; ces pommades ont pour base: la vaseline, qui est en elle-même désinfectante, mélangée à l'acide borique, l'acide phénique et à l'ésérine.

Voici ces formules :

Vaseline....	10 grammes.
Acide borique.....	10 centigrammes.
Vaseline.....	5 grammes.
Sulfate neutre d'ésérine.	02 centigrammes.

L'utilité de ces pommades m'a paru incontestable, non-seulement après les opérations de paracentèse, de kératotomie, de staphylôme pellucide, etc.; mais elles agissent très favorablement dans le traitement des abcès profonds de la cornée, dans les ulcères rongeants, dans les abcès des moissonneurs, etc.

IV. Les opérations qui se pratiquent sur l'iris, et notamment l'iridectomie, exigent bien moins de précautions dans le pansement que pour toutes les autres opérations où on a besoin de recourir à des méthodes antiseptiques. Néanmoins il est préférable de tremper les instruments dans la solution boratée et de se servir pour le pansement de linge désinfecté.

V. Opération de la cataracte — C'est dans les opérations de la cataracte que des améliorations dans le pansement peuvent apporter des résultats plus satisfaisants et prévenir surtout un des accidents les plus graves qui surviennent dans cette opération, la nécrose générale de la cornée.

Il faut avouer que les accidents suppuratifs du côté de la cornée dans l'extraction de la cataracte sont rares depuis que j'ai modifié le procédé opératoire d'une telle façon que la sortie du cristallin se fait sans la moindre difficulté et que les plaies périphériques de la cornée se réunissent par première intention, sans suppuration de la cornée. Néanmoins en joignant à ce procédé les moyens antiseptiques, on parviendra à rendre encore plus sûrs les résultats définitifs de l'opération et on évitera peut-être les iritis qui sont relativement assez fréquentes à certaine période de la maladie.

Mais il ne faudrait pas croire que le procédé de Lister tout entier devrait être ici appliqué dans toute sa rigueur; bien loin de là; je pense au contraire que si on voulait asperger trop abondamment la conjonctive et la cornée avec des liquides désinfectants, on s'exposerait facilement à des conjonctivites qui pourraient plutôt aggraver au lieu de faciliter la cicatrisation de la plaie cornéenne.

Voilà comment je procède dans ces opérations :

1° Tous les instruments qui me servent dans l'opération de la cataracte sont imbibés quelques minutes avant l'opération dans une solution au 1/100e d'acide borique; j'essuie les paupières pendant l'opération avec des compresses qui ont été préalablement lavées dans une solution boratée ou phéniquée au 1/1000e. A chaque nouveau pansement, les yeux sont lavés avec une solution boratée. C'est en joignant ces moyens antiseptiques aux modifications que j'ai adoptées dans ces derniers temps pour l'extraction de la cataracte, que j'ai pu réaliser des succès éclatants dans les opérations de la cataracte et qui me donnent dans la clientèle de la ville des résultats certains.

Ces modifications portent sur plusieurs points que je ne saurais trop recommander à l'attention des chirurgiens.

Pour que les opérations de la cataracte soient suivies d'un bon succès, il faut se conformer aux prescriptions suivantes :

1° Que la plaie ne dépasse pas la ligne de jonction de la cornée à la sclérotique ;

2° Que la plaie ait la forme d'un petit lambeau hémisphérique et qu'elle s'étende à un tiers de la circonférence cornéenne;

3° Que l'excision de l'iris soit faite dans toute l'étendue de la plaie;

4° Que l'excision de la capsule soit pratiquée avec le couteau de de Graefe au premier temps de l'opération et avant que la contre-ponction ait été faite ;

5° Que l'expulsion du cristallin se fasse après que le blépharostat et tous les autres instruments sont retirés;

6° Le pansement doit être fait par la méthode désinfectante exposée plus haut.

Telles sont, en résumé, des indications précises pour l'application de la méthode de Lister dans la chirurgie oculaire. Nous ne doutons pas qu'une fois admise dans la pratique ophtalmologique, elle rendra des services aussi réels que dans la chirurgie générale.

DU TRAUMATISME, DES BLESSURES ET DES CORPS ÉTRANGERS DU GLOBE DE L'ŒIL

Par le docteur A. YVERT, médecin aide-major.

(SUITE)

Pronostic. — On peut dire, d'une manière générale, que tout état sympathique, quel qu'il soit, doit toujours inspirer de sérieuses inquiétudes et faire craindre à un moment donné que la vision compromise seulement en partie ne soit, dans un délai plus ou moins rapproché, complètement abolie. Il existe toutefois une différence très nette, sous le rapport de la gravité, suivant qu'on a affaire à de simples troubles fonctionnels ou aux affections sympathiques proprement dites ; mais ici encore les avis sont partagés et deux camps se trouvent en présence. Certains auteurs, en effet, Donders à leur tête, prétendent que la forme irritative n'est pas susceptible de se transformer en une affection plus maligne ; et déclarent hautement que ces troubles purement fonctionnels sont le plus souvent exempts de tout danger éventuel et de gravité inquiétante, et qu'ils ne sauraient autoriser à des entreprises radicales. Ils établissent cependant une exception pour les cas plus tenaces, dans lesquels l'intensité des douleurs et de la photophobie, la persistance du larmoiement et du spasme des paupières dépasseraient les limites ordinaires et rentreraient, par ce fait même, dans la catégorie désignée par eux pour la distinguer de la précédente, sous le nom de forme grave irritative. Les adversaires de cette opinion, et Rossander en par-

ticulier, n'admettent pas une délimitation aussi tranchée entre les troubles fonctionnels et les affections sympathiques proprement dites : pour eux, cette ligne de démarcation serait loin d'être aussi absolue ; et ils démontrent, avec preuves à l'appui, il faut bien en convenir, que ces phénomènes peu graves et dépourvus de toute malignité apparente au début ne sont trop souvent, hélas ! que le prélude d'accidents beaucoup plus sérieux. Comme corollaire, ils arrivent à cette conclusion parfaitement logique, que tout état sympathique, même aussi léger qu'on puisse le supposer dans le principe, fait courir au globe de l'œil, indemne jusque-là, les plus sérieux dangers. Sans entrer ici dans une polémique qui nous entraînerait beaucoup trop loin, nous dirons qu'à notre avis il y a exagération de part et d'autre : sans doute, ces troubles fonctionnels, tant qu'ils restent fort peu accentués, ne présentent pas de gravité absolue et n'exigent pas une intervention immédiate ; mais ils n'en doivent pas moins tenir constamment en éveil le chirurgien consulté, et autorisent, s'ils persistent tant soit peu, à une entreprise radicale. Nous verrons d'ailleurs, dans un instant, que l'énucléation préventive bien comprise, actuellement à l'ordre du jour, semble donner gain de cause aux partisans du traitement actif.

Toute discussion cesse quand il est question d'affections sympathiques proprement dites : tous les auteurs alors s'accordent pour reconnaître la gravité excessive d'une pareille complication. Mais ici encore il est indispensable d'établir des distinctions variables avec la partie du globe de l'œil qui est affectée sympathiquement, et avec la nature même du processus anatomique qui est la conséquence de cette irritation à distance. Tandis, en effet, que la vision est presque fatalement compromise, quoi qu'on fasse, par le développement de l'irido-cyclo-choroïdite plastique, elle est susceptible d'un rétablissement à peu près complet quand il s'agit d'une simple irido-cyclite séreuse ; les formes rares paraissant occuper, dans l'échelle de gravité, le milieu entre ces deux termes extrêmes. Mais, il ne faut pas l'oublier et nous ne saurions trop le répéter, ces conclusions ne sont vraies que dans l'hypo-

thèse d'un traitement parfaitement rationnel et capable de supprimer au plus tôt la transmission, d'un organe à l'autre, de l'irritation qui est la seule cause de tous ces désordres. Reste donc à examiner actuellement la question capitale de l'intervention thérapeutique.

Traitement. — Nous dirons tout d'abord, afin de n'avoir plus à y revenir, quelle est la conduite à tenir à l'égard de l'œil sympathisé ; car si l'on est appelé, comme le fait ne se rencontre que trop souvent dans la pratique, seulement après le début des accidents, force est bien, tout en s'adressant principalement à la cause, de combattre en même temps les effets. Or, dans tous les cas où il s'agira simplement encore de troubles fonctionnels et de douleurs névralgiques, le repos, le sulfate de quinine, et au besoin l'administration du calomel à l'intérieur rempliront toutes les indications. A-t-on affaire, au contraire, déjà au début d'un véritable processus inflammatoire, il faudra recourir d'emblée à l'emploi des antiphlogistiques : l'application, plusieurs fois répétée s'il le faut, de sangsues à la tempe correspondante; des instillations du collyre à l'atropine, à l'ésérine ou à la pilocarpine, suivant les cas ; les purgatifs enfin seront tout naturellement indiqués. Mais où le problème devient plus compliqué, c'est quand on est consulté en pleine évolution d'irido-choroïdite, et qu'on est mis en demeure de se prononcer : faut-il s'abstenir de toute intervention chirurgicale et se contenter simplement des antiphlogistiques employés avec largesse; ou au contraire pratiquer, comme le conseillent certains auteurs, l'iridectomie, séance tenante? Nous devons avouer que, pour notre compte personnel, nous inclinons fortement vers l'abstention, momentanée du moins ; car si l'excision de l'iris a fourni parfois de légères améliorations dans l'irido-choroïdite séreuse, elle n'a donné que de déplorables résultats dans tous les cas où celle-ci affectait la forme plastique. Aussi, lors même qu'on se déciderait pour l'opération, croyons-nous prudent d'attendre pour la pratiquer qu'on ait supprimé depuis quelques jours déjà la cause primitive de l'irritation sympathique; ce qui nous ramène ainsi tout naturellement à rechercher quel est le

meilleur mode de traitement applicable à l'œil sympathisant, que nous aurons seul en vue désormais.

Ce ne sont certes pas les procédés qui font défaut, car on serait autorisé jusqu'à un certain point à leur appliquer cette maxime, qui consiste à dire que leur nombre seul prouve leur inefficacité : aussi n'avons-nous ni l'intention ni la prétention de les décrire tous. Nous nous contenterons simplement de passer en revue les principaux d'entre eux, en insistant davantage cependant sur ceux qui peuvent à un moment donné trouver leur application pratique, pour arriver le plus vite possible au seul traitement véritablement actif, c'est-à-dire l'énucléation.

a. Destruction du globe de l'œil sympathisant. — S'appuyant sur ce fait d'observation clinique, connu depuis bien longtemps déjà des vétérinaires, qu'il existe chez le cheval une affection des yeux, unilatérale d'abord, mais qui ne tarde pas à gagner l'œil du côté opposé, à moins que l'organe primitivement atteint ne soit rapidement détruit par la suppuration, certains chirurgiens songèrent tout naturellement à essayer sur l'homme l'efficacité d'un pareil procédé. C'est ainsi que Mackenzie chercha à détruire le globe de l'œil à l'aide des caustiques; et que de Graefe proposa de déterminer, au moyen d'un fil de laine passé à l'intérieur même du bulbe, une choroïdite suppurée, dans le but de détruire les nerfs ciliaires, point de départ de l'irritation sympathique. Mais malheureusement cette méthode fut loin de donner sur l'homme les résultats favorables qu'on en attendait; force fut d'y renoncer, et il n'est plus aujourd'hui un seul chirurgien qui oserait en proposer l'emploi.

b. Évidement du globe de l'œil sympathisant. — Aussi, frappé des inconvénients et des dangers de la panophtalmite qui survenait fatalement comme conséquence de ce mode d'intervention, chercha-t-on à lui substituer un procédé qui, tout en remplissant le même but, exposât à moins d'accidents : l'incision de la cornée, pratiquée, suivant la méthode de Barton, de Manchester, assez largement pour permettre l'évidement complet du globe de

l'œil ; et mieux encore, l'excision d'une partie ou de la totalité de la membrane transparente, d'après le procédé de Taylor, semblaient devoir remplir parfaitement l'indication. Il n'est pas douteux que cette méthode n'ait fourni parfois de très bons résultats, et ne compte à son actif des succès éclatants; puisque Taylor, en particulier, prétend avoir réussi huit fois sur huit opérations de cette nature, qu'il eut l'occasion de pratiquer. Mais nous ferons remarquer que, malheureusement pour ce procédé, il ne saurait être généralisé; et que s'il convient à quelques cas parfaitement définis de corps étrangers qui trouvent ainsi une issue facile en même temps que les humeurs du globe de l'œil, son emploi, dans toute autre circonstance, exposerait aux plus grands dangers.

c. Amputation du segment antérieur du globe de l'œil sympathisant. — L'opération proposée par Watson, qui consiste à enlever toute la partie antérieure du globe de l'œil, région ciliaire comprise, semble, de prime abord, on ne peut plus rationnelle, puisqu'elle supprime du coup la partie du tractus uvéal, où siège, dans l'immense majorité des cas, le point de départ de l'irritation sympathique. Aussi, cette méthode a-t-elle donné quelques succès entre les mains de son auteur et des chirurgiens qui l'ont employée après lui. Par contre, il est facile de prévoir qu'elle doit rester absolument inefficace et complètement inutile toutes les fois que le siège primitif de l'irritation occupe l'hémisphère postérieur du globe de l'œil, ou que la névrite, momentanément localisée à la région ciliaire, a franchi les limites de cette zone dangereuse. Or, comme il est presque toujours impossible, cliniquement parlant, de résoudre un pareil problème, on voit donc bien que cette méthode, loin d'offrir des garanties sérieuses, peut malheureusement, dans bien des cas, inspirer au patient une sécurité trompeuse, et faciliter ainsi les progrès de l'affection. Aussi ne saurions-nous trop nous élever contre la prétention qu'ont certains auteurs de vouloir substituer d'une manière générale cette opération à l'énucléation du globe de l'œil.

d. Iridectomie. — L'excision de l'iris, proposée par de Graefe, mérite encore moins de fixer l'attention : la preuve en est que l'inventeur même de la méthode semble y avoir renoncé d'une façon définitive. Elle se comprend pourtant, jusqu'à un certain point, dans les cas où la vision n'est pas complètement abolie du côté primitivement atteint, et où l'on hésite encore à sacrifier un organe qui peut, un jour peut-être, rendre quelques services. Vignaux semble même en préconiser l'emploi contre les synéchies antérieures, l'enclavement de l'iris et les tiraillements exercés sur le corps ciliaire; mais il faut bien reconnaître que ces idées purement théoriques n'ont donné en pratique que des résultats défavorables; et que cette opération, très utile sans doute, quand elle est pratiquée préventivement, n'a plus de raison d'être pour parer aux accidents sympathiques une fois déclarés, ainsi que le démontrent surabondamment les observations cliniques, voire même celles de Gayet de Lyon. L'iridectomie ne doit donc, en somme, être acceptée que comme un pis aller, et alors que les autres méthodes, l'énucléation en particulier, semblent contre-indiquées. « Ce procédé, dit Mooren, peut être employé dans tous les cas où l'altération primaire n'a pas conduit encore à l'amaurose, et où l'on ne veut ni n'ose sacrifier l'œil voyant. Cependant, même avec le concours de circonstances avantageuses, le résultat de l'opération reste toujours précaire. » C'est donc un procédé à peu près complètement abandonné aujourd'hui, et qui ne saurait être mis en parallèle avec l'énucléation.

e. Névrotomie ciliaire. — Nous en dirons tout autant de la méthode imaginée en 1866 par de Graefe, et mise en pratique pour la première fois par Meyer : elle consiste, comme on sait, à sectionner au niveau de la région ciliaire ceux des rameaux nerveux qui paraissent être les organes de transmission de l'irritation à distance, et qui correspondent précisément au maximum de sensibilité. Mais Mooren a démontré, en se basant sur l'examen attentif de plus de 50 observations de névrotomie ciliaire, que l'amélioration, quand elle avait lieu, n'était toujours que passagère; et Arlt, de son côté, a

prouvé, avec expériences à l'appui, que la réunion possible des nerfs ciliaires, après leur section simple, expliquait tout naturellement, dans la plupart des cas, la reproduction plus ou moins rapide des accidents. On comprend d'ailleurs bien facilement, et sans qu'il soit besoin de recourir à une pareille explication, fort juste sans doute dans certains cas, qu'on doit éprouver les plus grandes difficultés à sectionner ainsi la totalité des nerfs ciliaires incriminés ; il n'y a donc, dès lors, pas lieu de s'étonner de voir l'irritation transmise encore à distance par l'intermédiaire de ceux qui ont échappé à la section. Aussi pensons-nous, avec la grande généralité des auteurs, que cette opération ne doit pas être remise en honneur, et qu'elle est loin de mériter la confiance que ses défenseurs ont voulu lui attribuer.

f. Section du nerf optique et des nerfs ciliaires en arrière de l'œil. — C'est pour parer à ces inconvénients et pour arriver au même but cependant, qu'on a cherché à pratiquer la section des nerfs ciliaires, non plus à l'intérieur même du globe de l'œil, mais immédiatement en arrière de cet organe. La section simultanée du nerf optique, des vaisseaux centraux de la rétine et des ramuscules ciliaires paraissait, en effet, devoir ainsi supprimer du même coup et d'emblée, tous les organes de transmission de l'irritation primitive. A trois reprises différentes, des voix justement autorisées se sont élevées pour soutenir la cause de cette méthode. De Wecker, en 1872, au Congrès ophtalmologique de Londres, chercha à la faire triompher et en traça les règles opératoires ; quelques années plus tard, en 1876, M. Boucheron publia une note « sur la résection des nerfs ciliaires et du nerf optique en arrière de l'œil, substituée à l'énucléation du globe oculaire dans le traitement de l'ophtalmie sympathique » ; au mois de janvier 1878, Schöler vint soutenir cette thèse à la Société de médecine de Berlin, et déclarer, en s'appuyant sur dix observations personnelles, que la névrotomie optico-ciliaire doit être préférée à l'énucléation du bulbe dans toutes les circonstances où celle-ci est indiquée. Il y a quelques jours à peine, enfin, notre excellent confrère et ami le docteur Redard, re-

venait sur cette question, et apportait à l'appui de cette manière de voir plusieurs faits empruntés à la pratique de M. Abadie. Mais nous devons reconnaître que, malgré tous les arguments invoqués par ces auteurs, en faveur de la méthode qu'ils préconisent, celle-ci est loin d'être généralement acceptée, et ne compte pas encore aujourd'hui de nombreux partisans; nous attendrons donc, pour juger d'une manière définitive la valeur absolue de ce mode d'intervention, qu'une plus longue expérience nous permette de nous prononcer en toute connaissance de cause.

g. Blépharorraphie. — Nous devons enfin, pour être complet, dire un mot seulement de la suture des paupières, proposée en 1874 par Verneuil, comme mode de traitement de l'ophtalmie sympathique. Qu'il nous suffise de rappeler que les cas auxquels fait allusion le savant professeur de la Pitié sont tout à fait exceptionnels; et que si la blépharorraphie donne d'excellents résultats toutes les fois que la sympathie reconnaît pour cause une protection insuffisante de la conjonctive ou de la cornée par les paupières pathologiquement déviées, cette méthode tout au moins n'est pas susceptible de généralisation, et ne saurait avoir la prétention de se substituer à l'extirpation du globe de l'œil.

h. Énucléation. — Reste donc à étudier maintenant la valeur de cette dernière opération, aujourd'hui admise sans conteste par tous les ophtalmologistes, et dont l'efficacité, universellement reconnue, ne saurait actuellement faire l'objet d'un doute. Indépendamment, en effet, des avantages incontestables qui résultent de l'ablation du bulbe, et dont les moindres consistent : dans la suppression immédiate et instantanée de la cause même de l'irritation; dans la solution subite de toute continuité entre les voies de transmission d'un organe à l'autre; dans la substitution, à un moignon informe, trop souvent douloureux et insupportable, d'un œil artificiel ordinairement bien toléré et parfaitement satisfaisant, sous le rapport de l'esthétique; force est bien de reconnaître que c'est la seule opération qui, dans tous les cas où l'œil sympathisé est susceptible d'amélioration ou de guérison complète,

conduise d'une manière certaine à ce résultat favorable. Quand toutes les autres méthodes, que nous venons de passer successivement en revue, sont reconnues absolument inefficaces et insuffisantes, l'énucléation reste là, comme dernière ressource; et elle parvient encore, presque toujours, à sauver l'organe compromis, en partie, par une sécurité trompeuse. Les cas même les plus défavorables en apparence à l'énucléation, dans lesquels ce mode de traitement n'a pu entraver la marche rapidement progressive de l'affection sympathique, loin d'être à charge à cette opération, ne font, au contraire, qu'en démontrer l'efficacité : ils prouvent uniquement qu'on est intervenu trop tard, puisque jamais ces complications n'ont été observées, à la suite d'une extirpation hâtive. Aussi l'énucléation, pratiquée la première fois en 1851, par Prichard, de Bristol, pour parer à des accidents sympathiques, en pleine évolution, ne tarda-t-elle pas à être proposée comme moyen préventif, c'est-à-dire non plus seulement dans le but de combattre, mais bien de prévenir de pareils désordres. Nous devrons donc examiner successivement l'énucléation dite préventive d'une part, et l'énucléation désignée, par opposition, sous le nom de curative, d'autre part.

1° *Énucléation préventive.* — Étant donné que certaines lésions du globe oculaire entraînent presque inévitablement, dans un délai plus ou moins rapproché, des accidents sympathiques du côté opposé, il devait sembler tout naturel de chercher à empêcher le développement de ces complications, par la suppression anticipée de l'œil primitivement atteint; surtout dans les cas où des désordres anatomiques considérables et l'abolition complète de la vision le transforment en un organe non seulement inutile, mais éminemment dangereux. Telle est l'idée première qui a servi de base à la doctrine de l'énucléation préventive; tel est aussi le principal argument sur lequel se sont appuyés les défenseurs de cette doctrine, pour établir leur règle de conduite. Reste maintenant à résoudre la question de savoir : si, comme le prétendent, au contraire, les adversaires de cette méthode, cette opération prati-

quée prématurément, ne présente pas plus d'inconvénients que d'avantages; si, en un mot, on ne fait pas courir au patient de plus grands dangers par cette intervention hâtive que par l'expectation pure et simple. Or, on peut ranger sous cinq chefs principaux les objections les plus sérieuses qui ont été adressées à l'énucléation préventive : voyons donc quelle en est la valeur, et de quel côté, en résumé, se trouve être la vérité. L'ophtalmie sympathique, dit-on, n'est pas une conséquence fatale des lésions très nombreuses pour lesquelles on fait un devoir de pratiquer l'extirpation préventive; et il peut parfaitement arriver que cette complication ne survienne jamais? Mais à cela, nous répondrons, avec les défenseurs de cette méthode, qu'à quelques exceptions près, trop rares malheureusement, tous les cas qui rentrent dans les indications immédiates de l'énucléation préventive, amènent tôt ou tard des accidents à distance. La sympathie ne connaît pas de limites, et il n'est que trop avéré qu'on l'a vue survenir 45 et même 49 ans après la lésion qui en a été le point de départ. Il semble donc parfaitement justifié de débarrasser le plus tôt possible le pauvre patient, d'un organe, qui ne doit plus lui rendre aucun service, et qui, par contre est, pour l'autre œil, une menace de danger perpétuel. Nous ne nous arrêterons pas à discuter la bénignité possible de l'affection sympathique; car il n'est que trop démontré aujourd'hui, qu'on serait mal venu de compter sur un pareil argument. Il est, en effet, absolument impossible de prévoir *à priori* sous quelle forme se traduira l'irritation à distance; et quand, par malheur, on a affaire à ces manifestations plastiques, justement connues par leur malignité, et qui compromettent si souvent le globe de l'œil, il est déjà trop tard pour intervenir efficacement. Les progrès du mal sont tellement rapides parfois, que l'énucléation, pratiquée même au début, au lieu de produire un temps d'arrêt, ne fait bien souvent qu'activer encore davantage la marche, déjà si précipitée, de ce terrible processus. Cette réponse d'ailleurs s'adresse également et avec non moins d'à-propos à l'objection de ceux qui prétendent qu'on a toujours, une fois les accidents reconnus, le temps de pratiquer l'énu-

cléation. Quant à l'opinion qui consiste à rester inactif, sous prétexte que cette opération n'a pas toujours fourni les résultats qu'on en attendait, loin d'être défavorable à la thèse que nous soutenons, elle ne fait certainement que lui prêter un nouvel appui. Il est absolument démontré, en effet, et pas une seule observation du contraire n'existe dans la science, que l'énucléation, pratiquée assez tôt, a toujours prévenu le développement des accidents du côté opposé. Par contre, deux observations de Berlin et de Hirschberg prouvent que l'extirpation faite seulement vingt-quatre heures après le début de l'affection sympathique, resta absolument sans aucun résultat. En présence de pareils faits, nous n'oserions certainement point recommander l'expectation ! Vient enfin l'argument principal, celui dont les adversaires de l'énucléation font, pour nous servir d'une expression vulgaire mais parfaitement significative, leur grand cheval de bataille : nous voulons parler des dangers qui peuvent résulter du traumatisme opératoire. Nous devons donc examiner, avec la plus scrupuleuse attention, ce qu'a de fondé une pareille opinion ; et rechercher si, comme ils le prétendent, l'extirpation du globe de l'œil entraîne réellement à sa suite les conséquences fâcheuses dont ils veulent la rendre responsable. Or, il faut bien le reconnaître, cet argument ne saurait, non plus que les précédents, tenir devant les résultats de l'observation clinique ; ainsi que le démontrent surabondamment les statistiques suivantes, empruntées à différents auteurs. En effet, le chiffre total des cas de mort survenus par le fait de l'énucléation, n'était que de quatre en 1872 ; si on y ajoute les observations plus récentes de Just, de Pagenstecker et de Verneuil, on trouve qu'en réalité, il existe en tout dans la science seulement sept exemples de cette nature : proportion déjà bien faible certainement, quand on songe au nombre considérable d'énucléations qui ont été pratiquées, depuis quelques années, tant en France qu'à l'étranger. D'autre part, Mooren déclare, sur une série de plus de 100 cas, n'avoir jamais noté d'accident qui pût compromettre l'existence de l'opéré ; Rossander apporte également, à l'appui de cette opinion, une statistique de 117 ob-

servations, toutes terminées par une guérison rapide ; enfin, sur un ensemble de 300 cas analysés par Vignaux dans sa thèse, cet auteur n'a noté que deux complications mortelles, dont on ne saurait, d'ailleurs, rendre l'opération immédiatement responsable. Si nous ajoutons à ces statistiques, déjà assez nombreuses par elles-mêmes, les 47 énucléations pratiquées sans accident par M. Galezowski, dans ces dernières années, force sera bien de conclure avec nous, en toute sincérité, que l'extirpation du globe de l'œil est une opération des plus bénignes, et qu'on ne saurait sérieusement arguer de quelques exemples malheureux pour rejeter, de parti pris, l'énucléation préventive. Aussi ne craignons-nous pas de trop nous avancer, en disant qu'aujourd'hui la plupart des ophtalmologistes l'admettent en principe, à la condition toutefois de bien spécifier les circonstances qui indiquent ou qui contre-indiquent ce mode d'intervention. M. Warlomont, qui a prêté à cette méthode l'appui de sa haute autorité, successivement au congrès de Londres en 1872, puis au congrès de Genève en 1877, n'a pas hésité, tout en s'en déclarant partisan convaincu, d'aborder ce difficile problème, et de montrer toutes les difficultés que peut entraîner son application dans la pratique : « Il n'est pas de question plus grave, dit en effet ce savant ophtalmologiste, plus digne de fixer l'attention du médecin, que celle de la conduite à tenir dans les cas où un œil, étant détruit par le traumatisme ou par une autre cause, son congénère se trouve sous la perpétuelle menace, tacite ou déjà exprimée, de l'ophtalmie sympathique. De la détermination qui sera prise dépendra, la plupart du temps, soit la sécurité absolue du patient, soit une existence tout entière traversée par des accès douloureux, des suspensions d'étude ou de travail, des perplexités résultant de la crainte trop légitime d'accidents consécutifs, dont la cécité est le dénouement possible. L'irrésolution du médecin, les répugnances instinctives mais non justifiées du patient, peuvent avoir ici les plus tristes conséquences. » De Graefe, allant même encore beaucoup plus loin, ne craint pas de répéter « qu'il vaut assurément mieux faire plutôt dix énucléations inutiles que

d'assumer la responsabilité d'une seule cécité. » Mais malheureusement, il ne suffit pas de procéder par affirmation; ce qu'il importe, avant tout, au praticien de connaître, n'est pas tant l'utilité de l'énucléation préventive bien comprise, question aujourd'hui définitivement résolue, que les indications qui réclament ou les contre-indications qui doivent faire rejeter ce mode d'intervention.

a. Contre-indications. — Or, la plupart des auteurs sont d'accord pour repousser d'une manière absolue l'énucléation préventive, dans les deux conditions suivantes, parfaitement définies : 1° quand le globe de l'œil conserve encore un certain degré de vision ; ou lorsque cette dernière, momentanément abolie par le fait de l'accident, est cependant susceptible d'amélioration; 2° toutes les fois que, malgré la disparition complète et absolue de toute perception lumineuse, le globe de l'œil ou le moignon qui le représente est absolument indolore, spontanément ou à la pression. Ces contre-indications sont formelles, et on ne saurait transiger avec elles sans se départir, à notre avis, de la prudente et sage réserve qui doit, en toutes circonstances, guider la main du chirurgien. Tout au plus pourrait-on, dans quelques cas exceptionnels de moignon volumineux, difforme et incompatible avec le port d'un œil artificiel, se laisser influencer par les instances réitérées du malade, et se décider à pratiquer l'extirpation de cet organe inutile et incommode. Mais qu'on ne se méprenne pas sur notre pensée : les faits de cette nature ne rentrent pas dans les indications; ils ne constituent qu'une exception aux contre-indications de l'énucléation préventive.

Voyons maintenant dans quelles conditions il est parfaitement indiqué de recourir d'emblée à cette opération.

b. Indications. — Nous placerons, sans hésitation, au premier rang les grands traumatismes avec désorganisation à peu près complète du globe de l'œil ; car il est bien certain, comme l'ont admis d'ailleurs, sans grande discussion, tous les ophtalmologistes réunis au congrès de Genève, que « quand un œil vient d'être détruit par une cause traumatique, et que tout espoir d'y voir subsister ou revenir un degré de vision

utile est perdu, c'est rendre un immense service au blessé que de l'en débarrasser séance tenante par l'énucléation avec anesthésie : on lui épargne les suites immédiates du traumatisme, l'ophtalmite, les longues suppurations ; on le rend, pour ainsi dire, du jour au lendemain à ses travaux ; il est dans d'excellentes conditions pour recevoir bientôt une coque artificielle dont le port sera inoffensif, et on le préserve à coup sûr des accidents consécutifs. »

Les blessures étendues de la région ciliaire avec issue du cristallin et de la plus grande partie de l'humeur vitrée, réclament également l'énucléation préventive ; mais à la condition expresse toutefois qu'elles soient compliquées de la perte définitive de la vision. Aussi ne saurions-nous admettre sans restriction l'indication posée par Critchett, qui conclut en disant que « dans les cas de blessure du corps ciliaire par coup de couteau, par exemple, ayant amené à sa suite une cataracte traumatique, il y a des motifs suffisants pour énucléer, bien qu'il soit possible d'attendre encore quelque vision de la résorption du cristallin. Pour mon compte personnel, je n'hésiterais pas à me faire débarrasser de l'organe ainsi blessé. » Malgré l'autorité dont émane une pareille opinion, nous ne saurions y souscrire, et nous devons reconnaître d'ailleurs que tel est aussi l'avis de la plupart des ophtalmologistes : ils ne consentiraient, en pareille circonstance, à pratiquer l'énucléation préventive qu'en cas de perte absolue et définitive de la vision, ainsi que nous l'avons établi plus haut, en règle générale.

Une autre indication non moins formelle ressort de la pénétration de corps étrangers à l'intérieur du globe de l'œil ; mais à la condition encore que la vision soit complètement supprimée par le fait du traumatisme, et l'organe douloureux : « En pareil cas, l'indication de l'énucléation, dit M. Warlomont, est plus impérieuse encore. » Maintenue dans ces justes limites, cette intervention hâtive nous paraît absolument justifiée ; mais à aucun prix nous ne saurions approuver l'exagération des auteurs, assez nombreux aujourd'hui, qui proposent d'énucléer le globe de l'œil, sous prétexte qu'il

renferme un corps étranger à son intérieur. Power, par exemple, n'hésite pas à poser en principe, que toutes les fois qu'on a de bonnes raisons de croire à la pénétration et au séjour d'un corps étranger dans le corps vitré, le meilleur traitement consiste dans l'extirpation immédiate du globe de l'œil. Pour Mac-Naughton Jones aussi, s'il existe un corps étranger intra-oculaire, il n'y a pas à hésiter : l'énucléation est formellement indiquée; il n'admet de retard qu'en cas de doute sur la présence de ce dernier à l'intérieur du bulbe, et encore avec recommandation expresse de pratiquer l'énucléation préventive, dès que les symptômes permettront d'être plus affirmatif. Telle est, pour le dire en un mot, à quelques variantes près, l'opinion qui a cours presque forcé chez nos voisins d'outre-Manche ; elle nous explique tout naturellement les nombreuses observations d'extirpation du globe de l'œil publiées, chaque année, par les ophtalmologistes anglais. Mais, quoi qu'il en soit, nous ne saurions approuver complètement cette manière de voir; car, à notre avis, il ne suffit pas de la présence parfaitement constatée, au fond de l'œil, d'un corps étranger, pour qu'on se croie en droit de pratiquer l'énucléation; ce mode d'intervention n'est réellement indiqué qu'en cas de perte absolue de la vision et de sensibilité anormale de l'organe atteint.

Au nombre des indications également indiscutables, nous devons ranger enfin, d'une part, la sensibilité spontanée ou provoquée, continue ou passagère du globe de l'œil, ou du moignon, qui en tient la place; d'autre part, le développement de ces irido-choroïdites à répétition, qui réagiront fatalement à un moment donné sur l'organe du côté opposé. Ce serait certainement commettre la plus grande imprudence, et s'exposer de gaieté de cœur aux complications les plus redoutables, que d'attendre, en pareille circonstance, l'éclosion des accidents sympathiques pour intervenir activement. Aussi n'est-il pas un seul chirurgien un peu expérimenté qui oserait encourir une semblable responsabilité. « Quand un œil, ajoute encore M. Warlomont dans le remarquable rapport auquel nous avons fait déjà plusieurs fois allusion, perdu par

une cause quelconque, traumatique ou autre, ou le moignon qui le représente, est le siège d'une sensibilité continue ou intermittente, ou d'un état inflammatoire aigu ou chronique, ou l'asile d'un corps étranger, ou d'un cristallin crétacé en faisant office, l'énucléation est indiquée comme moyen préventif, même en l'absence de toute manifestation sympathique. »

Il est une question que nous ne saurions évidemment approfondir, mais dont nous devons tout au moins dire quelques mots, à propos de l'énucléation préventive : nous voulons parler du mode d'intervention auquel il convient de recourir dans le cas où le traumatisme donne lieu à un phlegmon du globe de l'œil. Qu'il nous suffise de rappeler ici que l'énucléation, repoussée jusqu'à ces dernières années, d'une manière absolue, pendant toute la période de suppuration, semble aujourd'hui devoir, au contraire, mériter la préférence sur toutes les autres méthodes thérapeutiques. Vignaux a démontré, en effet, en se basant sur 19 opérations pratiquées en plein phlegmon, que l'énucléation est parfaitement indiquée dans tous les cas où la panophtalmite n'est pas le symptôme d'une maladie générale ; et constitue, sans aucun doute, le meilleur mode de traitement. Cette opinion, d'ailleurs, est absolument d'accord avec le résultat de notre observation personnelle, qui nous a permis de vérifier trois fois la bénignité remarquable de l'énucléation pratiquée pendant la période de suppuration.

Telles sont, en somme, aussi résumées que possible, les principales indications de l'énucléation préventive ; nous n'ignorons pas qu'il existe encore à l'heure actuelle des esprits, parfaitement distingués d'ailleurs, qui n'acceptent pas ces conclusions, et qui rejettent *à priori* toute espèce d'intervention hâtive. Mais nous n'en maintenons pas moins notre manière de voir, qui a l'avantage immense d'embrasser la généralité des faits ; d'ailleurs, lors même que cette opération aurait, en mettant les choses au pis, été dirigée contre des accidents purement hypothétiques, il n'y aurait pas lieu de le regretter, puisqu'elle est, dans tous les cas, absolument inoffensive.

2° *Enucléation curative.* — Tout autres sont les indications de l'énucléation dite curative, qui, comme son nom seul l'indique, a pour but de combattre des manifestations sympathiques déjà existantes, et à une période plus ou moins avancée de leur évolution. Nous allons malheureusement ici encore nous trouver aux prises avec les plus grandes difficultés, ce qui n'a rien d'étonnant, quand on songe aux variétés si nombreuses et si différentes qui caractérisent les états sympathiques. Aussi, afin de procéder avec ordre et de bien tracer la règle de conduite à suivre dans chaque cas particulier, étudierons-nous successivement les indications qui conviennent aux troubles fonctionnels ou formes irritatives d'une part, et aux affections proprement dites, d'autre part.

a. Formes irritatives. — Bien que la plupart de ces formes irritatives n'entraînent pas immédiatement à leur suite de sérieuses conséquences, toute proportion gardée, les auteurs ne s'accordent pas moins sur la nécessité qu'il peut y avoir dans certaines conditions données, de pratiquer le plus tôt possible l'extirpation du globe de l'œil sympathisant. Toutes les fois que cet organe, devenu définitivement impropre à la transmission des impressions lumineuses, est remplacé par un moignon irritable et douloureux spontanément ou à la pression, il ne saurait y avoir d'hésitation et l'énucléation est indispensable. Nous serons non moins affirmatif pour les cas dans lesquels le moignon, tout en n'étant pas le siége d'une sensibilité anormale, paraît être la seule cause probable des phénomènes pathologiques observés du côté opposé : « L'énucléation d'un œil perdu, dit en effet à ce propos M. Warlomont, fût-il complètement indolore, est encore indiquée si (ce qui est possible, même dans ces conditions) le second œil devient le siège de symptômes attribuables à la sympathie. » A plus forte raison les iritis et les irido-choroïdites à répétition comportent-elles les mêmes indications. Mais où le problème devient plus embarrassant, c'est quand il s'agit de résoudre la question de savoir s'il faut encore intervenir de la même manière quand l'œil sympathisant conserve un certain degré de vision. Or, on ne pourra évidemment, en pareille circonstance, arri-

ver à une solution définitive, qu'après avoir examiné avec le plus grand soin chacun des termes du problème et établi la balance entre les avantages et les inconvénients qui peuvent résulter de l'abstention. Si le globe oculaire primitivement atteint n'a subi qu'une diminution relative de l'acuité visuelle, et que les troubles fonctionnels observés du côté opposé présentent peu de gravité, il est bien certain que toute opération radicale serait un non-sens : les palliatifs seuls trouveront ici leur indication. Par contre, il serait impardonnable de tenter la conservation de l'organe sympathisant dans l'hypothèse d'une abolition presque complète de la vision de ce côté, et de troubles fonctionnels très accusés du côté opposé. Bien plus, nous croyons, avec Rossander, ce sacrifice absolument indispensable dans tous les cas où la forme irritative présenterait un certain degré de persistance et de gravité, alors même que la vision de l'œil sympathisant serait en partie conservée : l'observation clinique, d'une part, qui démontre, contrairement aux idées théoriques de Donders, que cette forme irritative est susceptible, à un moment donné, de se transformer en affection maligne; les résultats éminemment favorables fournis par l'énucléation, dans le cas de simples troubles fonctionnels, d'autre part, ne laissent aucun doute à cet égard. En effet, sur les 28 opérations de cette nature rapportées par Rheindorf en 1865, il y eut 27 guérisons définitives; sur les 16 publiées par Mooren en 1869, ce chirurgien compta 16 succès ; sur les 33 réunies par Rossander en 1876, la guérison survint dans tous les cas; enfin sur les 48 empruntées à Vignaux en 1877, on note 43 succès complets. Ce qui donne, au total, une proportion de 119 résultats excellents sur 125 énucléations pratiquées. Aussi regardons-nous, en présence de pareils faits, la règle de conduite que nous préconisons comme absolument indiquée.

b. Affections sympathiques proprement dites. — Un peu différentes sont les indications de l'énucléation curative qui conviennent aux états sympathiques caractérisés, non plus seulement par un simple trouble fonctionnel, mais par une lésion anatomique appréciable, et que nous sommes convenu

de désigner, pour ce motif, sous le nom d'affections proprement dites. Mais ici encore il est absolument indispensable, si l'on veut arriver à une classification méthodique et rationnelle des règles opératoires, d'établir des catégories et de rechercher successivement pour les formes plastiques, pour les formes séreuses et pour les formes rares, les indications et les contre-indications qu'elles comportent : la conduite à tenir est, en effet, bien loin d'être la même dans ces différents cas.

Un fait capital doit toujours préoccuper le chirurgien et exercer la plus grande influence sur sa détermination, toutes les fois qu'il s'agit d'intervenir contre ces irido-cyclo-choroïdites plastiques, justement connues pour leur malignité toute particulière : nous voulons parler du résultat très souvent nul, presque toujours incomplet de l'énucléation du globe de l'œil en pareille circonstance. Quand malheureusement l'affection sympathique présente d'emblée cette forme exsudative, on ne saurait se faire illusion sur la gravité d'une pareille complication ; et il faut être bien prévenu à l'avance que la marche rapidement progressive n'est qu'exceptionnellement entravée par cette opération radicale. Aussi, toute intervention de cette sorte est-elle formellement contre-indiquée, dans tous les cas où il reste encore un certain degré de vision dans l'œil sympathisant, quelque léger d'ailleurs qu'il puisse être ; vouloir, dans ces conditions, enlever l'organe primitivement atteint, serait certainement une très grave faute chirurgicale. Bien des exemples, en effet, sont là pour démontrer que dans quelques cas où l'œil affecté d'abord conserve encore un peu de vision, et où, par contre, l'inflammation sympathique fait des progrès rapides, c'est finalement l'œil blessé qui est resté le meilleur et qui a rendu le plus de services. Sœlberg Wells en a rapporté quelques observations ; Pooley en a publié un cas remarquable, dans lequel la perte de la vision fut totale et définitive du côté sympathisé, tandis que la récupération de la vue devint à peu près complète dans l'œil primitivement blessé ; tout dernièrement, enfin, Gayet, de Lyon, a observé un fait de cette nature et non moins intéressant, où la vision de l'œil gauche, sympathisé, fut complète-

ment abolie, tandis que l'œil droit, siège primitif de la blessure, put, même sans opération, recouvrer une assez grande quantité de vision pour permettre au malade de se conduire. Or, n'est-il pas évident qu'en pareille circonstance on enlèverait au malheureux patient, par une énucléation contre-indiquée et absolument irrationnelle, la seule ressource qui lui restât? Et n'est-on pas obligé de reconnaître que cette opération, loin d'améliorer sa situation, n'aurait fait, au contraire, qu'aggraver les désordres en occasionnant la cécité complète?

Toutefois, il faut bien avouer qu'à cette contre-indication près, l'extirpation du globe de l'œil n'en reste pas moins le seul mode d'intervention qui ait quelque chance d'aboutir, quand le point de départ de l'irritation à distance siège, à n'en pas douter, dans un moignon douloureux renfermant un corps étranger ou ayant subi la transformation calcaire. Ce moignon même, fût-il absolument indolore au moment du développement des accidents sympathiques, nous n'hésiterions pas, pour notre compte personnel, à en pratiquer l'ablation, tellement nous sommes convaincu que, si cette forme maligne est susceptible de rétrocéder, ce succès ne peut être obtenu qu'à ce prix. Nous verrons d'ailleurs bientôt qu'il n'y a pas en pareil cas un seul instant à perdre; et qu'il faut intervenir le plus rapidement possible : les exemples malheureux de Berlin et de Hirschberg, qui procédèrent cependant à l'énucléation vingt-quatre heures seulement après le début des accidents, nous prouvent assez que les moments sont pour ainsi dire comptés, et que chaque minute de retard semble diminuer d'autant les chances de succès.

Les résultats de l'énucléation, tout en étant infiniment supérieurs quand il s'agit de combattre ou d'arrêter le développement de l'irido-choroïdite séreuse sympathique, sont loin cependant encore d'être favorables dans tous les cas. On peut certainement établir, en règle générale, que cette opération parvient à enrayer l'affection, et conduit ordinairement à une guérison définitive quand l'intervention du chirurgien est assez rapide; mais il ne faudrait cependant pas compter, d'une

manière absolue, sur une terminaison aussi heureuse, ni baser toujours sa thérapeutique sur de pareilles prévisions. Aussi, posons-nous en principe que l'énucléation est, ici encore, formellement contre-indiquée, tant que l'œil sympathisant conserve un degré de vision suffisant pour les besoins ordinaires de la vie; mais, par contre, dans tous les cas où l'amaurose est complète et irrémédiable, nous regardons comme absolument indispensable la suppression, aussi prompte que possible, de la cause de cette affection sympathique. Nous ne serions même pas éloigné de recommander également l'énucléation toutes les fois que la vision, conservée encore, mais à un degré très faible, dans l'œil primitivement atteint, coïnciderait avec une inflammation séreuse assez bénigne du côté opposé : mieux vaudrait certainement, en effet, sacrifier d'emblée un organe à peu près inutile, dans le but d'obtenir la guérison définitive de l'œil sympathisé, que d'attendre le développement d'accidents plus redoutables pour recourir comme dernière ressource à cette opération radicale.

Quant aux formes rares de l'affection sympathique qui ne commencent guère à être bien connues que depuis quelques années, elles nous paraissent, autant qu'on en peut juger du moins par les observations publiées, justiciables du même mode de traitement; et l'énucléation qui leur est applicable comporte les mêmes indications et les mêmes contre-indications que celles dont nous venons de parler à propos des inflammations séreuses. Nous devons toutefois faire remarquer que les résultats obtenus sont beaucoup plus favorables dans le cas de kératite que dans toute autre forme, ce qui s'explique tout naturellement par la gravité moindre du processus pathologique.

Mais, une fois l'énucléation décidée, reste encore la question de savoir quel est le moment le plus opportun pour pratiquer cette opération. Faut-il intervenir séance tenante, ou attendre au contraire une période d'accalmie? Les opinions les plus opposées ont été successivement émises, sur la conduite à tenir en pareille circonstance, par des cliniciens

non moins expérimentés ; de sorte qu'il peut paraître assez difficile au premier abord d'arriver à une conclusion certaine. Les uns, en effet, attendent, avec Arlt et Critchett, pour intervenir chirurgicalement, qu'on ait obtenu, au moyen du repos et des antiphlogistiques, la cessation complète ou tout au moins une diminution appréciable des accidents, les autres, au contraire, et Gayet à leur tête, ne craignent pas de pratiquer l'énucléation en pleine période inflammatoire. De quel côté se trouve donc la vérité?

Malgré tout le respect que nous professons pour les opinions émises par des hommes de la valeur de Critchett et de Arlt, dont l'autorité est universellement reconnue, nous ne saurions partager leur manière de voir dans ce cas particulier, et nous croyons l'énucléation immédiate préférable sous tous les rapports. S'agit-il, en effet, de la forme irritative simple et sans lésions : l'intervention rapide aura l'immense avantage de prévenir le développement d'accidents plus graves et plus tenaces ; nous avons d'ailleurs démontré, il n'y a qu'un instant, statistiques en main, que cette pratique était absolument inoffensive. A plus forte raison devra-t-on se hâter, dans tous les cas où une inflammation séreuse peut faire craindre à tout moment l'apparition de la forme exsudative ; ce qui, malheureusement, n'est arrivé que trop souvent. Dans l'hypothèse enfin de l'existence déjà confirmée de ces irido-cyclo-choroïdites plastiques éminemment malignes, ne semble-t-il pas tout naturel de supprimer le plus tôt possible le point de départ de cette irritation à distance?

Ce ne sont pas là, du reste, comme on pourrait nous le reprocher, des idées purement théoriques et créées pour les besoins de la cause ; car elles concordent absolument avec les données de l'observation clinique et reçoivent journellement la sanction de la pratique. Nous n'en voulons d'autre preuve que l'expérience de Gayet (de Lyon), qui déclare n'avoir jamais vu l'énucléation exalter la maladie du second œil, bien qu'elle ait été faite en pleine période inflammatoire.

« Dans les 48 cas que nous rapportons, dit en effet l'élève distingué qui a reproduit avec tant d'exactitude les opinions

du maître, et pour lesquels l'énucléation a été pratiquée dans les circonstances les plus variées, nous n'avons jamais vu l'énucléation du premier œil influencer défavorablement l'état du second. Dans les cas où l'irritation n'a pas été enlevée d'une façon immédiate ou rapide, elle n'a jamais été surexcitée. » Aussi conclurons-nous en disant : que l'énucléation doit être pratiquée sans retard, du moment où ce sacrifice a été jugé indispensable ; et si jamais, par malheur, il nous arrivait de nous trouver dans cette situation fâcheuse, pour notre compte personnel, nous n'hésiterions pas un instant à réclamer l'intervention immédiate. C'est assez dire toute l'importance que nous attachons à cette règle de conduite.

CLINIQUE OPHTALMOLOGIQUE

Par le docteur GALEZOWSKI.

En feuilletant mes anciennes observations, j'en ai trouvé un certain nombre qui méritent d'être rapportées tant au point de vue de leur rareté que de l'irrégularité de leur forme. Je commence par les deux faits relatifs aux troubles visuels toxiques.

I. Spasme de l'accommodation, provenant de l'intoxication nicotinique. — C'est un fait très rare que de voir se produire une contracture dans un seul muscle accommodateur, sans que les autres membranes de l'œil en soient affectées.

Dans une étude précédente sur les amblyopies nicotiniques, j'ai démontré que la nicotine agit sur les fibres délivrées par l'intermédiaire des nerfs ciliaires en les excitant et en provoquant ainsi un spasme ou contracture du sphincter pupillaire[1]. Et en effet, toutes les fois que nous avons eu l'occasion de constater des troubles visuels occasionnés par l'usage

1. Galezowski, *des Amblyopies et des amauroses toxiques*. Paris, 1879.

immodéré du tabac, nous avons pu constater que la pupille était rétrécie. Mais il était impossible de s'assurer de l'état du muscle accommodateur chez ces individus, à cause d'un degré plus ou moins prononcé d'affaiblissement de l'acuité visuelle.

Dans le cas présent, les fonctions de la rétine et du nerf optique sont à peine affaiblies, et on pouvait constater, d'une manière positive, qu'il existait une contracture du muscle accommodateur avec des troubles visuels consécutifs à cette altération.

C'est le premier fait de ce genre qui s'est présenté à mon observation, et je ne connais point de cas analogues dans la science.

Voici cette observation, qui a été recueillie, sur ma demande, par un de mes aides, M. le docteur Giffo. Le diagnostic, dans le cas présent, présentait d'autant plus d'intérêt, que l'individu avait un œil perdu, atrophié depuis son enfance à la suite d'un traumatisme, et on devait se demander s'il ne s'agissait pas d'une forme particulière d'optalmie sympathique, qui nécessiterait l'énucléation de l'œil atrophié. Néanmoins, les renseignements recueillis auprès du malade ont permis d'affirmer qu'il ne s'agissait que d'une affection toxique, ce dont on pourra juger par les détails suivants :

Observation. — *Spasme de l'accommodation sans amblyopie. Excès de tabac.* — L'Allemagne, Jean-Baptiste, 48 ans, verrier à Épernay, vint à la clinique de la rue Dauphine le 13 juin 1879, atteint d'un trouble marqué de la vue qui s'est déclaré chez lui d'une manière lente et progressive il y a 4 mois. Jouissant toujours d'une longue et bonne vue, il n'a pu voir qu'à une très petite distance et d'une manière imparfaite. A deux mètres il ne distingue les personnes que d'une manière imparfaite. A la distance de 12 centimètres il lit avec beaucoup de peine le n° 2 de l'échelle typographique, et assez facilement le n° 3 de la même échelle. L'œil gauche étant perdu depuis 17 ans par une blessure, et réduit à un moignon, on a dû songer à l'existence d'une ophtalmie sympa-

thique. Néanmoins, l'examen détaillé de l'œil blessé et l'absence absolue de toute altération dans les membranes internes ou externes de l'autre œil, ne permettait pas de ranger cette amblyopie dans la catégorie des phénomènes sympathiques. Et en effet, le moignon n'était point douloureux à la pression même la plus forte, il ne présentait point de bosselure ni de dureté particulière, et il n'y avait pas d'injection anormale à sa surface, il n'était pas larmoyant, et le malade ne s'en plaignait point.

On ne pouvait pas non plus rapporter les phénomènes éprouvés par ce malade à une affection dentaire, car depuis plus de 14 ans il ne souffrait pas des dents. Et puis, les accidents dentaires se traduisent plutôt du côté des yeux, par des phénomènes paralytiques et non spasmodiques de l'accommodation.

C'est en effet par un spasme du muscle accommodateur qu'on pouvait expliquer le trouble visuel éprouvé par le malade et par un léger degré d'amblyopie toxique, et notamment c'est au tabac surtout qu'on pouvait rapporter des phénomènes spasmodiques, et l'amblyopie à l'alcoolisme. Le malade ne fumait point, mais il chiquait continuellement et depuis de longues années.

Le malade avoue aussi de boire de 2 à 3 litres de vin par jour et de 2 à 3 petits verres d'eau-de-vie. C'est donc au tabac qu'il chique et aux boissons alcooliques qu'on doit rapporter ses troubles visuels. Le traitement confirma notre diagnostic, car après avoir suspendu l'usage du tabac à chiquer et réduit le vin à un demi-litre par jour, que nous avons vu sa vue s'améliorer au bout de six semaines.

4 août 1879. Le malade lit facilement le n° 2 de l'échelle; il est légèrement myope, et avec un dioptre concave il voit bien mieux auloin.

II. Scotome central monoculaire provoqué par l'abus du tabac. — M. M..., âgé de 38 ans, me fut adressé par M. le docteur M..... le 24 juin 1879, pour consulter sur un trouble de la vue, dont il était atteint depuis plus de six semaines, dans son œil droit; l'œil gauche a conservé son

acuité visuelle normale. A l'examen ophtalmoscopique on ne constate point de lésion, mais l'œil malade ne peut reconnaître les plus gros caractères ; en face du jour et sur le mur blanc, il voit une tache foncée grise, d'une forme ronde. Les couleurs, il ne les distingue qu'à la distance de 15 centimètres de distance. Cet homme fume de 25 à 30 centimes de tabac par jour et il boit plus d'un litre de vin par jour. Incontestablement il s'agissait d'une intoxication nicotinique et non alcoolique, car les scotomes ne s'observent que dans ce dernier empoisonnement. Nous avons défendu au malade, d'une manière absolue, de fumer, et nous avons prescrit le bromure de potassium à la dose de 2 grammes par jour. Sous l'influence de ce traitement l'amélioration ne s'est pas fait attendre, et j'ai pu constater vers le 13 août le rétablissement de l'acuité visuelle presque normale et la disparition du scotome central.

REVUE DE LA PRESSE ÉTRANGÈRE

Par le docteur Alex. BOGGS

Cas d'ophtalmite traumatique traité par la trépanation de la sclérotique.

M. Spencer Watson relate dans le *British Medical Journal* qu'il a fait cette opération proposée il y a quelque temps par le Dr Argyll Robertson sur un garçon de 14 ans pour une ophtalmite aiguë résultant d'une opération de la cataracte. Les parents du malade s'étant opposés à l'extirpation des yeux, M. Watson appliqua le trépan entre les muscles droits externes et inférieurs, le malade étant sous l'influence du chloroforme. L'instrument perça la membrane choroïdienne et la sclérotique, ce qui permit la sortie du corps vitré. Celui-ci était sain et l'opérateur en a enlevé avec des ciseaux une petite partie. Aucun symptôme fâcheux ne s'est présenté; au contraire la photophobie dont il avait souffert a disparu et la vue s'est un peu améliorée, de sorte que le malade peut compter les doigts en les plaçant entre ses yeux et le jour. M. Watson pense que dans le cas actuel, l'opération a réussi suffisamment pour qu'on puisse remettre l'extirpation qui sera probablement nécessaire tôt ou tard, mais pour le moment le danger d'une irrita-

tion sympathique de l'autre œil n'est pas imminent et le malade et ses parents pensent que l'opération lui a été très favorable.

A propos de la trépanation de la sclérotique, M. Watson pense que l'opération peut rendre de grands services, car dans le cas où le malade ou ses parents mettent de l'opposition à l'extirpation de l'œil, elle fait gagner du temps tout en soulageant le malade, et comme il y a lieu de croire qu'elle diminne la tension de l'œil, elle est préférable à l'iridectomie ou à la sclérotomie dans les cas de l'ophtalmite traumatique, surtout lorsque l'iris est très compromis.

Cas d'absence de vision existant dans un œil sans la conscience du malade.

Le Dr C. R. Agnew raconte (*London Medical Record*) qu'un avocat âgé de 33 ans qui voyait parfaitement bien avec un œil, ne voyait pas du tout ou presque pas avec l'autre. Le malade ne s'en était pas aperçu, le champ de lésion du bon œil étant augmenté. A l'examen, on a trouvé que l'œil droit était normal sous tous les rapports, tandis que la vision de l'œil gauche n'était que de 1/33 de l'œil droit. En examinant l'œil gauche avec l'ophtalmoscope, le Dr Agnew a trouvé qu'il n'y avait pas défaut de réfraction et que la cause du grand désordre fonctionnel de cet œil se trouvait en une plaque d'atrophie choroïdienne occupant la région de la macula. Cette plaque était irrégulièrement circulaire, environ quatre fois plus grande que le disque optique, richement bordée de pigment et avec de grands vaisseaux sanguins choroïdiens, la traversant dans toutes les directions. Il n'y avait pas de vaisseaux sanguins rétiniens. Le disque optique et les autres parties du fond paraissaient sains. Il est probable, d'après l'apparence de la plaque atrophique et de ce que le malade n'avait pas la conscience du trouble dans cet œil, que le défaut en question était congénital.

Sur un défaut par accès de la vue, lié avec la maladie du cœur.

Deux cas sont rapportés dans le *London Medical Record* par le Dr Nettleship, qui raconte que les accès variaient considérablement d'intensité, survenant subitement et durant de quelques minutes à une ou deux heures, affectant un œil seulement et disparaissant aussi subitement qu'ils étaient venus. Il est difficile d'expliquer la cause des accès ; mais il y a lieu de croire qu'ils sont dépendants des perturbations dans la circulation. Il est probable qu'ils sont dus à un état morbide permanent de l'artère ophtalmique ou à la branche dans la rétine, laquelle est suffisante dans l'état de santé ; mais étant lié avec la maladie cardiaque, l'artère est sujette à avoir son courant sanguin arrêté de temps en temps.

Une nouvelle méthode pour l'opération de la cataracte.

Le Dr Knapp de New-York a envoyé à la section d'ophtalmologie de l'Association britannique médicale qui a eu lieu à Cork au mois d'août dernier, un article décrivant une innovation proposée par lui dans la méthode de Graefe pour l'opération de la cataracte. La nouvelle opération est ainsi pratiquée : Après avoir fait la section conique et l'iridectomie, l'opérateur exerce une pression légère avec la pince fixatrice sur le globe de l'œil pour ouvrir tant soit peu la plaie conique, puis il tire la pointe du kystitome à travers la capsule le long da la section conique, de manière que l'instrument entre à peine dans la chambre antérieure. Lorsque le Dr Knapp a présenté le sujet en question devant le congrès de Heidelberg, il avait perdu quatre des quarante-huit opérations qu'il avait faites par cette méthode ; mais il faut remarquer que dans ces quatre cas il y avait des complications. Les autres se sont guéris sans aucune réaction inflammatoire. Le Dr Fitzgerald de Dublin, qui a lu le travail du Dr Knapp, a fait de son côté vingt-cinq opérations par cette méthode et toutes ont réussi. Dans un cas, il y a eu une grande fuite du corps vitré et, il a été obligé d'introduire le vectis de M. Taylor pour faire sortir le cristallin ; cependant malgré que le corps vitré ait continué à sortir le jour suivant, la plaie s'est cicatrisée et le résultat visuel était bon. Dans tous les autres cas, la guérison a eu lieu avec une grande rapidité et elle était accompagnée de peu ou pas d'irritation. Le fait est que la cicatrisation rapide de la plaie et la presque absence totale d'aucune irritation sont les deux caractères notables de l'opération. Le Dr Knapp insiste beaucoup sur l'emploi d'un kystitome très aigu. La section dans la capsule doit être une coupure nette et non une déchirure ; pour atteindre son but, il emploie des kystitomes dont le bord tranchant est droit et forme un angle de 120° à 125° avec la tige. Les avantages principaux de cette section périphérique de la capsule sont : 1° la simplicité de l'opération que j'ai pu moi-même constater dans ma récente visite à la clinique du Dr Fitzgerald à Dublin ; 2° de faire moins de mal que par la méthode ordinaire ; 3° la sortie facile du cristallin ; 4° la cicatrisation rapide de la plaie linéaire de la capsule retient ce qui reste dans une cavité close, plaçant ainsi l'œil dont la cataracte a été extraite, dans les conditions à peu près de celles qui suivent une simple iridectomie. Le seul désavantage qu'on peut reprocher à la méthode est la nécessité de faire une seconde opération dans la capsule. Cette objection toutefois a peu d'importance contre l'immunité singulière du danger auquel expose l'opération primitive.

Sur l'emploi de l'ésérine, pilocarpine, gilsémine, duboisine, etc.

Dans un travail qui fut également publié à l'Association britannique, le Dr Mac Naughton Jones de Cork a lu le compte rendu des recherches qu'il a faites sur l'action myotique et mydriatique de ces substances et a résumé le résultat de sa propre expérience. Il a trouvé que l'ésérine était utile dans les formes diverses de l'ulcère cornéale, et la suppuration de la plaie cornéale après l'extraction de la cataracte: dans les cas de mydriasis, la diplopie, l'asthénopie, défaut d'accommodation, et dans le glaucome. La préparation qu'il a employée était l'hydrobromate. Il a employé une solution de gelsémine (environ 35 centigrammes à 30 grammes d'eau) pour l'usage ophtalmoscopique, évitant ainsi l'inconvénient de l'action prolongée de l'atropine. Quelquefois cette préparation produisait un dérangement moteur de l'œil et une légère irritation conjonctivale; mais ces inconvénients se passent vite. Il a essayé le sulfate de duboisine dans les cas où l'atropine était indiquée, et trouve qu'il avait une action bienfaisante dans la kératite, l'ulcère de la cornée et dans les états douloureux et inflammatoires de l'œil. Elle a réussi là où on était obligé d'abandonner l'atropine à cause de l'irritation que cette dernière a produite. Il n'a jamais rencontré un seul exemple de l'effet toxique de l'atropine dans toute sa pratique ophtalmique.

Dr Alex. Boggs.

BIBLIOGRAPHIE ÉTRANGÈRE

Analysée par le Dr PARENT.

ARCHIVES DE GRÆFE, TOME XXV.

Pathogénèse de la cataracte, par Deutschmann.

Voici le résumé de ce travail avec ses principales conclusions :

1° Le cristallin va avec l'âge se sclérosant de plus en plus, c'est-à-dire que le cristallin perd une partie de son eau. Le tableau suivant en est une preuve frappante.

CRISTALLINS NORMAUX

AGE DES INDIVIDUS.	PROPORTION POUR CENT de la quantité d'eau.	PROPORTION POUR CENT des parties solides.
3 ans	70.844	29.156
32 —	70.600	29.4
35 —	69.91	30.09
40 —	70.1	29.1
42 —	68.303	31.697
63 —	64.631	35.369

Tous ces cristallins ont été pris sur des cadavres de une heure à trois heures après la mort.

2° La raison de la conservation de la transparence du cristallin dans l'œil sain ne réside ni dans l'épithélium de la capsule antérieure, ni dans la capsule elle-même, mais réside dans les éléments même du cristallin et dépend de la vitalité qu'ils ont conservée avec le progrès de l'âge.

3° La substance corticale d'un cristallin sénile cataracté contient notablement plus d'eau que celle d'un cristallin du même âge, mais resté transparent, en faisant cette réserve toutefois que la cataracte n'est pas surmûre et déjà plissée.

4° Les parties solides dans un cristallin cataracté sont en quantité moindre que dans un cristallin sain.

5° L'humeur aqueuse pendant le processus de maturité de la cataracte est plus riche en matières albumineuses que l'humeur aqueuse normale.

6° Dans un cas de néphrite aiguë avec très forte albuminurie on ne put constater dans l'humeur aqueuse, examinée une heure après la mort, aucune augmentation d'albumine.

7° Des injections de sérum albumineux dans la chambre antérieure ne peuvent pas amener la cataracte.

8° On peut donc conclure des deux faits précédents que l'augmentation d'albumine constatée dans l'humeur aqueuse en cas de cataracte provient de la lentille elle-même, et que la cataracte n'est pas la conséquence d'une augmentation d'albumine dans la chambre antérieure.

9° En exposant des cristallins fraîchement extraits et décapsulés à l'action de l'eau finement pulvérisée, on détermine les mêmes altérations macroscopiques et microscopiques qu'offre la cataracte sénile.

t de la cataracte sénile doit être recherché dans une
res cristalliniennes.
ition des fibres cristalliennes se joint une diffu-
apide entre les éléments cristalliniens détruits
ant le corps vitré et l'humeur aqueuse,
euse. La lentille abandonne à l'humeur
prend en échange de l'eau qui gonfle
cristallin.
e la cataracte sénile, ainsi que
té plus ou moins grande avec
cale.
mûres et déjà plissées, l'analyse
la diminution habituelle des éléments
eau moindre que dans les cristallins sains

ne volume (XXV) des *Archives de Græfe*, Leber donne
ion d'un cas de *kératite à hypopion occasionnée par*
ampignon, l'Aspergillus glaucus.

Voici le résumé de cette intéressante observation :

Un homme de 54 ans, travaillant près d'une machine à battre le blé, reçoit, un corps étranger dans l'œil, une barbe d'épi à ce qu'il croit. Dès le lendemain les douleurs apparaissent déjà et le second jour elles sont très intenses ; la vue baisse rapidement. Cinq jours après l'accident, Leber le voit et constate un ulcère cornéen large de 4-5^{mm} qui s'étendait du centre vers le bord externe de la cornée, un hypopion qui montait jusqu'au bord inférieur de l'ulcère, un chémosis très fort de la conjonctive scléroticale.

On prescrit le bandeau compressif, les installations alternatives d'atropine et d'eau chlorée. Mais l'ulcère progresse et les douleurs continuent, et Leber se voit obligé de pratiquer, le 10e jour, la kératotomie de Sœmisch ; il remplace en outre l'atropine et l'eau clorée par des instillations d'eau carbolisée et une rondelle boratée.

L'ulcère était recouvert d'une espèce de membrane blanc grisâtre que Leber détacha facilement avec une pince pour l'examiner au microscope ; à son grand étonnement il la trouva toute composée de champignons filiformes.

Malgré les lotions et instillations fréquentes d'une solution d'acide carbolique, l'ulcère détruisit presque toute la cornée et aboutit à un leucome total.

Leber, de concert avec le professeur de botanique Reincke, entreprit alors des expériences de culture, de fructification qui réussirent très bien. Ils purent, en déposant une petite quantité de ces champignons sur des cornées de lapin, déterminer des kératites à hypopion semblable dans leur marche à celle décrite précédemment.

CRISTALLINS NORMAUX

AGE DES INDIVIDUS.	PROPORTION POUR CENT de la quantité d'eau.	PROPORTION POUR CENT des parties solides.
3 ans	70.844	29.156
32 —	70.600	29.4
35 —	69.91	30.09
40 —	70.1	29.1
42 —	68.303	31.697
63 —	64.631	35.369

Tous ces cristallins ont été pris sur des cadavres de une heure à trois heures après la mort.

2° La raison de la conservation de la transparence du cristallin dans l'œil sain ne réside ni dans l'épithélium de la capsule antérieure, ni dans la capsule elle-même, mais réside dans les éléments même du cristallin et dépend de la vitalité qu'ils ont conservée avec le progrès de l'âge.

3° La substance corticale d'un cristallin sénile cataracté contient notablement plus d'eau que celle d'un cristallin du même âge, mais resté transparent, en faisant cette réserve toutefois que la cataracte n'est pas surmûre et déjà plissée.

4° Les parties solides dans un cristallin cataracté sont en quantité moindre que dans un cristallin sain.

5° L'humeur aqueuse pendant le processus de maturité de la cataracte est plus riche en matières albumineuses que l'humeur aqueuse normale.

6° Dans un cas de néphrite aiguë avec très forte albuminurie on ne put constater dans l'humeur aqueuse, examinée une heure après la mort, aucune augmentation d'albumine.

7° Des injections de sérum albumineux dans la chambre antérieure ne peuvent pas amener la cataracte.

8° On peut donc conclure des deux faits précédents que l'augmentation d'albumine constatée dans l'humeur aqueuse en cas de cataracte provient de la lentille elle-même, et que la cataracte n'est pas la conséquence d'une augmentation d'albumine dans la chambre antérieure.

9° En exposant des cristallins fraîchement extraits et décapsulés à l'action de l'eau finement pulvérisée, on détermine les mêmes altérations macroscopiques et microscopiques qu'offre la cataracte sénile.

10° Le début de la cataracte sénile doit être recherché dans une altération des fibres cristalliniennes.

A cette décomposition des fibres cristalliennes se joint une diffusion, un échange plus rapide entre les éléments cristalliniens détruits et les milieux environnant le corps vitré et l'humeur aqueuse, mais surtout l'humeur aqueuse. La lentille abandonne à l'humeur aqueuse de l'albumine et lui prend en échange de l'eau qui gonfle ensuite les fibres dégénérées du cristallin.

11° La durée pour la maturité de la cataracte sénile, ainsi que sa consistance, dépendent de la facilité plus ou moins grande avec laquelle se gonfle la substance corticale.

12° Quant aux cataractes surmûres et déjà plissées, l'analyse donne en même temps que la diminution habituelle des éléments solides, une quantité d'eau moindre que dans les cristallins sains du même âge.

Dans le même volume (XXV) des *Archives de Græfe*, Leber donne l'observation d'un cas de *kératite à hypopion occasionnée par un champignon, l'Aspergillus glaucus.*

Voici le résumé de cette intéressante observation :

Un homme de 54 ans, travaillant près d'une machine à battre le blé, reçoit, un corps étranger dans l'œil, une barbe d'épi à ce qu'il croit. Dès le lendemain les douleurs apparaissent déjà et le second jour elles sont très intenses ; la vue baisse rapidement. Cinq jours après l'accident, Leber le voit et constate un ulcère cornéen large de 4-5^{mm} qui s'étendait du centre vers le bord externe de la cornée, un hypopion qui montait jusqu'au bord inférieur de l'ulcère, un chémosis très fort de la conjonctive scléroticale.

On prescrit le bandeau compressif, les installations alternatives d'atropine et d'eau chlorée. Mais l'ulcère progresse et les douleurs continuent, et Leber se voit obligé de pratiquer, le 10e jour, la kératotomie de Sœmisch ; il remplace en outre l'atropine et l'eau clorée par des instillations d'eau carbolisée et une rondelle boratée.

L'ulcère était recouvert d'une espèce de membrane blanc grisâtre que Leber détacha facilement avec une pince pour l'examiner au microscope ; à son grand étonnement il la trouva toute composée de champignons filiformes.

Malgré les lotions et instillations fréquentes d'une solution d'acide carbolique, l'ulcère détruisit presque toute la cornée et aboutit à un leucome total.

Leber, de concert avec le professeur de botanique Reincke, entreprit alors des expériences de culture, de fructification qui réussirent très bien. Ils purent, en déposant une petite quantité de ces champignons sur des cornées de lapin, déterminer des kératites à hypopion semblable dans leur marche à celle décrite précédemment.

L'ulcère apparaissait rapidement et aboutissait généralement à une nécrose totale des éléments de la cornée.

Deux cas d'ophtalmie purulente guérie rapidement par la pommade au nitrate d'argent et l'ésérine.

Albert Strip, âgé de 30 ans, de Marest-sur-Mat (Oise), entre à la clinique le 30 septembre avec une ophtalmie purulente double; l'œil droit présentait déjà un ulcère de la cornée à peu près central de la grandeur d'une lentille et une iritis commençante. Je prescris le nitrate d'argent et l'eau salée, et en raison de l'iritis, trois gouttes d'atropine. Le lendemain l'ulcère avait un peu augmenté, et au centre la membrane de Descemet encore recouverte de quelques lamelles cornéennes faisait hernie ; avec cela insomnie et violentes douleurs.

M. Galezowski voit le malade le jour suivant et prescrit le nitrate d'argent en pommade ($0^{gr},02$ pour 5^{gr} de vaseline) et 4 gouttes d'ésérine ($0^{gr},02$ pour 10^{gr} d'eau).

Dès le lendemain, amélioration sensible, la purulence a diminué la cornée est plus claire des deux côtés et l'iritis à droite est arrêtée. Au bout de quelques jours l'iris a repris son aspect normal, la cornée est redevenue transparente et l'ulcère se répare.

Après neuf jours de traitement l'œil gauche est complètement guéri et le 12e jour le malade sort de la clinique n'ayant plus à l'œil droit qu'un petit ulcère superficiel qui sera bientôt complètement cicatrisé.

Le second malade est un étudiant en médecine espagnol, M. C. B., âgé de 23 ans. La blennorrhagie, non guérie, remonte au mois de juin ; aujourd'hui l'écoulement est assez abondant. Le 1er octobre il se déclare une ophtalmie purulente dans l'œil droit, puis bientôt après l'œil gauche est pris à son tour. Le 6 octobre, cet étudiant se présente à M. Galezowski avec un chémosis conjonctival considérable à l'œil gauche et une purulence assez abondante ; l'œil gauche plus récemment contagionné est moins sérieusement menacé.

M. Galezowski prescrit cinq sangsues à la tempe droite, la pommade au nitrate d'argent et les instillations d'ésérine.

Les sangsues calment les souffrances, et au bout de quelques jours le chémosis énorme qui menaçait d'entraver la nutrition de la cornée diminue beaucoup ainsi que la purulence.

Aujourd'hui 13 octobre, M. C. est encore en traitement, mais ses yeux sont sauvés, car il ne reste plus qu'une injection vasculaire périkératique peu considérable ; les deux cornées ne présentent aucun ulcère et sont parfaitement transparentes. Dr PARENT.

Le gérant : GERMER BAILLIÈRE.

PARIS. — IMPRIMERIE ÉMILE MARTINET, RUE MIGNON, 2.

QUELQUES REMARQUES SUR LA PATHOGÉNIE DE LA NÉVRITE OPTIQUE

Par le Dr DAGUENET, de Besançon.

S'il est un fait parfaitement acquis à la science, depuis les travaux de de Graefe, c'est l'influence des affections intra-crâniennes (tumeurs et méningite) sur la production de la névrite optique. Mais par quel mécanisme ces affections retentissent-elles ainsi sur la papille, c'est une question qui a été l'objet de beaucoup de recherches, mais dont la solution n'est pas encore complètement élucidée.

Les principales théories admises par les auteurs sont les suivantes :

1° *Théorie de la névrite descendante.*

Cette théorie est d'une séduisante simplicité. Elle admet la propagation du processus inflammatoire dans le nerf optique, depuis le cerveau jusque sur la papille. Cette propagation aurait lieu soit, par les fibres nerveuses elles-mêmes (névrite optique), soit par les enveloppes du nerf (périnévrite ou neurorétinite).

Et de fait, cela a été constaté dans quelques cas, principalement à la suite d'une méningo-encéphalite de la base. Mais, hâtons-nous de le dire, ces cas sont rares, et lorsque de nombreuses autopsies eurent démontré que les lésions de la névrite optique, sont le plus souvent exclusivement limitées à la papille, sans intéresser le reste du nerf, sans même dépasser la lame criblée, il fallut bien recourir à une autre explication.

2° *Théorie de la stase veineuse, par gêne de la circulation dans le sinus caverneux.*

De Graefe fit alors le raisonnement suivant : Toute tumeur, siégeant dans la cavité du crâne, doit tendre à diminuer la capacité de cette boîte osseuse et à en comprimer les différents éléments, et entre autres le sinus caverneux. De là une

gêne dans la circulation de ce sinus, puis, de proche en proche, dans la veine ophtalmique qui s'y déverse, et enfin dans la veine centrale de la rétine. Cette stase veineuse produit l'œdème de la papille, et cela avec d'autant plus de facilité, qu'à ce niveau, le nerf optique se trouve bridé dans l'anneau fibreux sclérotical, qui ne lui permet aucune extensibilité. De là une véritable névrite par étranglement, selon l'expression pittoresque et saisissante de de Graefe.

Les objections ne tardèrent pas à se manifester et firent bientôt abandonner cette théorie. En premier lieu, les parois ostéofibreuses du sinus caverneux sont très résistantes et très peu compressibles. D'un autre côté, la veine ophtalmique a de très larges anastomoses avec les veines faciales, et le sang peut refluer dans ces dernières, avec la plus grande facilité, dès que sa progression vers le sinus est gênée ou entravée.

3° *Théorie de la migration du liquide céphalo-rachidien dans lespace sous-vaginal.*

Lorsque Schwable eut découvert qu'il existe entre les deux gaines du nerf optique un espace dit sous-vaginal, qui communique par le trou optique avec la grande cavité sous-arachnoïdienne, la théorie de la névrite optique par compression parut revivre. Ici l'agent compresseur est le liquide céphalo-rachidien, refoulé dans l'espace sous-vaginal par la pression intracrânienne exagérée. Telle est la théorie de Schmidt, de Schwable, de Manz.

Comment agit cette compression ? Il y a encore ici quelques variantes. Selon les uns, le liquide céphalo-rachidien comprime directement le nerf, et par son intermédiaire la veine centrale de la rétine, et y détermine la stase veineuse. Selon d'autres, il y a filtration directe du liquide épanché, jusque dans la papille et dans la rétine.

Quoi qu'il en soit, certaines autopsies firent en effet constater, dans quelques cas de tumeurs cérébrales, une véritable hydropisie de l'espace sous-vaginal. Dans un travail communiqué en 1876 à l'Académie de médecine, M. Panas fit voir également que la névrite optique survenant à la suite

des traumatismes du crâne (fractures du crâne, commotion et contusion du cerveau), paraissait liée à une infiltration de sérosité ou de sang dans la gaine du nerf optique.

Tout cela était bien propre à entraîner la conviction ; mais ce qui l'ébranla, c'est que beaucoup d'autopsies restèrent muettes quant à la présence d'un liquide dans l'espace sous-vaginal. On remarqua aussi que certaines névrites rétrogradaient et même disparaissaient, alors que la tumeur cérébrale, présentant au contraire un plus grand développement, aurait dû accentuer davantage l'hydropigie de la gaine et l'œdème de la papille.

4° *Théorie de la stase lymphatique.*

Dans une théorie nouvellement émise, M. Parinaud rattache la névrite optique à une gêne dans la circulation lymphatique. Les différentes affections intracrâniennes, dit-il, ne produisent la névrite optique qu'autant qu'elles se compliquent d'hydrocéphalie. L'épanchement ventriculaire provoque à son tour l'œdème cérébral, par gêne de la circulation lymphatique, et au même titre l'œdème de la papille, dont le réseau lymphatique est une dépendance de celui de l'encéphale.

Nous souhaitons bonne chance à la jeune théorie, mais nous conservons nos préférences pour la suivante, son aînée de beaucoup, puisqu'elle date de 1868.

5° *Théorie des vaso-moteurs de Benedikt.*

Selon Benedikt, professeur à Vienne, les affections intracrâniennes peuvent se compliquer de névrose du grand sympathique, et ce sont des troubles vaso-moteurs et trophiques qui déterminent l'œdème de la papille, son gonflement et son étranglement dans l'orifice sclérotical.

Cette théorie, où intervient l'action réflexe, a le mérite d'être simple et d'échapper aux objections que soulèvent les théories mécaniques précédemment étudiées. Elle nous permet également de comprendre plus facilement pourquoi les tumeurs cérébrales peuvent produire la névrite optique,

quels que soient leur siège, leur nature, leur volume, leur mode d'évolution.

Ce qui milite également en faveur de cette théorie, c'est que cette irritation réflexe, éclatant à l'extrémité intra-oculaire du nerf optique, n'est pas un fait isolé dans la symptomatologie des tumeurs cérébrales. Bon nombre de phénomènes provoqués par ces tumeurs doivent recevoir la même interprétation. En effet, comment expliquer autrement que par action réflexe l'intermittence de la plupart des accidents, les vertiges, les phénomènes transitoires d'anesthésie et d'hyperesthésie, ainsi que les contractures et les convulsions soit partielles, soit générales, qui peuvent se présenter, quel que soit le siège de la tumeur.

Enfin l'observation suivante me semble aussi apporter un argument favorable à la théorie de Benedikt, en démontrant que dans certaines circonstances, la névrite optique peut manifestement reconnaître pour cause des troubles vaso-moteurs et trophiques.

Il s'agit d'un cas de zona ophtalmique avec névrite optique du côté correspondant. J'ai publié au long cette intéressante observation dans le *Recueil d'ophtalmologie* en 1877. Je ne fais aujourd'hui qu'en résumer les principaux caractères.

Observation.— M. C., officier supérieur de l'armée, est atteint du côté droit d'un zôna ophtalmique parfaitement caractérisé. Vésicules d'herpès ulcérées sur la partie droite de la racine du nez; rougeur érythémateuse de la peau sur le trajet du nerf sus-orbitaire, avec anesthésie du tégument à ce niveau ; gonflement œdémateux de la paupière supérieure, rien ne manque au tableau.

La conjonctive est médiocrement injectée et l'œil larmoyant. Nulle complication du côté de la cornée et de l'iris mais au troisième jour de la maladie, il se déclare une violente névrite optique du côté droit, avec abolition presque complète de la vision dans l'œil malade. Cette névrite optique que j'ai observée avec M. le Dr Servier, professeur agrégé du Val-de-Grâce et M. Clédat de la Vigerie, médecin-major du 60e est très accentuée et présente à un haut degré tous les

caractères ophtalmoscopiques de la névrite par étranglement. Elle disparut bientôt sous l'influence du traitement employé, mais elle fut suivie de l'atrophie de la papille.

C'est bien là un cas manifeste de névrite optique, venant compliquer un zona ophtalmique. Comment interpréter cette complication insolite ? De la même façon assurément que les complications habituelles du zona.

Or, depuis les travaux de Charcot, d'Hybord, de Baerensprung, de Weyss, on sait que le zona ophtalmique peut être considéré comme l'expression cutanée d'une névrite de la branche ophtalmique, que cette névrite prenne naissance dans le ganglion de Gasser ou dans les rameaux périphériques. L'irritation se communique au ganglion ophtalmique par la branche nasale, et ce sont les nerfs ciliaires qui à leur tour déterminent des troubles vaso-moteurs ou trophiques, qui retentissent d'habitude soit sur la cornée, soit sur l'iris et, dans notre cas, jusque sur la papille.

Voilà donc manifestement un exemple de névrite optique, produite par des troubles vaso-moteurs atrophiques. Par analogie, ne peut-on pas admettre qu'il puisse en être ainsi à la suite de certaines affections intracrâniennes ? C'est une conclusion qui me paraît bien légitime et c'est un titre de plus pour que la théorie vaso-motrice soit prise en sérieuse considération.

DE L'AVANTAGE DES MIROIRS

A FOYER COURT POUR L'IMAGE DROITE ET A FOYER LONG POUR L'IMAGE RENVERSÉE,

Par le Dr PARENT, chef de clinique.

L'examen à l'image droite se fait généralement avec un miroir plan, plus rarement avec un miroir concave de 22 à 25 c. de foyer, le même qu'on emploie pour l'examen à l'image renversée.

Dans le premier cas, avec le miroir plan, si l'œil est adapté

pour une distance de 3 à 4 mètres et qu'il soit emmétrope, il se forme un petit cercle de diffusion, puisque le miroir plan envoie des rayons divergents, et si la flamme est à 15 ou 20 c. du miroir, les rayons ont eux-mêmes une divergence telle qu'ils semblent provenir de 15 ou 20 c. de distance. L'œil hypermétrope donnera un cercle de diffusion un peu plus grand, l'œil faiblement myope un cercle de diffusion plus petit que celui de l'emmétrope. Enfin la myopie pourra être telle qu'il n'y ait plus de cercle de diffusion et l'examen à l'image droite donnera alors une partie de la rétine très bien éclairée, mais très petite. Ainsi donc avec le miroir plan, quel que soit l'état de réfraction de l'œil observé, nous n'aurons jamais qu'une très petite surface éclairée.

Avec le miroir concave habituel, qui a généralement 22 c. de foyer, nous n'aurons encore qu'un cercle de diffusion peu considérable, reproduisant la forme même de la flamme, ne nous permettant pas de nous orienter facilement dans l'œil et d'avoir une vue d'ensemble des lésions, car dans le procédé à l'image droite nous nous rapprochons du malade et de la lampe, si bien que celle-ci se trouve en dedans de la distance focale du miroir, qui dans ce cas, quoique concave, n'envoie plus que des rayons divergents. Si la distance entre la lampe et le miroir est encore un peu supérieure à sa distance focale, celui-ci renvoie des rayons faiblement convergents qui s'entre-croisent très peu en avant de la rétine et donnent en conséquence un petit cercle de diffusion.

L'examen à l'image droite, dans de pareilles conditions, est d'une grande difficulté, et ce n'est qu'avec beaucoup de temps et de patience qu'on parvient, avec une si faible partie de la rétine éclairée, à s'orienter facilement et à reconnaître les différentes lésions de l'œil.

Aucune vue d'ensemble n'est possible comme à l'image renversée, la papille elle-même ne peut être vue dans son entier et la région de la macula est très malaisée à explorer. Aussi le procédé de l'image droite, malgré ses grands avantages sur le procédé à l'image renversée (comme par exemple le grossissement plus considérable qu'il donne et le moyen que nous

avons en lui de déterminer la réfraction de l'œil), est-il souvent délaissé et bien peu de médecins qui savent cependant se servir de l'ophtalmoscope y ont recours.

C'est pour obvier à ces inconvénients que j'ai fait construire une série de miroirs concaves à faible rayon de courbure, qui ont pour but de donner un cercle de diffusion plus grand et partant d'éclairer une plus grande partie de la rétine. J'ai tour à tour expérimenté les miroirs de 16, de 10, de 8 et enfin de 6 centimètres de foyer; ce dernier est celui qui donne le plus grand champ d'éclairage, car avec lui les rayons rencontrant l'œil avec une forte convergence, s'entre-croisent, quand on a soin de se tenir très près de l'œil, à peu près au niveau de la pupille, et donnent alors un cercle de diffusion aussi grand que la pupille elle-même, ce qui est la condition idéale dans l'examen ophtalmoscopique.

Ce miroir sera surtout avantageux avec les pupilles larges, chez les sujets jeunes où les milieux de l'œil ont une transparence parfaite, et dans tous les cas où le fond de l'œil sera peu pigmenté et renverra en conséquence beaucoup de lumière.

Mais chez les sujets bruns, où le fond de l'œil plus riche en pigment renverra moins la lumière, le miroir de 6 centimètres ne donnera pas pour la plupart des observateurs un éclairage assez intense, puisque la même quantité de lumière sera répartie sur une plus grande surface de la rétine.

C'est pour cette raison que, d'une façon générale, j'ai donné la préférence au miroir de 8 cent. de foyer. Avec lui on a un champ d'éclairage dépassant notablement la pupille, si bien qu'on peut en embrasser l'ensemble ainsi que la zone péripapillaire.

L'exploration de la macula est avec ce miroir de la plus grande facilité ; on la voit dans ses moindres détails, et les plus petites hémorragies, atrophies ou exsudations sont aisément perçues par l'observateur qui examine cette région. J'ai d'ailleurs fait contrôler les résultats que j'avance par M. Galezowski d'abord, étant son chef de clinique, puis par MM. Samelsohn, Bribosia, Daguenet et Yvert, et tous ont reconnu l'avantage de ces miroirs à court foyer pour l'image droite.

J'ai cru pouvoir en outre faire construire un nouvel ophtalmoscope, malgré le grand nombre de modèles déjà existants; quoique pouvant indifféremment servir pour l'image droite et pour l'image renversée, puisqu'on peut changer à volonté les miroirs, j'ai eu surtout pour but, en le faisant construire, de remplir les conditions exigées par le procédé à l'image droite. Mon ophtalmoscope est donc avant tout un ophtalmoscope à réfraction.

Pour qu'un ophtalmoscope à réfraction soit bon, il doit remplir bien des conditions : voici celles qui m'ont paru les plus importantes :

1° Il faut qu'il n'y ait pas de reflet qui gêne pendant l'examen.

2° Que les verres soient grands, afin que le médecin ou le malade puissent aisément regarder à travers et que le nettoyage en soit facile, car on sait que les petits verres, comme beaucoup d'ophtalmoscopes à réfraction en contiennent, sont de vrais nids à poussière d'un nettoyage difficile; je dois rappeler en outre, ce qui est bien connu, que plus les verres sont d'un diamètre petit, plus ils sont inexacts.

3° Condition très importante et négligée dans presque tous les ophtalmoscopes à réfraction, il faut que les verres soient tenus droits devant l'œil, ce qui implique comme conséquence l'inclinaison du miroir; tout ophtalmoscope à réfraction ne remplissant pas cette condition est défectueux, car dans l'examen à l'image droite on est obligé d'incliner le miroir et avec lui les lentilles convexes et concaves, ce qui donne de l'astigmatisme. Avec un verre cinq positif ou cinq négatif, l'astigmatisme engendré dans le procédé à l'image droite sans miroir incliné sur les lentilles, est déjà considérable et donne une notable déformation des images rétiniennes.

D'ailleurs sur ce point la construction des ophtalmoscopes, surtout en France, a plutôt rétrogradé que progressé. Les premiers modèles d'ophtalmoscopes à réfraction, en effet, avaient tous le miroir incliné et les lentilles pouvaient être tenues bien droites devant l'œil examiné. C'est ainsi que dans les anciens modèles de Helmoltz, dans celui d'Édouard Lœger, nous voyons le réflecteur incliné sur les lentilles; il est vrai

d'ajouter qu'ici les réflecteurs se composaient de lames de verres superposées où l'inclinaison était indispensable pour la réflexion de la lumière; il n'en est pas moins vrai que ces ophtalmoscopes remplissaient mieux le but que la plupart de ceux qui ont été construits postérieurement. Ils ne donnaient pas d'images déformées, car ils n'engendrait pas d'astigmatisme.

Le champ de la rétine éclairé était sans doute très petit et peu lumineux, mais on peut remédier aujourd'hui à ces inconvénients avec un miroir concave à court foyer, de 8 c. par exemple.

L'inclinaison du miroir n'a pas seulement l'avantage de parer à l'astigmatisme et à la déformation des images, elle facilite aussi singulièrement l'examen du malade.

On examine l'œil droit avec l'œil droit; et l'œil gauche avec l'œil gauche; de cette façon l'œil non observé reste libre de regarder à distance, ce qui le débarrasse de tout effort d'accommodation, condition nécessaire pour un bon examen; si en outre on met sur le mur que regarde le malade un objet qu'il puisse fixer avec l'œil libre, on tombe avec la plus grande facilité sur la pupille ou la macula, à volonté; car le champ d'éclairage étant grand, permet une orientation immédiate.

Il faut ensuite examiner l'œil gauche avec l'œil gauche, et cela pour plusieurs raisons. Si vous examinez l'œil gauche du malade avec votre œil droit, votre tête se trouve juste en face de la sienne, ce qui l'empêche de voir à distance avec l'œil droit, d'où effort d'accommodation pour lui, et votre œil gauche libre se trouvant très près en face du malade, fait lui-même un effort d'accommodation : voilà donc deux causes d'erreur auxquelles vous remédiez en examinant l'œil gauche avec l'œil gauche.

Dans ces derniers temps, l'inclinaison des miroirs a repris faveur. C'est ainsi que Loring a fait construire un miroir pivotant à droite et à gauche. M. de Wecker, dans le modèle qu'il a fait construire dernièrement, a imité de tous points le miroir de Loring, sauf la forme, qui au lieu d'être rectangulaire a été faite successivement ovale, puis ronde. Dans cet ophtalmoscope, M. de Wecker a conservé sa prédi-

lection pour les petits trous et les petits verres; en outre il y a beaucoup plus de verres qu'il ne faut, 12 pour chaque roue, soit 24; l'inclinaison du miroir pivotant n'étant que de 15°, on ne remédie qu'incomplètement à l'astigmatisme et à la déformation des images qu'il entraîne, car dans l'examen à l'image droite il faut incliner le miroir, s'il ne l'est déjà par construction, d'un angle supérieur à 15°; ce miroir incliné, qui a le même foyer que les miroirs concaves habituels, devant servir pour l'image droite et pour l'image renversée, l'instrument donne un reflet, car tous les miroirs inclinés donnent un reflet dans les ophtalmoscopes à réfraction, du moment qu'ils sont éloignés de la flamme. Pour éviter tout reflet il faut que la flamme soit à peu près dans le plan de l'ophtalmoscope. Le miroir pivotant a enfin un dernier inconvénient; ne faisant pas une chambre noire autour des rayons qui arrivent à l'œil de l'observateur, celui-ci reçoit des rayons latéraux qui le troublent et le gênent. C'est pour cette raison que j'ai fait fermer complètement mon miroir, si bien que l'œil ne reçoit absolument que les rayons venant du fond de l'œil, ce qui rend l'image beaucoup plus nette. Le miroir peut d'ailleurs tourner dans sa rainure et prendre toutes les directions; il a seulement 16 millimètres de diamètre, ce qui est bien suffisant; quant à l'inclinaisona, près différents essais je me suis arrêté à celle de 22°; cette inclinaison est suffisante pour que l'instrument puisse être tenu droit ou à peu près pendant l'examen; on a ainsi une déformation minimum des images rétiniennes.

Quand on veut se servir de l'ophtalmoscope pour l'image renversée, il suffit d'enlever le petit miroir et de le remplacer par un miroir concave à foyer plus long ou même par un miroir plan; ceux-ci ne doivent pas être inclinés, de façon à éviter tout reflet.

4° Il faut encore qu'un ophtalmoscope à réfraction contienne toute la série des verres concaves et convexes pour servir comme instrument optométrique, soit qu'on détermine la réfraction de l'œil à l'image droite, soit qu'on la détermine en faisant lire une échelle à distance. J'ai adopté les deux séries suivantes qui donnent tous les verres positifs et néga-

tifs depuis moins 0,50 et plus 0,50 jusqu'à moins 20 et plus 20 inclusivement. Jusqu'à 7 dioptries la progression se fait pour les verres convexes et concaves par demi-dioptrie, et à partir de là par dioptrie. En outre j'ai évité les combinaisons jusqu'à 8 dioptries, d'abord parce que toute combinaison demande plus de temps, ensuite parce que nécessitant deux verres superposés, ceux-ci arrêtent une certaine quantité de rayons et rendent ainsi l'image du fond de l'œil moins brillante. La première roue est en métal blanc et contient les verres négatifs 1, 2, 3, 4, 5, 6 dioptries et les verres positifs 0,50, 7 et 14; la deuxième roue est noire et contient les verres positifs 1, 3, 3, 4, 5 et 6 dioptries, et les verres négatifs 0,50, 7 et 14, ce qui donne tous les verres de la boîte, sauf les quarts de dioptrie, qui sont sans valeur pour l'image droite. Les verres de la première roue ont 6^{mm} de largeur et ceux de la seconde 8^{mm}.

5° Il faut enfin que l'ophtalmoscope soit bien en main, oscille et tourne sur lui-même le moins possible; les manches ronds habituels, indépendamment de l'ennui de les visser et de les dévisser constamment, se tiennent beaucoup moins bien que les manches plats et larges; tournant très facilement dans la main ils occasionnent un vacillement désagréable : aussi ai-je donné la préférence à deux tiges d'acier écartées qui forment un manche très maniable et se déplacent beaucoup moins facilement en main que les manches ronds habituels ; il peut se rabattre sur l'instrument comme dans l'ophtalmoscope petit modèle de M. Galezowski, ce qui le rend plus portatif.

6° J'ai fait ajouter à l'instrument un petit secteur, se composant de trois disques pouvant se placer successivement devant le trou de l'ophtalmoscope; le premier disque est une fente sténopéique mobile, tournant sur elle-même et pouvant prendre tous les méridiens indiqués par une graduation de 15° en 15°; cette fente sert à déterminer l'astigmatisme suivant la méthode de Donders.

Le deuxième disque a un trou sténopéique permettant de voir l'acuité visuelle dans le cas de taie partielle de la cornée,

ou de différencier de suite, dans un cas douteux, un œil fortement amétrope et astigmate d'un œil amblyope.

Le troisième disque est porteur de deux petits trous distants l'un de l'autre de 3^{mm}. J'amène ce disque devant le trou de l'ophtalmoscope et je dis au malade de regarder avec un œil à travers ces deux trous une bougie placée à la distance de 4 à 5 mètres ; il ne voit qu'une image s'il est emmétrope, et deux s'il est hypermétrope ou myope, absolument comme dans l'expérience de Scheiner, avec cette différence que dans l'optomètre de Scheiner on détermine la réfraction au moyen du punctum proximum qui est en rapport avec l'accommodation, c'est-à-dire un élément variable avec l'âge, tandis qu'avec mon procédé on la détermine toujours par le punctum proximum. Pour rendre les deux images plus distinctes l'une de l'autre, j'ai fait mettre un petit verre coloré sur l'un des trous, ce qui rend l'expérience beaucoup plus frappante. Je dois dire que la construction de ce petit verre m'a coûté beaucoup de démarches et d'essais, d'abord infructueux ; je me suis tour à tour adressé à M. Cretès, à M. Nachet, et enfin à la maison Roulot; les premiers verres de couleur rouge étaient tous prismatiques, ce qui tient à la difficulté d'avoir un verre rouge parfaitement plan, car un verre rouge n'étant pas rouge par lui-même, mais ne devant sa couleur qu'aux deux couches d'émail qui le revêtent, il est impossible de le surfacer. La maison Roulot est arrivée cependant à faire des verres rouges parfaitement plans en faisant émailler en rouge des plaques de verre préalablement surfacées. J'ai tenu au rouge de préférence aux autres couleurs, parce que la flamme ressort ainsi avec plus de netteté. Le rouge a cependant un petit inconvénient dans ce procédé optométrique ; comme c'est la couleur la moins réfringente du spectre, il occasionne un peu d'hypermétropie artificielle qu'on peut évaluer à environ un quart de dioptrie. Le vert étant à peu près intermédiaire entre le rouge et le bleu, c'est-à-dire entre la couleur la moins réfringente et la couleur la plus réfringente du spectre, devrait théoriquement faire échapper à cette cause d'erreur ; mais, à moins qu'il ne soit très foncé, quand les

deux flammes empiètent l'une sur l'autre, le phénomène de la diplopie apparaît moins nettement qu'avec un verre rouge. Le verre vert donnera cependant de bons résultats.

L'avantage de ce procédé optométrique est incontestable puisqu'il repose sur la marche même des rayons lumineux dans l'œil. La détermination de la réfraction par les optomètres quels qu'ils soient, surtout quand ils ne sont pas binoculaires, est sujette à erreur, soit que les images rétiniennes ne soient pas constantes en grandeur comme dans l'optomètre de Perrin, soit que l'individu accommode, puisqu'il sait que l'objet qu'on lui fait regarder est très près de lui. Même avec les lunettes il y a encore des erreurs possibles, car on voit des hypermétropes préférer parfois un verre concave faible, et Donders lui-même a signalé ce fait ; dans le cas de myopie forte avec diminution de l'acuité visuelle, les malades n'accusent quelquefois pas grande différence entre 1 et même 2 dioptries de plus ou de moins, et l'état de réfraction n'est alors déterminé qu'avec une approximation plus ou moins grande; a plus forte raison dans les amblyopies véritables résultant de taies de la cornée ou d'affection intra-oculaires, la détermination de la réfraction avec les lunettes devient fort incertaine. Avec mon procédé, j'ai au contraire, toujours mathématiquement, ou à un quart de dioptrie près, l'état de la réfraction, et cela quelle que soit l'acuité visuelle. Du moment que le malade a encore assez de vue pour apercevoir dans l'obscurité une bougie placée à quelques mètres, sa réfraction devient aisée à trouver. Ce procédé me paraît aussi très applicable pour les conseils de révision ; on a inventé des quantités d'instruments pour contrôler le dire des conscrits, et dernièrement encore MM. Warlomont et Loiseau ont fait un nouvel instrument qu'ils appellent ophtalmoscoptomètre. Si ingénieux qu'il soit, c'est encore un instrument d'un maniement plus ou moins difficile et d'un prix élevé. Avec mon procédé, au contraire, le premier venu peut contrôler la vue d'un soldat et dire exactement sa réfraction. Pour que l'examen soit plus facile, on dilatera la pupille par l'atropine et on le fera regarder une bougie à travers les deux trous.

Voici comment on procède.

Je suppose que le trou de droite ait le verre rouge et que le trou de gauche n'en ait pas. Si l'œil examiné est emmétrope, les deux faisceaux lumineux vont se rencontrer sur la macula et l'œil ne voit qu'une flamme jaune rougeâtre.

Si l'œil est hypermétrope, les deux faisceaux de lumière rencontrent la rétine, l'un à gauche, l'autre à droite de la macula. Le faisceau de lumière rouge la rencontrant à droite puisque le verre rouge est à droite, formera une image qui sera projetée à gauche, attendu que tout ce qui frappe la rétine à droite de la macula est projeté à gauche.

Il y aura donc dans l'hypermétropie diplopie croisée. Pour évaluer le degré de l'hypermétropie, il suffira de faire tourner la roue des verres convexes de l'ophtalmoscope. Le verre convexe qui fera les deux images se confondre, exprimera le degré de l'hypermétropie. Dans la myopie, les deux faisceaux de lumière rencontreront la rétine après s'être déjà préalablement entre-croisés. Le faisceau de lumière rouge venant du trou de droite, rencontrera la rétine à gauche de la macula et sera par conséquent projeté à droite, c'est-à-dire du même côté que le verre rouge, d'où *diplopie homonyme dans la myopie.*

Comme précédemment, il suffira de faire passer les différents verres concaves de l'ophtalmoscope ; le verre concave qui amènera la fusion des deux images exprimera le degré de myopie.

Si l'on donnait un verre concave trop fort, l'image rouge passerait de droite à gauche, il y aurait surcorrection, il y aurait hypermétropie. Avec ce moyen, il est donc impossible de donner aux myopes un verre trop fort.

Je me suis souvent servi de ce procédé à la clinique de M. Galezowski, et j'en ai toujours obtenu de bons résultats ; il ne devient difficile qu'avec des malades inintelligents et à pupille très étroite.

Ce petit disque et le miroir à court foyer constituent, je crois, les deux principaux avantages et en outre les deux parties nouvelles de mon ophtalmoscope, et j'espère que mes confrères trouveront en lui un instrument utile et commode.

Image renversée. — Si le miroir concave à court foyer est le meilleur pour l'examen à l'image droite, le miroir plan au contraire est le meilleur pour l'examen de l'image renversée, l'un et l'autre donnent un champ d'éclairage maximum, l'un et l'autre illuminent une partie de la rétine égale à la pupille elle-même. Dans l'examen à l'image renversée, le miroir plan donne en effet, ainsi que le miroir concave de 6° de foyer pour l'image droite, une image de la flamme éclairante qui se trouve à peu près dans le plan pupillaire. En effet, le miroir plan donne des rayons divergents qui vont se réunir un peu au delà du foyer de la lentille ; or comme cette lentille doit être tenue à une distance de l'œil un peu supérieure à sa distance focale, il en résulte que l'image de la flamme coïncide à peu près avec le plan pupillaire. La marche des rayons dans l'œil et le champ d'éclairage sont donc absolument les mêmes, quoique nous ayons affaire dans le premier cas à un réflecteur donnant des rayons fortement convergents, et dans le second cas à un réflecteur donnant des rayons divergents.

On doit donc toujours employer de préférence le miroir plan pour l'image renversée. On s'en sert cependant bien rarement, et cela parce que son éclairage paraît insuffisant, ce qui tient à deux causes. La première, c'est que le miroir plan donnant des rayons divergents, forme toujours un cercle de diffusion plus grand que les lentilles dont on se sert habituellement, d'où grande quantité de lumière perdue. Ainsi, par exemple, dans le miroir à deux faces de M. Panas, grand modèle, la face plane donne un cercle de diffusion qui, au niveau de la lentille, atteint déjà un diamètre de 9 à 10 centimètres ; la lentille n'ayant que 3 centimètres de largeur, il n'y a pas le tiers des rayons utilisés pour former l'image de la flamme dans le plan pupillaire, image qui doit servir à éclairer le fond de l'œil ; la seconde raison, c'est que le cercle de diffusion formé au fond de l'œil étant plus grand avec le miroir plan qu'avec le miroir concave, il en résulte que la même quantité de lumière se trouve répartie sur une plus grande surface rétinienne, d'où intensité lumineuse moindre.

A ce second inconvénient, comme au premier, on peut remédier de la façon suivante. La rétine peut supporter une grande quantité de lumière du moment qu'elle est répandue sur une surface un peu considérable ; ce qu'elle ne peut supporter longtemps, c'est d'avoir une petite partie de sa surface très fortement éclairée, alors que le reste est dans une ombre relative. Nous pouvons donc sans fatiguer l'œil, et je ne dis ceci qu'après expérience faite, augmenter la quantité de lumière et produire avec celle-ci un cercle de diffusion plus brillant. Voici comment je procède. Je tiens d'abord la flamme près de mon miroir, de façon à utiliser la loi du carré des distances, si bien que mon miroir reçoit beaucoup plus de lumière que si je le tenais à la distance habituelle. Un écran met d'ailleurs dans l'ombre l'œil du malade et l'image qu'il donne. En outre, je me sers d'une lentille de 5 centimètres de diamètre, ce qui est la largeur du cercle de diffusion ; de cette façon, aucun rayon réfléchi par le miroir n'est perdu et on obtient dans le plan pupillaire une image de la flamme beaucoup plus brillante ; il en résulte que le cercle de diffusion produit sur la rétine est lui-même plus lumineux, et je dois ajouter qu'il l'est suffisamment pour que presque tous les yeux puissent être examinés par ce procédé.

Quelques yeux cependant présentent une certaine difficulté, particulièrement ceux qui, étant très pigmentés ou ayant le corps vitré trouble, renvoient peu de lumière, ceux encore où la pupille est très étroite ; mais en règle générale, le miroir plan avec les précautions que j'ai indiquées donnera une image du fond de l'œil suffisamment brillante ; on peut en outre se rapprocher de cette image et la voir plus nette en se rendant artificiellement myope au moyen d'un verre convexe de 2 ou 3 dioptries mis derrière le miroir.

Pour tous les cas où le miroir plan est difficilement applicable, je me sers d'un miroir concave non pas de 18 ou 22 centimètres de foyer, mais de 50 centimètres de foyer, en me conformant aux règles indiquées plus haut, c'est-à-dire en le tenant près de la source lumineuse et en utilisant tous les rayons de son cercle de diffusion au moyen d'une large lentille con-

vexe. Je dois faire remarquer en passant que dans de pareilles conditions, comme la source lumineuse est en dedans de la distance focale du miroir, le miroir, quoique concave, n'envoie plus que des rayons divergents, d'où cercle de diffusion plus ou moins grand et nécessité d'employer une lentille large pour utiliser tous les rayons. Le miroir concave de 50 centimètres ainsi employé donne un champ d'éclairage sur la rétine inférieur à celui du miroir plan, mais bien supérieur à celui du miroir concave habituel, et l'image rétinienne (en raison de la plus grande quantité de rayons projetés dans l'œil) est aussi nette qu'avec ce dernier, tout en ayant l'avantage d'être plus étendue.

Je me sers enfin d'une lentille convexe de 10 dioptries qui donne des images beaucoup plus grandes que la lentille usuelle de 16 dioptries; et pour diminuer l'aberration de sphéricité, j'ai fait couper toute la partie périphérique de manière à n'avoir que des rayons centraux et péricentraux.

L'examen à l'image renversée ainsi pratiqué donne un grossissement presque aussi considérable que celui de l'image droite, et on voit très nettement le double contour des vaisseaux.

Jusqu'ici, dans les traités et les leçons, on a toujours préconisé l'emploi du miroir plan pour l'examen à l'image droite, et celui du miroir concave de 18 à 25 centimètres pour l'image renversée; je suis arrivé, quant à moi, à des conclusions absolument opposées : pour l'image droite, un miroir concave à court foyer, de 8 centimètres, par exemple, remplit beaucoup mieux le but; pour l'image renversée, on donnera la préférence au miroir plan avec large lentille convexe, et dans les cas exceptionnels où son éclairage ne serait pas suffisant, on recourra au miroir de 50 centimètres de foyer.

Dr Parent.

DESCRIPTION D'UN NOUVEL ŒIL ARTIFICIEL

Ayant l'intention de traiter dans le prochain numéro du *Recueil* la question des yeux artificiels, d'examiner ceux qui existent déjà et de faire voir l'utilité qu'on peut retirer d'un pareil

instrument, je me bornerai aujourd'hui à décrire le mien en quelques mots, sauf à y revenir plus tard en en donnant le dessin. Par un mécanisme très simple, mon œil donne tous les degrés de myopie, d'hypermétropie et d'astigmatisme, et une aiguille indique immédiatement soit le degré de myopie ou d'hypermétropie engendré, soit les deux méridiens principaux de l'astigmatisme.

Ainsi que l'œil humain, il a 22^{mm} d'axe à l'emmétropie. Un pas de vis qui fait une rotation complète dans l'espace de 10^{mm}, permet de raccourcir l'axe de 5^{mm}, et on a alors une hypermétropie maximum correspondant à un axe optique de 17^{mm} seulement. Ramenant l'aiguille à l'emmétropie, on lui fait parcourir l'autre côté du cadran et en même temps l'axe s'allonge de plus en plus jusqu'à atteindre 27^{mm}, qui est la myopie maximum dans cet œil artificiel. La chose est donc bien simple à comprendre.

Le pas de vis fait une rotation complète dans l'espace de 10^{mm}. Quand il est enfoncé à moitié, l'œil a juste 22^{mm} d'axe et on a l'emmétropie, c'est-à-dire que la lentille fait exactement son foyer sur la cupule qui est au fond de l'œil; en vissant maintenant davantage la lentille on engendre différents degrés d'hypermétropie; en la dévissant, au contraire, différents degrés de myopie; la graduation sur le cadran marque toujours le degré de myopie ou d'hypermétropie produite.

L'instrument donne depuis 10 dioptries d'hypermétropie, ce qui correspond à l'aphakie, jusqu'à 13 dioptries de myopie.

Les différents degrés d'astigmatisme depuis 1^{d} jusqu'à 6^{d}. inclusivement sont obtenus au moyen de deux tringlettes portant, la première les cylindres concaves 1 et 2, et la deuxième les cylindres concaves 3 et 4; elles peuvent tourner sur elles-mêmes et prendre successivement tous les méridiens possibles indiqués sur le cadran; on obtient avec elles toutes les variétés d'astigmatisme : l'astigmatisme hypermétropique simple, l'astigmatisme hypermétropique composé, l'astigmatisme myopique simple, myopique composé, enfin l'astigmatisme mixte.

Les cupules représentant le fond de l'œil sont constituées par un segment de sphère d'un rayon de 22^{mm} comme le foyer de la lentille; elles sont au nombre de cinq.

La première est une représentation aussi exacte que possible de l'œil normal.

La deuxième représente un glaucome avec une excavation véritable de 1^{mm} de profondeur, de façon à produire le déplacement parallactique.

La troisième représente une névrite avec voussure de la papille de 1^{mm} au-dessus du plan de la rétine pour donner le déplacement parallactique en sens inverse.

La quatrième est une échelle en caractères d'imprimerie réduits par la photographie pour permettre aux élèves de savoir quand ils sont bien au point; tant qu'ils n'y sont pas, ils ne pourront lire les noms et devront soit relâcher leur accommodation, soit corriger l'amétropie par un verre approprié. Mais comme le grossissement à l'image droite varie avec l'état de réfraction de l'œil, qu'il est de 15 à peu près dans l'emmétropie, moindre dans l'hypermétropie et plus grand dans la myopie, la cupule échelle est divisée en quatre secteurs avec des réductions de 10, de 15, de 20 et de 25, ce dernier grossissement n'étant possible que dans les myopies fortes.

La cinquième cupule est en verre dépoli divisé en millimètres carrés pour mesurer les images rétiniennes, les cercles de diffusion produits dans les différents degrés de myopie et d'hypermétropie, pour faire voir que dans l'astigmatisme il y a deux foyers principaux et un intervalle focal plus ou moins long; enfin pour montrer l'action des verres convexes et concaves correcteurs dans la correction de l'amétropie axile, car en avant de l'œil il y a une rainure mobile pouvant recevoir des verres de boîte.

J'ai déjà montré cet œil à MM. Galezowski, Javal, Panas, qui ont bien voulu en approuver l'idée et l'exécution.

Cet œil, ainsi que mon ophtalmoscope avec miroir concave à court foyer, ont été faits par la maison Roulot.

Dr Parent.

instrument, je me bornerai aui
quelques mots, sauf à y rev
dessin. Par un mécanisme
degrés de myopie, d'h
aiguille indique im
d'hypermétropie
paux de l'asti

ALMOLOGIQUE

ar GALEZOWSKI.

(SUITE.)

ABCÈS DE LA SCLÉROTIQUE.

Ainsi q
pas de
10mm
b

inflammations de la sclérotique présentent généralement
caractère tout spécial propre aux tissus fibreux ; la maladie
se présente sous une forme congestive avec des engorgements
veineux, avec des infiltrations interstitielles, séreuses ou plas-
tiques, qui se résorbent peu à peu sans laisser de trace, ou
bien qui amènent après une certaine durée, une atrophie plus
ou moins marquée du tissu propre sclérotical, et un amincis-
sement de ses parois. Telle est la marche habituelle des scléritis, et il est excessivement rare de voir se former du pus dans l'épaisseur de la sclérotique.

Les auteurs n'ont, en effet, signalé que des cas très rares des abcès et des ulcères de la sclérotique. Bowman [1] a vu la conjonctive, la sclérotique et la cornée s'ulcérer simultanément. — Desmarres [2] décrit un cas dans lequel l'ulcération de la sclérotique est arrivée jusqu'à la surface de la choroïde ; une hernie choroïdienne survint, et un phlegmon à marche lente détruisit l'œil.

De Graefe [3] a rapporté un cas d'abcès de la sclérotique survenu après une opération de strabisme et Hirschler [4] a décrit un ulcère spontané de la sclérotique qui a été suivi d'une perforation de cette dernière membrane jusqu'à la choroïde. Saemisch [5] a décrit un fait non moins intéressant d'ulcère profond de la sclérotique avec infiltration purulente à son pourtour.

Quant à ce qui me concerne, j'étais eu l'occasion d'observer quelques cas de ce genre. Pendant que j'étais chef de cli-

1. Bowmann, *Annales d'oculist.*, t. XXX, p. 9.
2. Desmarres, *Traité des maladies des yeux*, t. II, p. 392.
3. De Graefe, *Archiv. f. opht.*, III, a. r. p. 409.
4. Hirschler, *Pester zeitsch.*, 1850, n° 24.
5. Saemisch, *Hand. d. Augenheilk.*, Bd. IV, 2 th., p. 327.

Desmarres père, j'ai observé chez un de ses malades abcès de la sclérotique à sa partie supérieure et incision pratiquée par mon ancien maître a une issue de plus de 2 à 3 grammes de pus. nt scrofuleux, âgé de 7 à 8 ans, que j'ai a clinique en 1868, pour une scléro-kératite dissé-, j'ai vu dans l'espace d'un an cinq abcès sclérotícaux se produire dans cinq points différents de la sclérotique, gros comme un pois. La piqûre faite dans chaque abcès avait donné lieu à un écoulement de quelques gouttes de liquide louche; après quoi la guérison a eu lieu.

Pour compléter l'histoire de cette rare affection, je crois utile de publier deux observations que j'ai recueillies à ma clinique, l'une en 1873, et l'autre il y a un mois, sur un petit enfant que je soigne actuellement et auquel j'ai dû enlever l'œil à cause d'une tumeur qui s'est développée dans l'ulcère sclérotical, après que l'abcès a été ouvert.

Observation. — *Abcès de la sclérotique péricornéen; scléro-kératotomie, guérison.*— Madame X..., âgée de 29 ans, blanchisseuse, demeurant à Paris, souffrait de névralgies dans toutes les branches de la 5e paire droite, depuis les dernières qui eurent lieu en décembre 1872. Toujours bien portante et n'ayant jamais éprouvé d'accident de rhumatisme ni de syphilis. Le 1er septembre 1873, elle avait remarqué une rougeur dans l'œil droit, qui s'est compliquée au bout de trois jours, de douleurs névralgiques périorbitaires très violentes, s'aggravant surtout la nuit. Elle vint me consulter le 10 septembre, et j'ai pu constater un abcès situé dans la sclérotique; il était situé au bord de la cornée, de 6 mm. de long sur 3 mm. de large. Placé perpendiculairement au bord de la cornée, il paraissait être superficiel, d'une teinte blanc jaunâtre. L'iris était sain, la pupille sans adhérence, mais paresseuse dans ses mouvements; la densité de l'œil était normale. J'ai fait appliquer 8 sangsues à la tempe, des compresses d'eau chaude sur l'œil, l'iodure de potassium à l'intérieur. Sous l'influence de ce traitement, il s'est produit un soulagement très sensible. Peu à peu il est survenu une

CLINIQUE OPHTALMOLOGIQUE

Par le docteur GALEZOWSKI.

(SUITE.)

I. ABCÈS DE LA SCLÉROTIQUE.

Les inflammations de la sclérotique présentent généralement un caractère tout spécial propre aux tissus fibreux ; la maladie se présente sous une forme congestive avec des engorgements veineux, avec des infiltrations interstitielles, séreuses ou plastiques, qui se résorbent peu à peu sans laisser de trace, ou bien qui amènent après une certaine durée, une atrophie plus ou moins marquée du tissu propre sclérotical, et un amincissement de ses parois. Telle est la marche habituelle des sclérites, et il est excessivement rare de voir se former du pus dans l'épaisseur de la sclérotique.

Les auteurs n'ont, en effet, signalé que des cas très rares des abcès et des ulcères de la sclérotique. Bowman [1] a vu la conjonctive, la sclérotique et la cornée s'ulcérer simultanément. — Desmarres [2] décrit un cas dans lequel l'ulcération de la sclérotique est arrivée jusqu'à la surface de la choroïde ; une hernie choroïdienne survint, et un phlegmon à marche lente détruisit l'œil.

De Graefe [3] a rapporté un cas d'abcès de la sclérotique survenu après une opération de strabisme et Hirschler [4] a décrit un ulcère spontané de la sclérotique qui a été suivi d'une perforation de cette dernière membrane jusqu'à la choroïde. Saemisch [5] a décrit un fait non moins intéressant d'ulcère profond de la sclérotique avec infiltration purulente à son pourtour.

Quant à ce qui me concerne, j'étais eu l'occasion d'observer quelques cas de ce genre. Pendant que j'étais chef de cli-

1. Bowmann, *Annales d'oculist.*, t. XXX, p. 9.
2. Desmarres, *Traité des maladies des yeux*, t. II, p. 392.
3. De Graefe, *Archiv. f. opht.*, III, a. r. p. 409.
4. Hirschler, *Pester zeitsch.*, 1850, n° 24.
5. Saemisch, *Hand. d. Augenheilk.*, Bd. IV, 2 th., p. 327.

nique de Desmarres père, j'ai observé chez un de ses malades un large abcès de la sclérotique à sa partie supérieure et externe. L'incision pratiquée par mon ancien maître a donné lieu à une issue de plus de 2 à 3 grammes de pus. Chez un enfant scrofuleux, âgé de 7 à 8 ans, que j'ai soigné à ma clinique en 1868, pour une scléro-kératite disséminée, j'ai vu dans l'espace d'un an cinq abcès scléroticaux se produire dans cinq points différents de la sclérotique, gros comme un pois. La piqûre faite dans chaque abcès avait donné lieu à un écoulement de quelques gouttes de liquide louche; après quoi la guérison a eu lieu.

Pour compléter l'histoire de cette rare affection, je crois utile de publier deux observations que j'ai recueillies à ma clinique, l'une en 1873, et l'autre il y a un mois, sur un petit enfant que je soigne actuellement et auquel j'ai dû enlever l'œil à cause d'une tumeur qui s'est développée dans l'ulcère sclérotical, après que l'abcès a été ouvert.

Observation. — *Abcès de la sclérotique péricornéen; scléro-kératotomie, guérison.*— Madame X..., âgée de 29 ans, blanchisseuse, demeurant à Paris, souffrait de névralgies dans toutes les branches de la 5e paire droite, depuis les dernières qui eurent lieu en décembre 1872. Toujours bien portante et n'ayant jamais éprouvé d'accident de rhumatisme ni de syphilis. Le 1er septembre 1873, elle avait remarqué une rougeur dans l'œil droit, qui s'est compliquée au bout de trois jours, de douleurs névralgiques périorbitaires très violentes, s'aggravant surtout la nuit. Elle vint me consulter le 10 septembre, et j'ai pu constater un abcès situé dans la sclérotique; il était situé au bord de la cornée, de 6 mm. de long sur 3 mm. de large. Placé perpendiculairement au bord de la cornée, il paraissait être superficiel, d'une teinte blanc jaunâtre. L'iris était sain, la pupille sans adhérence, mais paresseuse dans ses mouvements; la densité de l'œil était normale. J'ai fait appliquer 8 sangsues à la tempe, des compresses d'eau chaude sur l'œil, l'iodure de potassium à l'intérieur. Sous l'influence de ce traitement, il s'est produit un soulagement très sensible. Peu à peu il est survenu une

ulcération à l'endroit de l'abcès, à peu près vers le 20 septembre. A partir de ce moment-là, les douleurs revinrent avec une nouvelle intensité que rien ne pouvait calmer ; l'ulcère a gagné la cornée, et s'est avancé sur cette dernière membrane sur une étendue de 4 millimètres ; les douleurs redoublèrent d'intensité. C'est alors que je me suis décidé à pratiquer une section, le 7 octobre, à travers l'ulcère de la cornée en la prolongeant jusque sur l'ulcère sclérotical. Dès le lendemain, la malade se trouva sensiblement soulagée, les douleurs cessèrent complètement, l'œil peu à peu a diminué de rougeur, et le 30 octobre elle a pu être complètement guérie.

L'observation suivante présente un intérêt plus considérable, car la maladie ayant débuté par un abcès sclérotical péricornéen que j'ai ouvert, il s'était établi une suppuration; l'ulcère s'est agrandi en étendue, et nous aperçûmes au fond de cette ulcération une tumeur tomenteuse grisâtre, qui présente tous les caractères d'une tumeur sarcomateuse. Voici cette observation telle qu'elle a été recueillie par mon aide et ami M. Despagnet.

Observation. — *Abcès de la sclérotique, situé au bord de la cornée, perforation de l'abcès suivie d'une tumeur sarcomateuse.* — Edmond Collette, 16 mois, n'a jamais eu le moindre mal jusqu'à l'âge de huit mois. Il était fort, vigoureux, prenait parfaitement le sein; il était en un mot dans la meilleure condition possible. A cette époque il contracte une bronchite qui, malgré tous les traitements, se prolonge pendant six mois. La toux est fréquente, quinteuse, et l'empêche de dormir. Aussi sa santé, florissante quelques jours auparavant, dépérit très rapidement. L'enfant devient maigre, chétif et presque méconnaissable. La bronchite, cependant, disparaît vers le mois d'août dernier, et tout faisait espérer un prompt rétablissement, lorsque le mois suivant l'enfant est pris d'une rougeur de la conjonctive palpébrale de l'œil gauche, s'étendant un peu de la partie inférieure et externe à la conjonctive bulbaire. Bientôt cette rougeur se généralise et envahit tout le globe de l'œil. En même temps, dans la partie inférieure

et externe, à quelques millimètres du rebord cornéen et à l'endroit où tout d'abord avait débuté la rougeur, apparaît un point blanc. A ce moment on amène l'enfan t à la consultation et on constate dans cet œil la présence d'un abcès de la sclérotique accompagné d'iritis. On prescrit dans l'œil les instillations du collyre d'*ésérine* et les lotions émollientes. A l'intérieur on donne tous les jours une cuillerée à café de la potion suivante : sirop de Gibert 50 gr., et sirop antiscorbutique 100 gr. Bientôt un mieux sensible s'opère; la photophobie, intense auparavant, est devenue presque nulle, la rougeur est bien moindre. L'abcès s'est en partie absorbé, il ne reste plus qu'un peu de conjonctivite pour laquelle on conseille les instillations de sulfate de zinc et les lotions à l'eau chaude. Quatre ou cinq jours après cette amélioration, on voit tous les symptômes s'aggraver. L'injection périkératique devient très forte, la photophobie considérable; l'enfant ne peut plus ouvrir son œil. En écartant les paupières avec les élévateurs on constate que la partie où se trouvait l'abcès s'est « ulcérée »; l'ulcération s'étend sur la cornée, et l'iris vient y faire hernie. En même temps, à ce niveau et sur la hernie on voit se développer une petite tumeur qui grossit progressivement tous les jours, et atteint le 18 octobre la grosseur d'un pois. Cette tumeur est transparente, un peu bosselée; elle s'avance un peu sur la cornée dont elle recouvre la partie inférieure et externe. L'iris est très enflammé, la chambre antérieure trouble. L'enfant a perdu son appétit, souffre beaucoup et ne voit presque pas. Depuis deux jours, il est très abattu.

II. MÉLANO-SARCOME DE L'IRIS.

Les tumeurs mélano-sarcomateuses et cancéreuses de l'iris ne se rencontrent que d'une manière tout à fait exceptionnelle, comme une maladie idiopathique et primitive de cette membrane. Les cas, en effet, de ce genre, sont tellement

rares, que plusieurs traités d'ophtalmologie n'en font même pas mention.

La littérature ophtalmologique ne contient que quelques observations de tumeurs mélanotiques de l'iris.

Desmarres père[1] rapporte l'histoire d'une tumeur de la chambre antérieure qui, d'après les recherches de Robin, était de nature fibreuse.

Stoëber[2] et De Graefe[3] ont signalé des observations de tumeurs de l'iris comme des faits tout à fait exceptionnels.

A ces deux faits isolés il faut ajouter ceux de Fano[4], où l'extirpation du globe de l'œil a dû être pratiquée, et de Hirschberg[5], où la tumeur de l'iris a nécessité l'énucléation de l'œil, et où l'examen histologique a démontré la présence des cellules sarcomateuses avec des amas pigmentaires; la tumeur était située dans la moitié inférieure de l'iris et était rapprochée complètement de la cornée, qui était trouble dans cet endroit.

Pour ma part, jusqu'en 1876 je n'ai pas observé de tumeurs de ce genre, ni dans ma propre clientèle ni à la clinique de Desmarres père. Le premier fait qui s'est présenté à mon observation est celui que j'ai eu l'occasion d'observer en 1876 sur une malade de ma clinique. Depuis, je n'ai rencontré rien de semblable. Et comme depuis la fondation de ma clinique jusqu'à ce jour il s'est présenté à ma consultation plus de 52000 malades nouveaux et dans ma clientèle particulière plus de 13000, on peut donc déduire de ces chiffres combien les tumeurs sarcomateuses de l'iris sont rares, si nous ne l'avons observé qu'une seule et unique fois sur 65,000 malades. Je pense donc qu'il sera intéressant d'enregistrer ce fait, quoique ni l'énucléation ni l'analyse histologique n'aient pu être faites.

Voici cette observation qui a été rédigée d'après les notes

1. Desmarres, *Traité des mal. des yeux*, t. II, p. 507.
2. Stoëber, *Ammon's Zeitschrift*. Bd I, p. 70.
3. De Graefe, *Archiv. ophtalm*, Bd I, abth. I, p. 414.
4. Fano, *Annales d'oculistique*, t. LIV, p. 30.
5. *Archiv. f. ophtalm.*, Bd. XIV, abth. 3, p. 285.

recueillies par mon ancien chef de clinique, le docteur Parinaud.

Observation. — *Tumeur mélano-sarcomateuse de l'iris.* — Madame Anthoine, âgée de 35 ans, vint me consulter au mois de mai 1876, pour un trouble de la vue qui s'était développé depuis quelques jours dans son œil gauche, et la malade éprouve, dit-elle, une certaine gêne pour regarder en bas.

Lorsqu'on examine cet œil, on constate, à la partie inférieure de l'iris, une tache brunâtre, arrondie, qui se dessine très nettement sur le fond gris brunâtre plus clair du reste

de l'iris. Cette tache est constituée par une tumeur formant saillie dans la chambre antérieure et faisant corps avec la membrane irienne. Elle a la forme triangulaire dont la base se confond avec la grande circonférence de l'iris et le sommet se trouve proéminent sur le bord pupillaire, comme on peut juger par la figure ci-jointe.

Par l'éclairage latéral, et en l'examinant de profil, on constate que cette tumeur est très épaisse, mamelonnée, remplit dans certains points toute la profondeur de la chambre antérieure et touche même par places la surface postérieure de la cornée. Examinée avec une loupe, elle apparaît à sa surface antérieure comme constituée par de petits bourgeons, ce qui donne à sa surface une apparence tomenteuse, sillonnée par places de nombreux vaisseaux capillaires. Dans la partie

qui correspond à l'angle interne de l'œil, l'iris présente dans une étendue de 4 à 5 millimètres une coloration très foncée, semblable à celle de la tumeur, avec le même aspect tomenteux que cette dernière, mais sans aucune saillie. Evidemment cette portion de l'iris a subi déjà un travail de réminiscence sarcomateuse sans que l'épaisseur de l'iris ait été augmentée. Tout près du bord de la cornée, dans le voisinage de la tumeur, on remarque trois petits points noirs à peine perceptibles dans la sclérotique, qui peuvent être aussi des noyaux isolés de l'infiltration sarcomateuse.

Cette tumeur déforme la pupille et la rend légèrement ovalaire. Les autres parties de l'œil ne présentent point d'altération, la cornée conserve partout sa transparence, le cristallin et le corps vitré sont complètement normaux; la rétine et le nerf optique ne diffèrent en rien de l'autre œil; la choroïde n'est pas plus pigmentée dans le segment inférieur voisin de la tumeur que partout ailleurs; on n'observe pas non plus d'injection anormale ni dans la conjonctive ni dans la sclérotique. L'acuité visuelle est normale, et le trouble de la vue dont la malade se plaint semble résulter de la saillie, que forme la tumeur dans le champ pupillaire et d'un certain degré de paralysie de l'accommodation. La malade, en effet, ne peut bien lire de cet œil que le n° 2 de l'échelle typographique, tandis qu'avec le n° 2, 25 dioptries convexes, elle lit le n° 1 facilement. Les deux yeux de la malade sont complètement emmétropes.

Les renseignements que nous avons pu recueillir sur les antécédents de la maladie sont assez confus; néanmoins, la malade affirme qu'elle avait observé une tache noire dans la partie inférieure de l'iris depuis 10 ou 12 ans, qui est restée toujours stationnaire, et que ce n'est que depuis 1874 qu'elle a commencé à s'agrandir et à s'avancer vers le bord pupillaire, en se déformant. La malade est un peu pâle, un peu maigre, mais elle a toujours joui d'une bonne santé; elle ne connaît pas non plus aucun antécédent de maladies cancéreuses dans sa famille. La tumeur de l'iris n'a jamais occasionné de douleurs, mais depuis deux mois elle éprouve quelquefois des

petits élancements semblables à des coups d'épingle dans l'œil, qui sont rares et isolés.

En résumé, nous avons affaire à une tumeur de l'iris, qui ne peut être comparée à aucune autre affection qu'à la tumeur sarcomateuse. La malade n'a eu jamais d'accidents syphilitiques, néanmoins avant de pratiquer l'extirpation du globe oculaire nous avons soumis la malade au traitement par l'iodure de potassium à la dose de 2 grammes par jour, pendant quinze jours, et 3 grammes par jour pendant le mois suivant. Ce traitement n'a amené aucune amélioration, il ne restait donc qu'une énucléation du globe oculaire à pratiquer. Mais la malade n'a pas consenti à se soumettre à cette opération et elle cessa à partir de ce moment de venir à la clinique.

III. ABCÈS DE L'IRIS.

La pathologie de l'iris présente toujours un très grand intérêt, tant au point de vue de l'influence que les maladies de cette membrane peuvent avoir sur la vision, que relativement au mode de traitement qu'elles peuvent réclamer. En général, les affections de l'iris sont bien connues, elles sont de nature inflammatoire dans la grande majorité des cas, et il est rare de voir que le processus inflammatoire de l'iris soit de nature suppurative, et qu'on trouve des abcès dans son parenchyme. Néanmoins on peut rencontrer, surtout chez les enfants, des abcès dans l'iris, comme cela est arrivé chez un malade de ma clinique, dont je rapporte ici l'observation.

Le diagnostic de cette affection présente une certaine difficulté justement à cause de sa très grande rareté et de la ressemblance qu'un abcès de l'iris peut avoir avec un condylome ou avec un tubercule de cette membrane. Mais si on veut étudier avec attention la marche ultérieure de la maladie, on verra que l'abcès va s'ouvrir dans la chambre antérieure et donner lieu à la formation d'hypopion. L'observation suivante peut nous servir d'exemple de l'abcès de l'iris, je l'ai observée chez un petit malade de ma clinique en 1876.

Observation.—Garçon P..., âgé de 12 ans, me fut amené à la

consultation le 27 mai 1876 pour une affection de l'œil gauche. La mère affirme que cet œil est devenu rouge et enflammé il y a trois semaines ; la vue est devenue trouble. A l'examen, nous avons constaté ce qui suit, en présence de mon chef de clinique, M. Parinaud, et de MM. Kohn, Despagnet et Martin : L'enfant est pâle, lymphatique, il n'a jamais souffert des yeux, son œil gauche est un peu injecté ; la cornée est un peu troublée par une sorte d'infiltration interstitielle et par un soulèvement de l'épithélium à sa partie inféro-externe. L'œil paraît un peu mou, mais insensible à la pression. L'iris est bombé, plus foncé que du côté de l'œil sain, formant un bourrelet foncé brunâtre près de la pupille, dont les contours sont irréguliers, frangés. A un millimètre du bord de la pupille, en bas et en dehors, on constate une tumeur blanchâtre, grande comme une grosse tête d'épingle. Cette tumeur est luisante, saillante à la surface de l'iris. L'enfant voit de cet œil à compter facilement les doigts à un mètre de distance, mais ne distingue point même les plus grosses lettres.

Évidemment il s'agissait chez notre petit malade d'une iritis lente plastique avec formation d'un abcès dans le parenchyme de l'iris lui-même. En conséquence nous avons prescrit le traitement suivant : quatre sangsues à la tempe, et une instillation de 4 ou 5 gouttes d'atropine, et 25 centigr. d'iodure de potassium par jour. — 13 *juin*. Il se déclare un hypopion occupant la partie inférieure de la chambre antérieure. — 19 *juillet*. Même état. — 22 *août*. L'hypopion a disparu, l'œil n'est plus rouge, la cornée est transparente, mais la pupille est couverte d'un exsudat ; le bord pupillaire est adhérent. L'enfant peut lire le caractère n° 12 de l'imprimé.

Un an s'est passé depuis la dernière visite, sans aucune nouvelle de l'enfant, lorsque le 26 octobre 1877, la mère amena l'enfant atteint d'une injection périkératique et d'une rechute d'iritis avec obstruction incomplète de la pupille ; l'iris était bombé et foncé. La mère déclare que l'enfant était complètement guéri pendant un an, et ce n'est que depuis 15 jours que l'inflammation lui est revenue dans cet œil. L'en-

ant lit le n°8 de l'échelle, quoique difficilement. L'iridectomie est pratiquée dès le lendemain sans aucun accident, l'inflammation est arrêtée et la vision est rétablie. Dès le 25 novembre de la même année, nous avons pu constater la guérison complète de l'œil. L'acuité visuelle est restée néanmoins diminuée.

IV. CORPS ÉTRANGER DE L'IRIS.

Les corps étrangers qui traversent la cornée s'arrêtent rarement dans l'iris sans atteindre le cristallin. Dans ce dernier cas, la vue peut être complètement préservée, lorsqu'on fera l'extraction du corps étranger avec ou sans excision de l'iris.

Le fait suivant peut servir d'exemple du rétablissement complet de la vision au moyen de l'opération.

OBSERVATION. — *Corps étranger de l'iris. Extraction. Guérison.* — Madame B....., âgée de 28 ans, demeurant à Rueil, a reçu un corps étranger dans l'œil gauche en bêchant la terre. Elle n'a souffert que quelques instants, puis elle a continué son travail sans y penser. Le soir elle a eu des douleurs dans l'œil blessé et au front. Deux jours après, le 26 avril 1876, elle est venue me voir, et j'ai constaté une injection périkératique peu intense. A la partie externe et supérieure de la cornée on aperçoit une toute petite plaie, la chambre antérieure est rétablie; la pupille est contractée. Dans la portion supérieure et interne de l'iris on distingue un corps étranger, en forme d'une aiguille fixée perpendiculairement à sa surface. Le cristallin est sain. L'application des sangsues à la tempe et l'instillation d'atropine arrêtent l'irritation, et le lendemain, quand l'œil était moins rouge, je lui ai pratiqué l'excision de l'iris et j'ai extrait le corps étranger, comme une sorte d'aiguille en pierre. — 29 *avril*. Il existe un peu de suffusion cornéenne. On continue l'instillation de l'atropine. — 10 *mai*. La malade quitte la clinique complètement guérie. — 25 *mai*. Le fond de l'œil est clair, la malade conserva l'acuité visuelle normale.

V. ARRACHEMENT DE L'IRIS AVEC EXTRACTION DE LA CATARACTE SECONDAIRE. GUÉRISON.

Mon ami le docteur Cuignet (de Lille) a démontré que l'iris peut être arraché en totalité sans qu'il en résulte de conséquence fâcheuse pour l'organe de la vue. Bien plus, souvent il arrive que l'extraction de l'iris en totalité peut être suivie d'une amélioration notable de la vue et quelquefois même de la guérison du globe oculaire dont l'existence a pu être avant l'opération complètement compromise.

Notre éminent confrère a publié dans les colonnes de ce même *Recueil* plusieurs faits de ce genre. L'observation suivante sera intéressante à consulter, car elle montrera que l'arrachement de l'iris peut être souvent considéré comme le seul et unique moyen curatif d'une iridochoroïdite. Mais il faut aussi savoir que cette opération n'est souvent pratiquée que d'une manière accidentelle et sans qu'on l'ait décidée d'avance. On ne peut, en effet, savoir toujours à priori, si l'iris va se détacher par des tractions exercées sur la cataracte secondaire ou sur un point quelconque de sa circonférence. Voici un exemple de ce genre :

Observation. — *Arrachement de l'iris avec la cataracte secondaire. Guérison.* — M...., âgé de 77 ans, président de la cour à la Guadeloupe et à la Martinique, avait toujours, la vue basse et portait le n° 2 pour lire de loin. En 1854, il s'est aperçu que sa vue commençait à se troubler ; vers 1872, il ne voyait plus à lire. A l'hôpital de Toulon, en décembre 1872, il a été opéré de cataracte de l'œil droit, l'œil gauche était perdu d'un décollement avec iridochoroïdite. Consécutivement à l'opération il a eu une inflammation pendant trois mois, après quoi la vue resta couverte. En 1873, il a été opéré à Paris, de la cataracte secondaire par l'iridotomie et l'incision ; une inflammation qui s'en est suivie amena l'obstruction de la pupille. En 1874 on a pratiqué trois discisions sans résultat. Il s'est présenté chez moi au commencement de juin 1876, atteint d'une cataracte secondaire adhérente à l'iris,

les phosphènes étaient faibles; j'ai pratiqué le 13 juin l'opération de la cataracte secondaire. Après avoir fait l'incision linéaire sur le côté externe, j'ai saisi la membrane pupillaire, je l'ai détachée, mais avec elle l'iris s'est décollé sur toute sa périphérie et il est venu se porter à la plaie. Je l'ai retiré, et excisé près du bord de la plaie, de sorte qu'il n'en est resté qu'une petite parcelle du côté de la plaie. L'hémorragie de la chambre antérieure était très faible, l'inflammation a duré pendant un mois. — 31 *août*. L'œil est guéri, la pupille est nette.

A l'examen ophtalmoscopique nous avons pu constater quelques rares flocons dans le corps vitré et une large atrophie choroïdienne dans la région de la macula. Par suite de cette dernière lésion, l'acuité visuelle est restée très notablement affaiblie; avec le n° 2 convexe M. M... pouvait distinguer les aiguilles sur un cadran, et se conduire tout seul avec le n° 10 dioptries convexe, mais il lui était impossible de lire aucun caractère de l'échelle typographique.

VI. IRITIS GOUTTEUSE AVEC HYPHÉMA.

Les accidents inflammatoires qui s'observent du côté des yeux et plus particulièrement les iritis goutteuses prédisposent aux hémorragies. Ce fait me paraît tellement constant que je n'hésite pas à le considérer comme pathognomonique de la goutte. J'ai rapporté dans mon *Traité des maladies* des yeux des cas d'iritis goutteuse avec épanchements de sang dans la chambre antérieure.

Voici un autre fait du même genre, où un hyphéma considérable qui accompagnait l'iritis ne pouvait être rapporté à aucune autre cause qu'à la goutte. Les renseignements que nous avons pu recueillir auprès du malade ont démontré qu'il était sujet aux accès de la goutte régulière et que la première atteinte d'iritis était suivie d'une hémorragie très abondante dans la chambre antérieure. Ce phénomène ne présente aucune gravité, le sang se résorbe assez facilement, et ce qui est en plus à noter, c'est que ces iritis hémorragiques

prédisposent relativement très peu aux synéchies postérieures; elles sont souvent tenaces et douloureuses; mais lorsque le sang a disparu, on ne trouve plus aucune trace d'adhérence ni d'exsudat dans la pupille, et l'iris reprend d'une manière complète tous ses mouvements.

L'observation suivante, qui a été recueillie par M. Despagnet, peut servir d'un excellent exemple de cette variété d'iritis.

Observation. — *Iritis avec hyphéma et un épanchement de sang dans le corps vitré.* — M. C..., 77 ans, rentier à Paris, boulevard de Belleville, avait toujours joui d'une santé excellente, lorsqu'il y a cinq ans il fut pris de douleurs excessivement violentes dans le gros orteil du pied droit. Bientôt ses douleurs se généralisèrent à toutes les articulations des membres du côté droit, depuis l'épaule jusqu'à l'articulation tibio-tarsienne. Le malade ne pouvait plus marcher, et les douleurs devinrent si intenses qu'on dut à plusieurs reprises avoir recours, pour les calmer, aux injections hypodermiques de morphine. Ces douleurs restèrent à l'état aigu pendant 4 mois. Depuis cette époque elles ont diminué, mais elles persistent toujours et surtout au niveau de l'épaule droite. Depuis 20 ans environ, C... a un commencement de rétraction musculaire des fléchisseurs des doigts des mains. Cette flexion est limitée dans les deux mains aux trois doigts auriculaire, annulaire et medius, et c'est le fléchisseur de l'auriculaire qui est le plus contracté. Cette flexion augmente toujours progressivement et devient chaque jour plus complète. Évidemment on se trouve en présence d'une diathèse essentiellement rhumatismale avec manifestation goutteuse. Néanmoins toutes les autres fonctions s'opèrent régulièrement : le cœur est normal, les digestions faciles, les urines physiologiques mais contenant des quantités d'urates.

Il y a 3 semaines environ, C... ressentit tout d'un coup des picotements dans l'œil gauche qui devint presque subitement tout congestionné; quelques douleurs se firent sentir au-dessus du sourcil, mais elles furent peu intenses; la photophobie est très forte depuis le début.

Ce malade est resté jusqu'au 30 juillet sans rien faire à son œil que quelques lotions à l'eau chaude. Il vient nous consulter. On trouve le globe de l'œil très congestionné et la chambre antérieure contenant du sang. Il y a un amas sanguin dans la partie inférieure de la chambre antérieure et la pupille est complètement recouverte par l'épanchement. Il est impossible d'éclairer le fond de l'œil. Le malade distingue le jour de la nuit.

On lui prescrit l'application de 4 sangsues à la tempe gauche et l'instillation d'atropine. Le malade portera des lunettes fumées pour diminuer la photophobie, prendra le salicylate de soude à la dose de 2 grammes par jour. Ce traitement a produit un effet salutaire. Le 23 août nous avons pu constater une guérison complète de l'iritis sans aucune adhérence pupillaire. Quant aux flocons du corps vitré, ils sont restés sans aucun changement apparent.

KÉRATITE NÉVRO-PARALYTIQUE

AVEC NÉCROSE DE LA CORNÉE, IRIDO-CHOROIDITE ET PERTE DE L'ŒIL,

Par le docteur BAUDON, médecin en chef de l'hôpital militaire de Nice.

Observation. — Madame L...., 55 ans, se présente à moi avec une ulcération indolente de la cornée droite. En l'examinant, je remarque chez elle une paralysie presque complète des deux cinquièmes paires. La malade peut en effet être piquée et pincée sur tous les points de la face sans en avoir conscience; le doigt promené sur la cornée n'est pas senti davantage.

L'œil gauche est perdu depuis deux ans et s'est perdu à la suite d'un ulcère de la cornée, survenu dans des circonstances analogues à l'état actuel. La malade a également perdu toutes ses dents, qui sont tombées sans douleur, sans carie, par l'atrophie des maxillaires et de leurs alvéoles.

L'œil droit, pour lequel je suis consulté, est atteint d'une

ulcération de 3 millimètres de diamètre, qui occupe la partie inférieure de la cornée. L'infiltration de cette membrane s'étend au loin autour de l'ulcère, hypopion.

Cet œil est dur comme une bille, peu ou pas douloureux.

L'ulcération donne à peine de photophobie, un peu de larmoiement, et la malade ne s'en inquiéterait guère, si elle n'avait déjà perdu l'œil gauche à la suite d'un ulcère semblable.

Je juge le cas très grave et je propose à la malade de lui enlever l'œil gauche, qui par sympathie peut amener les troubles trophiques qu'elle présente du côté droit.

Cette opération, faite d'après le procédé de Bonnet, ne donne aucune amélioration. La cicatrisation du moignon se fait difficilement, et six mois après l'opération, celui-ci est toujours humide et en suppuration.

En même temps que l'ulcère se creuse à droite, le champ de la pupille devient obscur, comme s'il était envahi par une infiltration plastique.

Le traitement a consisté dans l'emploi d'instillations d'atropine souvent suspendues et reprises, dans la compression, les compresses chaudes, le sulfate de quinine, l'électricité, etc.

Malgré ce traitement, l'ulcère envahit l'épaisseur de la cornée, qui se perfore.

Je propose à la malade, d'après l'avis de M. Galezowski, de lui pratiquer l'iridectomie. Cette opération n'amène non plus aucun résultat favorable; l'ulcère se cicatrise bien, mais l'infiltration cornéenne persiste, ainsi que les exsudats qui encombrent le champ de la nouvelle pupille.

L'œil est perdu quoique la malade puisse encore percevoir la flamme d'une bougie. La lumière est perçue comme si un corps opaque était interposé entre elle et le fond de l'œil.

La malade me demande de tenter de lever cet obstacle, ce que je fais en essayant de dégager le fond pupillaire à l'aide d'une curette introduite dans la chambre postérieure.

Cette tentative ne réussit pas, non plus que plusieurs essais de discision faits avec une aiguille à cataracte.

J'ai cru pouvoir multiplier ces essais parce que ces opérations ne causaient absolument aucune souffrance.

Toutes ces tentatives ont échoué et la cécité est aujourd'hui peu près complète, à peine la malade distingue-t-elle le jour de la nuit.

QUELQUES MODIFICATIONS APPORTÉES A L'OPTOMÈTRE DU Dr BADAL,

Par le Dr PARENT, chef de clinique.

Cet optomètre, de l'aveu général, est un des meilleurs, sinon le meilleur. Tel qu'il existe il a cependant plusieurs inconvénients.

Le premier inconvénient, c'est que le foyer antérieur de la lentille, qui est de 63mm, coïncide avec le plan de l'œilleton de l'instrument; cette cause d'erreur a déjà été signalée antérieurement par M. Giraud-Teulon et autres, et je ne m'y arrêterai pas.

Pour qu'un optomètre donne des images constantes en grandeur, il faut que le foyer antérieur de la lentille coïncide avec le foyer antérieur de l'œil, et non pas, comme M. Badal l'a pensé, avec le plan de la cornée de l'œil examiné. Si les malades examinés avec cet optomètre ne se placent pas instinctivement à 12 ou 13mm de l'œilleton, de façon à ce que le foyer antérieur de leur œil coïncide avec le plan de l'œilleton qui est au foyer même de la lentille, ils auront des images inégales en grandeur dès qu'on rapprochera l'échelle de l'instrument, et voici l'erreur qui peut être occasionné par cette inégalité.

Je suppose que l'œil examiné soit emmétrope et qu'il se place, ainsi que M. Badal le recommande, au contact même de l'œilleton, c'est-à-dire dans de mauvaises conditions. Si cet œil emmétrope a l'acuité visuelle diminuée, voici ce qui arrive. Quand l'aiguille est au zéro, il voit par exemple l'avant-dernière ligne de l'échelle, mais il ne distingue pas bien la der-

nière, en raison de son acuité visuelle diminuée. J'avance alors l'échelle dans le tube jusqu'à 1 ou 2 dioptries de myopie ; comme dans ces conditions les images augmentent de grandeur, le malade pourra lire à 2 dioptries de myopie la dernière ligne, et j'en conclurai faussement qu'il est myope de 2 dioptries alors qu'il est emmétrope.

Mais c'est surtout avec les myopes que l'optomètre donnera de mauvais résultats si l'œil examiné est en contact avec l'œilleton, car tous les myopes d'un degré un peu élevé ont l'acuité visuelle diminuée, et les images grossissant à mesure qu'on rapproche l'échelle de la lentille, il deviendra très difficile de l'arrêter exactement au punctum remotum. Voilà donc un premier point établi, il faut ou que le malade se tienne à 12 ou 13^{mm} de l'œilleton, ce qui n'est guère pratique, ou, ce qui est beaucoup plus commode et ce que j'ai fait faire, il faut allonger l'œilleton de 13^{mm}. Le malade appliquant alors son œil contre l'œilleton ne peut avoir que des images constantes en grandeur, d'où précision beaucoup plus grande dans la détermination du punctum remotum.

Il est en outre assez étonnant qu'un oculiste aussi compétent que M. Badal dans les questions de réfraction n'ait pas songé à doter son instrument d'un diaphragme. La lentille de l'optomètre ayant un foyer très court, 63 millimètres, il en résulte une aberration de sphéricité énorme. Quoique l'échelle photographique soit petite, elle ne peut jamais être vue nettement dans son entier. Quand le malade voit bien les lettres du haut, les lettres du bas lui paraissent déformées, et quand, après avoir reconnu et lu les lettres du haut, il lit les lettres du bas, les premières se déforment à leur tour au point qu'il ne peut plus les reconnaître ; ces changements, ces alternatives de vision nette, puis indistincte, troublent le malade qui fait alors un effort d'accommodation ou se déplace à droite et à gauche, espérant ainsi voir mieux, ce qui le conduit à voir plus mal encore. Les efforts d'accommodation que fait alors le malade outre qu'ils amènent des variations dans la grandeur des images qui l'étonnent, sont en outre une cause d'erreur pour la détermination du punctum remotum. J'ai fait regarder suc-

cessivement à travers deux optomètres Badal, l'un sans diaphragme, l'autre muni d'un diaphragme, le directeur de la maison Roulot qui construit cet optomètre, et il a été étonné du changement produit; toute l'échelle photographique apparaît alors avec une netteté parfaite et l'instrument peut donner une précision beaucoup plus grande. La même remarque s'applique à l'optomètre de M. Perrin dont les lentilles concaves et convexes à court foyer n'ont pas de diaphragme; cet optomètre a d'ailleurs d'autres inconvénients : absence d'échelle pour examiner l'acuité visuelle, irrégularité très forte dans la grandeur des images rétiniennes qu'il produit, ainsi que dans les divisions de la graduation, les unes étant très rapprochées, les autres très éloignées; enfin tâtonnement obligé et même incertitude pour trouver les deux méridiens principaux dans l'astigmatisme, puisque l'instrument, au lieu de contenir un cadran entier (qui permettrait au malade d'indiquer de suite la première ligne qu'il voit nettement, correspondant à l'un des méridiens principaux de sa cornée), ne contient qu'un faisceau de lignes parallèles avec lesquelles il faut aller à la recherche des méridiens principaux.

La même remarque s'applique encore au dernier optomètre paru, celui de M. Loiseau (modèle adopté pour les conseils de révision). Dans cet optomètre, une réduction de l'échelle photographique de M. de Wecker se trouve dans un tube à 10 c. du foyer antérieur de l'œil; avec une lentille convexe de 10 dioptries, l'œil emmétrope voit bien l'échelle, mais s'il est hypermétrope de 5 dioptries, il lui faut une lentille convexe de 15 dioptries.

L'oculaire étant très large, 2 cent. environ, et les lentilles ayant la même largeur, il résulte qu'avec une lentille convexe de 15 dioptries par exemple, l'instrument donne une notable déformation dans les images. Ici encore il faudrait réduire l'oculaire de moitié.

L'optomètre de M. Badal avait un troisième inconvénient, c'était de ne pouvoir servir à la détermination exacte de l'astigmatisme. Il contenait, il est vrai, une fente sténopéique; mais outre que la fente sténopéique n'est pas un moyen très

exact, on ne pouvait connaître d'une façon bien précise les méridiens principaux, à moins de les avoir préalablement déterminés en faisant regarder un cadran au malade. C'est pour remédier à cet inconvénient que j'ai, il y a déjà 6 mois, fait mettre dans un tube Badal une réduction photographique du cadran de M. de Wecker. J'avais fait monter sur un pied deux tubes, le premier contenant l'échelle habituelle pour déterminer l'hypermétropie, la myopie et l'acuité visuelle, et le second contenant le cadran ; sur l'oculaire du second tube se trouvaient deux baguettes pouvant prendre tous les méridiens possibles et renfermant, la première, les verres cylindriques concaves 1, 2 et 3, la seconde, les cylindres concaves 0,50 et 3, ce qui me donnait tous les verres cylindriques de la boîte. Pour déterminer l'astigmatisme, je rapprochais le cadran jusqu'au moment où une ligne était vue nette, ce qui m'indiquait le méridien principal perpendiculaire, puis au moyen des cylindres concaves, je reculais le foyer de l'autre méridien jusqu'à ce qu'il coïncidât avec le foyer du premier. L'astigmatisme ainsi déterminé, je mettais l'oculaire du tube à cadran sur le tube à échelle, avec les cylindres dans la même position, et j'avais immédiatement un moyen de contrôle ; si ma détermination avait été bien faite, le malade lisait immédiatement toute l'échelle.

Lors de son dernier voyage à Paris, M. Badal a pris connaissance de mes cadrans et de la manière de m'en servir ; il en a approuvé l'idée, et dorénavant tous les optomètres Badal auront un semblable cadran pour la détermination de l'astigmatisme. On aura donc dans cet instrument tout à la fois un optomètre et un astigmomètre. La construction en sera seulement un peu modifiée : ce nouveau modèle sera d'ailleurs semblable au modèle primitif dans lequel il y avait 3 tubes engainés l'un dans l'autre ; le tube le plus intérieur portant l'épreuve photographique, il y aura maintenant deux de ces tubes intérieurs qu'on pourra changer à volonté, en mettant tantôt celui muni de l'échelle, tantôt celui porteur du cadran.

Il faut bien le dire cependant, malgré les perfectionnements que j'y ai apportés (allongement de 13^{mm} pour l'œilleton, dia-

phragme pour parer à l'aberration de sphéricité et avoir des images nettes, cadran photographique pour déterminer l'astigmatisme), l'optomètre Badal, quoique ainsi bien supérieur aux autres optomètres, est encore un instrument défectueux ; c'est qu'il est monoculaire, et tout instrument monoculaire, pour déterminer la réfraction, entraîne chez la plupart des examinés un effort d'accommodation, surtout quand ils sont hypermétropes.

C'est pour cette raison que j'ai fait construire avec deux tubes Badal un véritable optomètre et astigmomètre binoculaire ; avec un pareil instrument, les axes optiques étant forcément parallèles, il n'est plus question d'accommodation, ou si elle entre en jeu, c'est pour une quantité si minime qu'elle est absolument négligeable.

Pour déterminer le degré de myopie ou d'hypermétropie, et l'acuité visuelle correspondante, j'ai fait réduire par la photographie deux échelles encadrées par une ligne large, ce qui leur donne la forme d'un carré. Chacun de ces carrés n'a des lettres que sur la moitié de sa surface : ainsi le carré pour le tube de gauche a des lettres sur sa moitié gauche et aucune sur sa moitié droite; l'autre carré, au contraire, n'a de lettres que sur sa moitié droite et aucune sur sa moitié gauche.

Quand les deux yeux regardent à travers les tubes (que je peux éloigner ou rapprocher l'un de l'autre si la distance entre les deux yeux de la personne observée l'exige), les deux carrés se fusionnent en un seul avec des lettres de la partie droite et de la partie gauche. Les lettres de droite sont lues par l'œil droit, les lettres de gauche par l'œil gauche ; un trait sert à bien différencier les deux côtés du carré. Si les deux yeux ont la même réfraction, les lettres de gauche et les lettres de droite sont vues avec la même netteté quand les aiguilles indicatrices marquent le même degré sur la graduation ; si au contraire il y a la moindre anisométropie, l'un des côtés du carré est moins net, je suppose que ce soit le côté droit qui, nous l'avons dit, est vu par l'œil droit.

Il suffit alors de tourner la vis dans un sens ou dans l'autre, suivant que l'œil droit est hypermétrope ou myope par rap-

port à l'autre. Quand les lettres du côté droit sont vues avec la même netteté que celles du côté gauche, la détermination est faite pour les deux yeux, le degré d'anisométropie, s'il en existe, est trouvé et, chose importante, cette détermination a été faite binoculairement, c'est-à-dire sans que le résultat puisse être vicié par l'intervention de l'accommodation.

La détermination de l'astigmatisme faite binoculairement est également très simple. Pour cela j'enlève les deux tubes intérieurs porteurs des deux échelles et je les remplace par deux autres, munis l'un d'un cadran complet, l'autre d'un cadran incomplet n'ayant que les heures sans lignes et au centre un gros point blanc semblable à celui du premier cadran. J'ai des cadrans aux épreuves positives et négatives, c'est-à-dire les uns avec des lignes blanches, les autres avec des lignes noires; je donne la préférence aux lignes noires avec lesquelles une demi-dioptrie seulement d'astigmatisme saute aux yeux; pour avoir des épreuves plus parfaites je fais faire en ce moment un cadran à fond noir avec lignes blanches, ce qui à la photographie me donnera des lignes noires à l'épreuve négative, car les épreuves positives faites avec les cadrans ordinaires laissent à désirer.

Je suppose qu'on veuille déterminer l'astigmatisme de l'œil gauche. On met le cadran complet à gauche et le cadran fruste à droite, comme dans l'ancien astigmomètre de M. Javal; la fusion des deux cadrans se fait, le malade n'en voit plus qu'un seul; on rapproche alors les deux cadrans jusqu'au moment où le malade voit une ligne nette, ce qui indique la réfraction du méridien perpendiculaire à la ligne vue nettement.

Pour trouver maintenant la réfraction de l'autre méridien et avec lui l'astigmatisme, il y a deux procédés : ou bien on se passe de verres cylindriques concaves et on recommande au malade de ne plus considérer la ligne vue la première, mais seulement la ligne qui lui est perpendiculaire et de dire quand elle lui apparaîtra nette.

Je suppose qu'il ait fallu avancer de deux dioptries de plus, la différence de réfraction entre les deux méridiens, c'est-à-dire l'astigmatisme, sera donc égale à deux dioptries et on le

corrigera soit avec un cylindre concave, soit avec un cylindre convexe, selon que l'astigmatisme est hypermétropique composé ou myopique composé. Cette manière de déterminer est cependant un peu défectueuse, car elle nécessite de la part du malade de l'intelligence et beaucoup d'attention, car il est difficile qu'il s'arrête sur la seconde ligne juste au même degré de netteté que pour la première. Cependant elle est praticable et donnera en général d'assez bons résultats.

La méthode suivante, qui est celle qu'employait autrefois M. Javal, est préférable; elle consiste à reculer le foyer du méridien le plus réfringent, de façon à ce que toutes les lignes soient vues ensemble et semblables, il suffit de faire passer devant l'œil des cylindres concaves dont l'axe est parallèle à la première ligne vue nettement. M. Javal a renoncé à son ancien astigmomètre parce que les huit ailes que portaient les roues heurtaient le front et surtout le nez des malades, ce qui rendait l'instrument incommode. C'est pour obvier à cet inconvénient que j'avais fait construire, ainsi que je l'ai décrit plus haut, deux petites baguettes superposées, glissant dans une rainure et pouvant pivoter sur l'axe du tube; mais quoique ces baguettes soient petites elles peuvent encore gêner le nez du malade. J'ai complètement évité cet inconvénient en faisant mettre dans l'oculaire à 13^{mm} du plan même de l'œilleton, c'est-à-dire au foyer antérieur de l'œil, là où doivent se mettre tous les verres correcteurs, deux petits disques d'ophtalmoscope portant, le premier disque, les verres cylindriques concaves 1, 2, 3, 4, et le deuxième, les cylindres concaves 0,25, 0,50, 0,75, et 5, ces huit verres permettant de corriger tous les degrés d'astigmatisme. Ces deux disques sont fixés excentriquement par rapport à l'axe du tube et peuvent en conséquence prendre tous les méridiens possibles. Comme pour déterminer l'astigmatisme et le corriger on n'a pas besoin de faire parcourir à ces deux disques les 360° du cercle, mais que les 180° du côté externe suffisent, jamais les roues ne peuvent rencontrer le nez qui se trouve placé entre les deux tubes, et il est très aisé de faire passer successivement

les différents verres jusqu'à ce que toutes les lignes soient vues semblables.

Comme c'est l'oculaire qui tourne en entier, entraînant avec lui les deux disques dans le mouvement de rotation qu'on lui imprime, c'est sur lui aussi que j'ai fait mettre la graduation, et le méridien est donc toujours très facile à lire puisqu'il est à la partie supérieure de l'oculaire, en face de la flèche qui se trouve sur le tube fixe.

J'ai l'espoir que l'instrument de M. Badal ainsi modifié et converti en optomètre binoculaire et en astigmomètre binoculaire rendra plus de services et deviendra d'un emploi plus général.

Dr PARENT.

DE LA SECTION DES NERFS CILIAIRES ET DU NERF OPTIQUE

Par le Dr PAUL REDARD, ancien interne des hôpitaux de Paris [1].

Analyse par le Dr A. YVERT, médecin aide-major

Dans ce travail M. Redard étudie avec grand soin une opération encore peu connue et peu pratiquée, la section des nerfs ciliaires et du nerf optique.

Cette opération a pour but d'interrompre toute communication entre les centres nerveux et l'organe de la vision, d'anesthésier le globe de l'œil, de prévenir ainsi et de guérir même dans certains cas l'une des affections les plus redoutables de la chirurgie oculaire, l'ophtalmie sympathique. Elle présente de nombreuses indications, paraît appelée à remplacer dans un très grand nombre de cas l'énucléation, et mérite à ce titre d'attirer l'attention des ophtalmologistes. Aussi croyons-nous utile de résumer cette importante étude.

Dans un premier chapitre, M. Redard cherche à établir équitablement la part de mérite qui revient aux auteurs qui se sont occupés de ce sujet.

1. Thèse pour le doctorat. Paris, J.-B. Baillère, 1879.

« A M. Albrecht von Graefe, dit-il, la priorité de l'idée de sectionner les nerfs ciliaires dans le traitement de l'ophtalmie sympathique (1866).

» A M. E. Meyer l'honneur d'avoir mis le premier à exécution le procédé de section intra-oculaire des nerfs ciliaires indiqué par son maître de Graefe (1866).

» Secondi (1868), Lawrence (1868), Solomon (1868) suivent E. Meyer.

» A Snellen (1873) le mérite d'avoir pratiqué la section des nerfs ciliaires en arrière du globe oculaire.

» Au Dr Rondeau (1866) la priorité de l'idée de sectionner *le nerf optique et les nerfs ciliaires* dans le traitement de l'ophtalmie sympathique.

» A A. de Graefe (1867) appartient la priorité pour la section du nerf optique, contre la photopsie.

» A M. Landesberg (1869) la priorité pour la section du nerf optique et des nerfs ciliaires dans les cas de névralgie ciliaire.

» A M. le Dr Boucheron (1875) le très grand mérite d'avoir insisté sur la valeur de la névrotomie optico-ciliaire dans le traitement de l'ophtalmie sympathique et d'avoir démontré par ses expériences la possibilité de sectionner chez les animaux le nerf optique et les nerfs ciliaires sans amener de troubles trophiques.

» A MM. les Drs Dianoux (1877), Schœler (1878), Ch. Abadie (1879), E. Meyer (1879), l'honneur d'avoir vulgarisé cette opération en la pratiquant un très grand nombre de fois. »

Après avoir donné le résultat de ses dissections sur l'anatomie de la région optico-ciliaire, M. Redard, examinant successivement les désordres produits par la destruction du trijumeau à son noyau d'origine, dans son trajet intracrânien, puis le résultat de la section incomplète de ce nerf, de la section de la branche ophtalmique, des nerfs de la cornée et ciliaires, avec ou sans section du nerf optique, cherche à établir qu'à mesure que l'on s'éloigne de ses origines, les sections produisent des troubles de moins en moins graves.

Si la section complète du trijumeau amène des désordres

graves du côté de la nutrition de l'œil, la section incomplète, la section de la branche ophtalmique produisent des troubles moins sérieux, la lésion des nerfs ciliaires (avec ou sans section du nerf optique), la lésion des nerfs de la cornée n'entraînent que des lésions oculaires très légères.

S'appuyant sur les expériences de Magendie, C. Bernard, Schiff, Meissner, Ranvier, Boucheron, etc., et sur les siennes propres, l'auteur prouve que l'œil peut continuer à *vivre même lorsqu'il est privé de ses principales branches nerveuses*, nerf optique, nerfs ciliaires. — Le trijumeau, ne donnerait pas, d'après M. Redard, de fibres trophiques à l'appareil oculaire. Les troubles cornéens, signalés par les expérimentateurs, dans les sections complètes du nerf trijumeau tiendraient principalement à l'inflammation périoculaire succédant au traumatisme opératoire, à la non-protection de l'œil, etc.

Ces expériences, confirmées du reste par de nombreuses opérations pratiquées sur l'homme, prouvent que le chirurgien peut sans danger sectionner le nerf optique et les nerfs ciliaires : le globe oculaire conserve sa forme, son volume, la cornée reste complètement transparente.

Après cet intéressant chapitre de physiologie expérimentale, M. Redard étudie le rôle des nerfs ciliaires dans quelques affections oculaires, et démontre que le point de départ des accidents de l'ophtalmie sympathique se trouve dans l'irritation des nerfs ciliaires; il réunit ensuite de nombreuses observations de sections des nerfs ciliaires et du nerf optique empruntées à différents auteurs (Dianoux, Schoeler, Meyer, Abadie.)

Dans le chapitre *Procédé opératoire*, nous trouvons de précieux renseignements.

Voici le procédé opératoire pour la section des nerfs ciliaires et optique recommandé par l'auteur.

Après avoir écarté les paupières, on attire fortement au moyen d'une pince à fixation le globe oculaire en dedans, on sectionne la conjonctive, puis le muscle droit externe avec des ciseaux à strabisme, recourbés et à pointes mousses;

l'opérateur chemine ainsi assez profondément, puis attirant fortement le globe oculaire en dedans et en avant, il glisse les ciseaux en arrière du bulbe. A ce moment, si la section a été bien faite, l'œil est projeté en avant. On le fait alors basculer, sectionnant à petits coups les parties fibreuses vasculaires et nerveuses qui le maintiennent. On amène ainsi le pôle postérieur dans la plaie, et on peut alors examiner l'effet et l'étendue de la section, compléter même la section des parties nerveuses, si elle est incomplète.

Après s'être bien assuré que l'hémorragie a été arrêtée, on remet le globe oculaire en place et on pratique la suture du muscle droit externe.

Comme pansement on doit appliquer soigneusement le bandeau compressif, et maintenir pendant au moins vingt-quatre heures des compresses d'eau phéniquée glacée (Abadie).

L'appareil instrumental pour pratiquer cette opération est peu compliqué.

Des aiguilles armées d'un fil ordinaire ou de catgut, deux écarteurs, des pinces à griffes et à fixation, des ciseaux recourbés et à pointes mousses suffisent. « Nous attachons, dit M. Redard, une certaine importance à la forme des ciseaux, et nous avons fait construire par M. Collin des ciseaux à pointes mousses et dont la courbure est exactement conforme à celle du globe oculaire.

« Grâce à cette courbure, on arrive très facilement, sitôt après la dissection de la conjonctive, sur le nerf optique qu'on sectionne d'un seul coup. Le seul temps difficile de l'opération se trouve supprimé, et il suffit, dans ces conditions, de quelques minutes pour terminer l'opération. »

Les accidents opératoires de cette méthode, s'il faut en juger d'après le très grand nombre d'observations réunies dans le travail que nous analysons, sont très rares.

Pendant l'opération, la perforation de la sclérotique, la section des muscles voisins, grand oblique, petit oblique, etc., peuvent être facilement évitées, si l'on se sert d'un bon appareil instrumental[1].

Après l'opération, l'hémorragie s'est montrée rarement.

Dans une seule observation, celle de M. le Dr Boucheron, l'hémorragie a amené des accidents très graves. Le sang s'est infiltré dans le tissu cellulaire rétro-oculaire, l'œil a été repoussé en dehors, et, pressé d'un côté en avant par les paupières, en arrière par le sang s'épanchant dans une cavité inextensible, s'est sphacélé.

D'après M. Redard, ces accidents de compression oculaire par le sang peuvent être facilement évités, si l'on a soin, au lieu de faire une simple boutonnière à la conjonctive, de *sectionner cette conjonctive et le muscle* dans une grande étendue. — Si l'hémorragie survient, on peut permettre au sang de s'écouler au dehors et attendre un certain temps avant de replacer le globe oculaire dans la cavité orbitaire.

L'ecchymose des paupières, les lésions du côté de la cornée, le strabisme, l'atrophie très légère sont des accidents très rares à la suite de la névrotomie optico-ciliaire, et à peine signalés dans les nombreuses observations réunies par l'auteur.

Dans un dernier chapitre M. Redard examine les indications et les contre-indications de la section des nerfs ciliaires et du nerf optique.

« La section intra-oculaire des nerfs ciliaires seuls, dit cet auteur, peu grave et facile à pratiquer, est indiquée dans les cas où la vision de l'œil douloureux est conservée, alors que l'on ne peut songer ni à l'énucléation, ni à la section des nerfs ciliaires et optique. Même dans les cas de menace d'ophtalmie sympathique et dans ceux d'ophtalmie sympathique nettement accusée, avec conservation de la vue de l'œil primitivement atteint, cette section nerveuse est préférable à l'énucléation et à la section des nerfs optique et ciliaires.

» Elle est contre-indiquée dans les cas où toute vision a disparu ; quand alors il y a menace d'accidents sympathiques il faut en arriver à des opérations plus radicales, l'énucléation ou la section des nerfs ciliaires et du nerf optique.

» Si l'ophtalmie réflexe est de forme maligne, l'énucléation doit être préférée à la section intra-oculaire des nerfs ciliaires. Si l'énucléation est jugée nécessaire et si le blessé la repousse

formellement, on doit proposer la section des nerfs ciliaires ou mieux la section des nerfs ciliaires et du nerf optique.

» Quant à l'argument tiré de la régénération possible des nerfs, invoquée par certains auteurs (Mooren, Watson, Arlt, Hirschberg), il nous paraît théorique, et avec Schweiger nous demandons des observations nettes et précises qui nous démontrent cette régénération. Ne peut-on pas du reste pratiquer sans inconvénient une nouvelle section nerveuse dans les points où la sensibilité revient ? »

Appréciant enfin la valeur de la section des nerfs ciliaires et du nerf optique, M. Redard s'exprime ainsi :

« Nous considérons comme jugée aujourd'hui la valeur de cette opération :

» 1° Dans les moignons douloureux spontanément, ou sensibles à la pression sans retentissement sur l'œil voisin ;

» 2° Dans les névralgies rebelles à répétition ; avec accès inflammatoires succédant à des lésions du corps ciliaire, avec issue du cristallin ou de l'humeur vitrée ;

» 3° Dans l'irido-cyclite purulente, dans les irido-choroïdites, irido-capsulites traumatiques ou spontanées avec amaurose totale ;

» 4° Dans la sclérite avec compression, par la sclérotique, des nerfs ciliaires ;

» 5° Dans les cas de corps étrangers de l'œil s'accompagnant de douleurs se succédant à intervalles rapprochés ;

» 6° Dans les cas où des plaques calleuses des membranes profondes de l'œil viennent exercer une irritation sur les filets ciliaires ;

» 7° Dans les luxations du cristallin avec glaucome consécutif (Schœler, Abadie), dans les cas de glaucome avec accès douloureux et perte de la vision.

» Dans toutes ces circonstances, la névrotomie agit d'une façon merveilleuse; elle fait cesser les douleurs intenses et les phénomènes inflammatoires.

» Elle agit donc dans toutes ces lésions oculaires *aussi efficacement que l'énucléation préventive dont elle doit, à partir de ce jour, prendre la place dans la thérapeutique.* »

Si M. Redard se montre absolument favorable à la nouvelle opération dans les cas où l'on pratique aujourd'hui l'énucléation dite préventive, il est plus hésitant lorsqu'il s'agit de prouver que la section des nerfs ciliaires et du nerf optique peut aussi remplacer l'énucléation dans les cas où l'ophtalmie sympathique franche et maligne s'est emparée de l'œil voisin.

« Certaines de nos observatiens, dit-il, *semblent* nous démontrer que la névrotomie a arrêté la marche de l'ophtalmie sympathique, mais la plupart de ces observations ont trait à des formes bénignes de l'affection (simples troubles fonctionnels, photophobie, larmoiement, fatigue de l'accommodation) et rien ne nous indique (Donders) que ces accidents seraient devenus plus sérieux, si l'opération n'avait pas été pratiquée.

» Dans certaines de nos observations, en fort petit nombre, où sont survenus des troubles sympathiques sérieux, la névrotomie paraît avoir été utile.

» Malgré ces faits encourageants, et tant que nous ne posséderons pas des observations plus démonstratives et plus nombreuses, nous pensons que l'énucléation, dont on connaît aujourd'hui la merveilleuse efficacité, doit être pratiquée de préférence à la névrotomie dans les cas d'ophtalmie sympathique grave. Il vaut mieux pratiquer une opération *dont les résultats indiscutables nous sont connus*, que d'essayer un traitement chirurgical dont la valeur curative *nous est encore inconnue*.

» Si les nombreuses observations qui ne tarderont pas à être publiées de tous côtés par les ophtalmologistes, nous démontrent que la section des nerfs optique et ciliaires agit tout aussi bien que l'énucléation, si après cette opération on ne voit dans aucun cas les accidents sympathiques progresser, alors seulement il sera temps d'abandonner l'énucléation pour la remplacer par sa rivale. »

BIBLIOGRAPHIE FRANÇAISE

Modification au procédé de Desmarres pour l'opération du ptérygion, par le Dr Maurel, médecin de marine.

Après avoir exposé les motifs qui lui ont fait adopter cette nouvelle manière de faire, l'auteur décrit ainsi les différents temps de son mode opératoire :

1° Le malade est placé dans le décubitus dorsal. Les paupières sont écartées avec le releveur et l'abaisseur de Desmarres. Le globe de l'œil, d'abord porté par le malade en sens inverse du point où l'on opère, est maintenu dans cette situation à l'aide d'un fixateur confié à un aide.

2° Le ptérygion, saisi au niveau de la cornée par une pince à fixer, est détaché de cette membrane à l'aide d'un couteau coudé. Cette partie étant séparée, une branche de ciseaux est glissée sous le ptérygion, successivement le long de ses bords inférieur et supérieur, qui sont incisés d'une manière très nette et sans tiraillement. — Puis les adhérences scléroticales sont détruites jusqu'à sa base. Si celle-ci est très large, il ne faut pas craindre de restreindre la ligne d'implantation, en donnant aux deux incisions supérieure et inférieure une direction courbe, au lieu de les faire droites. La diminution de la longueur de la ligne d'implantation donne une grande facilité pour la mobilisation.

3° Le ptérygion étant disséqué et rabattu sur la ligne d'implantation, on fait, parallèlement à l'incision inférieure et à 4mm d'elle, une seconde incision intéressant la conjonctive, et avec un bistouri ou un style boutonné on détache la partie de cette bande de la conjonctive, de manière à la convertir en un pont s'étendant de la circonférence de la cornée au cul-de-sac conjonctival.

4° Engageant ensuite sous ce pont conjonctival une pince courbe, on va saisir le sommet du ptérygion, et on le ramène en l'étalant au-dessous et en l'abaissant autant que possible vers la partie déclive.

5° Pendant qu'une main exécute cette petite manœuvre, les aides enlèvent les écarteurs ainsi que le fixateur, et l'index de l'autre main ramène doucement la paupière inférieure, maintient, grâce à cette pression, le ptérygion en place, jusqu'à ce qu'un pansement occlusif des deux yeux soit venu assujettir le tout d'une manière définitive.

Telle est la modification opératoire; quant aux avantages, ils seraient :

1° D'éviter la présence d'un corps étranger (suture) dans l'es-

pace oculo-palpébral, et partant, les douleurs de l'inflammation qu'il provoque;

2° De supprimer un temps délicat du procédé de Desmarres;

3° D'éloigner le sommet du ptérygion autant que possible de sa place primitive, et par conséquent de diminuer d'autant les chances de le voir y retourner.

(*Bull. gén. de thérapeutique*, 30 octobre 1879.)

Salicylate d'atropine. Les solutions d'atropine se conservent mal, en général, comme toutes les solutions d'alcalis organiques. Pour parer à cet inconvénient, le docteur Tichborne a imaginé de combiner l'acide salicylique à l'atropine, dans le but de mettre à profit les propriétés antiseptiques de l'acide et de préparer avec le sel obtenu des solutions inaltérables. En mélangeant 1 gramme 62 d'atropine avec 0 gramme 78 d'acide salicylique, il a obtenu un sel soluble dans 20 parties d'eau, inaltérable, pourvu d'effets mydriatiques bien marqués et qui n'irrite pas l'œil.

(Extrait du *Journal de pharmacie et de chimie.*)

BIBLIOGRAPHIE ÉTRANGÈRE

L'oculiste est si souvent consulté pour des atrophies de papille de nature ataxique, que tout nouveau travail sur cette maladie est utile à connaître. Voici l'analyse des publications les plus récentes sur ce point de la pathologie.

(a) **Zur œtiologie der tabes dorsalis.** Prof. Berger. — Breslau artz zeitschrift, 1879.

Sur 180 cas d'ataxie type, que Berger observa lui-même, il y avait 140 hommes et 40 femmes, ce qui donne la proportion de 3,6 pour 1; dans 83 0/0 des cas la maladie commença entre 30 et 50 ans. La cause principale de l'ataxie serait pour Berger le refroidissement ; contestable est le rôle des excès sexuels et de la trop grande fatigue; très probable cependant est l'influence de la syphilis; en effet, dans 20 0/0 des cas il y avait eu syphilis et généralement la contagion avait eu lieu peu de temps auparavant. La médication antisyphilitique donna une amélioration sinon définitive du moins temporaire dans un assez grand nombre de cas. Un des malades succomba à des accidents du cerveau qui étaient manifestement de nature syphilitique.

(b) **Leçons sur les maladies de la moelle**, par le prof. VULPIAN. — Paris, 1879, pages 240-509.

La plus grande partie de ce livre est consacrée à la physiologie pathologique et au traitement de l'ataxie.

Le nitrate d'argent aurait dans certain cas amené un arrêt de la maladie et même une amélioration des troubles fonctionnels, mais le fait habituel c'est qu'il ne donne aucun résultat; rarement il occasionne une aggravation des symptômes, en augmentant les douleurs et l'incoordination des mouvements. Quand au bout de 5 à 6 semaines le nitrate d'argent n'a rien produit, il faut le suspendre. Parfois M. Vulpian a obtenu les mêmes effets avec les préparations de phosphore, plus rarement avec le chlorure double d'or et de sodium.

Le plus souvent c'est l'iodure de potassium qui s'est montré efficace, et M. Vulpian croit qu'il agit dans l'ataxie comme dans tous les processus inflammatoires chroniques. Il ne pense pas qu'il agisse ici comme antispécifique, car l'ataxie n'est pas autre chez les syphilitiques de ce qu'elle est chez les non contagionnés; la syphilis prédispose seulement à l'ataxie. M. Vulpian a en effet rencontré dans une proportion très considérable la syphilis chez les tabétiques qu'il a observés: sur 20 tabétiques 15 étaient syphilitiques.

Quant à l'action des révulsifs sur l'épine dorsale, de l'hydrothérapie, des eaux minérales, M. Vulpian n'y croit guère; il a très rarement vu ces moyens donner quelque résultat; quand il se produisait quelque amélioration, elle était de très courte durée.

Comme palliatif contre les douleurs il recommande le chloroforme: une compresse trempée dans l'eau chaude est arrosée de quelques gouttes de chloroforme et appliquée sur la partie douloureuse.

(c) **Zur pathologie des tabes dorsalis**, von prof. ERB. — *Deutches Arch. f. klin. med.*, I, 1879.

Le travail du professeur Erb renferme 44 observations d'ataxie type et 12 d'ataxie fruste.

Parmi les symptômes du début, Erb fait remarquer que sur 56 cas 5 fois seulement les douleurs lancinantes manquèrent complétement, trois fois elles furent peu accusées; ces douleurs sont toujours un des premiers symptômes, le plus souvent même le premier symptôme de la maladie.

Un symptôme non moins constant est la fatigue et l'incertitude des mouvements des jambes. Sur les 48 cas d'ataxie type, ce symptôme n'a fait défaut qu'une seule fois comme symptôme initial; c'est seulement plus longtemps après l'apparition des douleurs qu'il se produisit.

Le troisième symptôme au point de vue de la fréquence est la faiblesse du sphincter vésical ; sur 45 cas 35 fois elle existait. D'après Erb, et contrairement à Vulpian, la rétention est plus fréquente que l'incontinence.

Sur les 56 *cas Erb constata* 7 *fois seulement l'atrophie des nerfs optiques*, 17 *fois des paralysies des muscles de l'œil.*

Parmi les signes de la maladie confirmée l'ataxie ou l'incoordination des mouvements apparait au premier rang, c'est en quelque sorte le symptôme fondamental ; mais on le voit survenir tantôt de très bonne heure, 6 mois ou un an après le début de la maladie, tantôt au contraire après un long intervalle, 10 ans et même 20 ans.

L'absence du reflexe du tendon de la patte d'oie est aussi un signe très caractéristique de la maladie ; il manquait complètement dans les 44 cas d'ataxie vraie et dans deux cas aussi des 12 ataxies frustes.

Erb examine ensuite les reflexes cutanés, l'analgésie, la diminution de la sensibilité, la titubation (schwauker) du malade dès qu'on lui ferme les yeux, la parésie de la vessie, l'affaiblissement du sens génital, enfin *le myosis spinal* qui fait que l'iris n'offre plus de réaction à la lumière mais se contracte encore sous l'influence de l'accommodation et de la convergence. Parfois d'ailleurs au lieu du myosis il y a mydriase, mais dans un cas comme dans l'autre *il* y a indifférence de la pupille pour la lumière. Sur 40 cas, Erb a constaté ce symptôme 2/3 fois.

Vincent (Thèse de Paris 1877) a recherché l'état de la pupille chez un grand nombre de malade. Sur 51 tabétiques 4 montraient la réaction normale, 40 au contraire ne réagissaient pas à *la lu*mière, mais bien sous l'influence de l'accommodation et 7 montraient une immobilité absolue du sphincter pupillaire ; mais dans cette dernière catégorie la plupart des malades étaient amaurotiques.

Dans la première période de l'ataxie, les pupilles sont souvent dilatées, et ne réagissent pas à la lumière mais bien à l'accommodation ; dans la deuxième période elle est plus ou moins rétrécie et réagit comme dans la première période ; dans la troisième période enfin elle est rarement rétrécie, généralement normale ou dilatée et en outre le plus souvent tout à fait immobile. Il résulte donc des observations de Vincent aussi bien que de celles de Erb que le myosis spinal est un des signes les plus constants de l'ataxie.

D'ailleurs ce myosis spinal se rencontre encore à la suite de blessures et d'affections de la moelle cervicale, dans les affections du grand sympathique dans la région du cou, dans les paralysies musculaires des yeux. Mais généralement le diagnostic différentiel d'avec ces affections est très facile. La paralysie progressive des aliénés est la seule affection où ce phénomène pupillaire arrive

avec à peu près la même fréquence que dans l'ataxie. Vincent, sur 23 cas de paralysie progressive n'a pas constaté moins de 21 pour l'immobilité de la pupille à la lumière, avec conservation de la mobilité sous l'influence de l'accommodation : 8 fois il y avait myosis, 3 fois une faible mydriase et 17 fois inégalité des pupilles, cette inégalité est d'ailleurs beaucoup plus fréquente et plus caractéristique dans la paralysie progressive des aliénés que dans le tabes dorsalis.

(Extrait de la revue *Schmidt's Jahrbücher.*)

Anophtalmie bilatérale chez un enfant de trois ans, observée par le Dr Wicherkiewicz de Posen. Malgré les recherches les plus minutieuses on ne put trouver la moindre trace de l'œil des deux côtés dans la loge orbitaire, profonde environ de 1 centimètre. La conjonctive recouvrait partout l'excavation et on sentait très bien le tissu profond de l'orbite. L'enfant restait calme pendant l'examen. La conjonctive était d'ailleurs un peu injectée et sécrétait du muco-pus comme dans la blennorhée.

(*Klinische Monatsblätter.*)

Iridérémie avec accommodation intacte, observée par le Dr Reuling. Les cristallins montraient quelques opacités ou stries, le fond de l'œil était normal. Avec l'ésérine le punctum proximum était à 4 pouces et avec l'atropine il s'éloignait à 14 pouces. Cette jeune fille pouvait habituellement lire les caractères fins à la distance de 4 à 12 pouces. Il y avait seulement une insuffisance des muscles droits internes à laquelle on remédia par un prisme de 4°.

(*American Journal.*)

Ophtalmo-scoptomètre. MM. Warlomont et Loiseau viennent de faire construire un nouvel optomètre basé sur la distance à laquelle se trouve l'image du foyer de la lentille dans l'examen ophtalmoscopique à l'image renversée. Schmidt Ringler de Marbourg avait déjà construit un instrument semblable ; celui-ci en diffère en ce sens que le miroir se trouve en avant de la lentille. Il se compose essentiellement de tubes engainants comme celui du Dr Galezowski. En avant, près de l'œil, se trouve le réflecteur, puis derrière celui-ci la lentille convexe ; enfin dans le tube se meut au moyen d'une crémaillère un écran semi-lunaire en verre dépoli qu'on met juste dans le plan de la flamme, là où elle a le maximum d'éclat. Si l'image coïncide exactement avec le foyer de la lentille, c'est que les rayons sont sortis de l'œil en état de parallélisme et l'œil est emmétrope ; si les rayons sont sortis en divergence, l'image se fait au delà du foyer de la lentille et l'œil est

hypermétrope ; si enfin les rayons sortent de l'œil convergents, l'image se fera entre la lentille et son foyer et l'œil sera par conséquent myope. Une graduation indique d'ailleurs le nombre de dioptries de myopie et d'hypermétropie correspondant à chaque examen.

C'est surtout pour les conseils de revision que MM. Warlomont et Loiseau réservent cet optomètre.

(*Annales d'oculistique.*)

Le gérant : GERMER BAILLIÈRE.

TABLE ALPHABÉTIQUE

PAR NOMS D'AUTEURS

MM.
Adamük, p. 316.
Agnew, p. 699
Andrew, p. 252.
Anger (Théophile), p. 57.
Arlt, p. 509.
Augier, p. 59.
Baroffio, p. 317.
Baudon, 737.
Berger, 754.
Bimsenstein, p. 593, 659.
Boggs, p. 61, 428, 598.
Boucheron, p. 319.
Brière, p. 383, 385, 577, 654.
Carré, p. 58.
Charpentier, p. 254.
Chauffard, p. 192.
Cohn, p. 429, 507.
Couris, p. 123.
Courserant, p. 255.
Crespi, p. 126.
Cuignet, p. 11, 66, 194, 513.
Cusco, p. 320.
Daguenet, 705.
Dehenne, p. 445.
Deutschmann, p. 701.
Domec, p. 204, 268.
Erb, 755.
Fauqué, p. 234, 280.
Fialla, p. 121.
Fournet, p. 304, 307, 335, 400, 465, 522.
Galezowski, p. 23, 5, 124, 148, 153, 155, 222, 257, 317, 322, 391, 450, 534, 667, 695.
Garcia Rijo, p. 633.
Gayet, p. 384.
Giffo, p. 459, 602.
Grasset, p. 446.
Graux, p. 60
Gueneau de Mussy, p. 130.
Hudson, p. 252.
Hutchinson, p. 61.
Jæger, p. 429.
Javal, p. 189, 256.
Knapp, 437, 700.

MM.
Krainstyk, p. 434.
Loiseau, 757.
Mac-Naughton Jones, p. 701.
Manz, p. 435.
Martin, p. 191.
Maurel, 753.
Mauthner, p. 310, 379.
Mengin, p. 57, 116, 121, 189, 254, 383, 519, 663.
Mianowski, p. 128.
Mirault, p. 192.
Nicati, p. 190.
Nieden, p. 436.
Nittleship, p. 699.
Noyes, p. 428.
Pagenstecher, p. 127.
Parent, p. 310, 379, 433, 444, 507, 701, 704, 709, 721, 739.
Parinaud, p. 444.
Pflüger, p. 190.
Rampoldi, p. 125.
Ranvier, p. 255, 320.
Rava, p. 124.
Redard, p. 640, 746.
Reuling, 757.
Richet, p. 1, 142.
Romiée, p. 586, 641.
Roumier, p. 318.
Ruvioli, p. 125.
Santos Fernandez, p. 633.
Schmid, p. 254.
Stilling, p. 192 et 254.
Strawbridge, p. 430.
Tachard, p. 256.
Tardieu, p. 128.
Tastot, p. 121.
Trélat, p. 383.
Vieusse, p. 85.
Vulpian, 755.
Walker, p. 429.
Warlomont, 757.
Watson, p. 63, 698.
Wicherkiewich, 757.
Yvert, p. 33, 95, 162, 242, 290, 349, 413, 470, 542, 608, 640, 673, 746.

TABLE DES MATIÈRES

A

Pages.

Accommodation (Le muscle de l') et son mode d'action..... 204, 268
— (Spasme de l')..... 358
— (Paralysie de l')..... 367
Affections oculaires glycosuriques..... 75
— sympathiques..... 621, 673
Amauroses congénitales..... 31
Amblyopie aphasique..... 129
— méridienne..... 513
— congénitales..... 22
— hystériques..... 196
Anomalies d'un cas de glaucome..... 577 et 654
Anophtalmie bilatérale..... 775
Aphasique (Amblyopie)..... 129
Astigmatisme..... 256
— composé et oblique..... 73
Ataxie locomotrice..... 754
Atrophie des nerfs optiques dans l'érésipèle..... 444
— tendineuse..... 519
Atropine (Empoisonnement par l')..... 384

B

Bibliographie étrangère..... 310, 379, 428, 433, 507, 633, 701 et 754
— française..... 57, 189, 319, 383, 444, 640 et 753
Blennorrhagie oculaire..... 391
— de la sclérotique..... 33
Blennorrhagique (De l'ophtalmie)..... 189
Blessures par le fusil Gras..... 465
— Traumatisme et corps étrangers du globe de l'œil... 33, 95, 162, 242, 290..... 470
Bromure de potassium contre l'amblyopie et l'amaurose toxique..... 125

C

Caractères typographiques..... 189
Cataractes à la suite de fièvre typhoïde..... 383 et 586
— et glaucome (Diagnostic entre)..... 428
— et lésions dentaires..... 190
— (Nouvelle méthode pour l'opération de la)..... 700
— (Pathogénèse de la)..... 701
— secondaires..... 321

Pages.
Cautérisation galvanique dans les phlyctènes..... 445
Cécité congénitale)..... 62
— (Apoplexies traumatiques)..... 112
Choroïde (Corps étrangers de la)..... 373
— (Décollement traumatique)..... 295
— (Mélano-sarcome de la)..... 1
— (Traumatisme, blessures et corps étrangers)..... 108
— (Tuberculisation primitive de la)..... 57
Choroïdite exsudative et atrophique..... 335 et 400
— traumatiques..... 302
Ciliaires (Du nerf optique et section des nerfs)..... 640
Circonférentielle (Iritis)..... 70
Clinique ophtalmologique..... 429, 695 et 724
— (Ruptures isolées)..... 171
Collyres (Dangers de certains)..... 383
— (Amauroses)..... 22
Congénitales (Amblyopie)..... 31
— (Cécité)..... 62
Congrès américain..... 430
Conjuguée (Déviation)..... 446
Cornée (De la nutrition de la)..... 320
— (Structure de la)..... 255
Corps étranger d'un œil..... 58
— (Des) de la sclérotique..... 103
— de l'œil (Extraction des)..... 437
Cristallins (Luxation des deux)..... 68
Cysticerque sous-rétinien..... 253

D

Daltonisme..... 508
— de la rétine..... 123, 316, 507
Décollement hyaloïdien..... 59
Déviation conjuguée..... 446
Drainage dans le décollement rétinien..... 507
Duboisine (De la)..... 234, 280, 791

E

Ectropion inflammatoire..... 200
— total de la paupière..... 434
Empoisonnement par l'atropine..... 384
Érésipèle (Atrophie des nerfs optiques dans l')..... 444
— facial, péri-ophtalmique et cérébral..... 65
Ésérine (De l'action de l') sur l'œil..... 155, 222, 257, 701
Exophtalmie (De l')..... 641
Extraction des corps étrangers de l'œil..... 437
— d'un cysticerque sous-rétinien..... 253
Exutoires (Sur l'emploi des) dans les maladies des yeux..... 252

F

Fièvre des foins..... 459
— *typhoïde* (Cataractes consécutives à la)..... 383, 586

Pages.

G

Glaucome (Anomalies d'un cas de)..... 577, 654
— et cataracte (Diagnostic entre)..... 428
— (Traitement du)..... 63
Granulations (Traitement des)..... 602
Granuleuse (De l'ophtalmie)..... 121
Gras (Blessures par le fusil)..... 465
Glycosuriques (Affections oculaires)..... 75

H

Humeur vitrée. Traumatismes..... 414
— Hémorragies..... 419
— Corps étrangers..... 470
Hyaloïdien (Persistance du cordon)..... 523
— (Décollement)..... 59
Hypermétropie avec amblyopie..... 601
Hypopyon (Pronostic de l')..... 384
Hystériques (Amblyopies)..... 196

I

Intoxication par l'alcool méthylique..... 663
Iodoforme (De l'emploi de l') dans la thérapeutique oculaire..... 124
Iridectomie et opération de Sœmisch dans le traitement de l'hypopyon... 252
Iridérémie acquise..... 63
— des deux yeux..... 63 et 757
Iridocèles..... 14
Iris (Kyste de l')..... 432
Iritis périphérique ou circonférencielle..... 70
— pupillaire..... 193
Irrigations oculaires..... 255

K

Kératite chez les enfants..... 428
— neuro-paralytique..... 737
— (Ses différentes causes)..... 509
Kératocèles..... 12
Kyste de l'iris..... 234

L

Lésions dentaires (Cataracte et)..... 190
— violentes de l'œil..... 126
Leucémique (Rétinite)..... 434
Lister (Méthode de)..... 667
Lumière bleue (De l'emploi de la)..... 191
— électrique (Influence de la) sur la vue..... 429
Luxation des deux cristallins..... 68
— sous-conjonctivale..... 85

M

Massage de l'œil..... 127
Mélano-sarcome de la choroïde..... 1
— de la région antérieure de l'œil..... 593, 659
Méningite tuberculeuse..... 256
Méridienne (Amblyopie)..... 513
Méthode de Lister dans les opérations oculaires..... 667

Pages.
Méthylique (Intoxication par l'alcool)..... 663
Miroirs (De l'avantage de certains)..... 709
Moteur oculaire externe (Paralysie du)..... 60
Muscle de l'accommodation..... 204, 268
Mydriase..... 304

N

Nécrologie..... 128, 192
Nerf optique (Tumeur du)..... 430
— (Atrophie du)..... 444
— (Section du) et des nerfs ciliaires..... 640 et 746
Névrite optique (Quelques remarques sur la pathogénie de la)..... 706
Nystagmus..... 318

O

Observations cliniques..... 116, 598
Oculaires (Affections) glycosuriques..... 75
Œil (Corps étranger d'un)..... 58
— (Description d'un nouvel) artificiel..... 721
— (Des lésions violentes de l')..... 126
— (Extraction des corps étrangers de l')..... 437
— (Massage de l')..... 127
— Traumatisme, blessures et corps étrangers. 33, 95, 162, 242, 290, 349,
— 413, 542, 668, 673
Ophtalmie blennorrhagique..... 189
— granuleuse..... 121
— purulente..... 307, 704
— sympathique..... 370, 379, 429, 557, 608, 621, 673
Ophtalmite traumatique traitée par la trépanation de la sclérotique..... 698
Ophtalmoscope (Application de l') au diagnostic des lésions cardiaques... 190
Ophtalmo-scoptomètre..... 757
Optique (Section du nerf) et des nerfs ciliaires..... 640 et 746
— (Tumeur du nerf)..... 430
Optomètre de Badal (modifications)..... 739
Orbitaire (Sarcome)..... 142
Orbite (Tumeurs syphilitiques de l')..... 449
Ostéome du sinus maxillaire..... 435

P

Paralysie du moteur oculaire externe..... 60
— du muscle de l'accommodation et du sphincter pupillaire..... 367
Pathogénèse de la cataracte..... 761
Persistance du cordon hyaloïdien..... 522
Phakocèles..... 17
Pilocarpine (De l'action de la) sur l'œil..... 155, 222, 257
— (Emploi de la) dans la thérapeutique oculaire..... 125, 701
Piqûres de la sclérotique..... 40
Plaies non pénétrantes de la sclérotique..... 86
— pénétrantes de la sclérotique..... 41
Presse étrangère..... 61, 124, 698
— française..... 121
Ptérygion (Nouveau procédé opératoire du) par enclavement..... 153 et 753
Pupillaire (Iritis)..... 193
— (Spasme du sphincter)..... 358
— (Paralysie du sphincter)..... 367

Pages.

R

Rétine (Décollement de la)..... 123
Rétinien (Du drainage dans le décollement)..... 507
Rétinite leucémique..... 434
— syphilitique..... 118
Rétino-choroïdites traumatiques..... 302
Rétro-bulbaires (Tumeurs)..... 436
Revue de la presse étrangère..... 61, 124, 252
Rouge (Vision)..... 518, 534
Ruptures isolées de la choroïde..... 171

S

Salicylate d'atropine..... 754
Sarcome orbitaire..... 142
Sœmisch (De l'opération de) dans le traitement de l'hypopyon..... 252
Sclérotique (Blessures de la)..... 33
— (Corps étrangers)..... 103
— (Suture de la) dans les cas de blessure..... 148
— Traumatisme chirurgical..... 106
Sensibilité de l'œil à la lumière..... 254
Sous-conjonctivale (Luxation)..... 85
Spasme de l'accommodation et du sphincter pupillaire..... 358
Strabisme convergent (Pathogénie et traitement du)..... 319
— (Affections)..... 621, 673
Sympathiques (Troubles fonctionnels)..... 613
Synéchies antérieures..... 385
Syphilitiques (Traitement des affections) de l'œil par les injections sous-cutanées..... 254
— (Tubercules) de la paupière..... 433
— (Tumeurs) de l'orbite..... 449

T

Tendineuse (Atrophie)..... 519
Thèses de la Faculté de Paris..... 64, 256, 320, 448, 576
Traitement des phlyctènes par la cautérisation galvanique..... 445
Traumatisme, Blessures et corps étrangers du globe de l'œil. 33, 95, 162, 242, 290, 349, 413, 470, 542, 608..... 673
Troubles fonctionnels sympathiques..... 613
Tubercule syphilitique de la paupière..... 433
Tuberculeuse (Méningite)..... 256
Tuberculisation primitive de la choroïde..... 57
Tumeur du nerf optique..... 430
— syphilitiques de l'orbite..... 449
— vasculaires rétro-bulbaires..... 436

V

Vision (Absence de) dans un œil..... 699
— rouge..... 518 et 534
Vitrée (Humeur). Corps étrangers..... 470
— Hémorragies..... 419
— Traumatismes..... 414
Vitrocèles..... 19

FIN DE LA TABLE DES MATIÈRES

PARIS. — IMPRIMERIE ÉMILE MARTINET, RUE MIGNON, 2.

Gal 1833-
C 1823-
Cl 1841-



UNIV. OF MICH.
JUN 4 1900
RECEIVED